

Tratamento tópico do carcinoma basocelular superficial e nodular pelo imiquimod creme a 5%: observação de 10 casos*

*Imiquimod 5% cream in the treatment of superficial and nodular basal cell carcinomas: study of 10 cases**

Cyro Festa Neto¹

Resumo: FUNDAMENTOS - O uso tópico do imiquimod 5% em creme para o tratamento de carcinomas basocelulares tem-se mostrado eficaz.

OBJETIVOS - Com base nesse fato o autor analisa a efetividade e tolerabilidade desse método em 10 doentes com 13 carcinomas basocelulares dos tipos superficial e nodular.

MÉTODOS - As aplicações foram diárias, e o número médio de dias de tratamento foi 23.

RESULTADOS E CONCLUSÕES - Todos os doentes responderam à medicação com desaparecimento das lesões e são seguidos a cada dois ou três meses, até o momento sem recidiva do quadro.

Palavras-chave: adjuvantes imunológicos; carcinoma basocelular.

Summary: *BACKGROUND* - Topical treatment with 5% imiquimod cream has been demonstrated to be effective in patients with basal cell carcinoma.

OBJECTIVES - In the present study, efficacy and tolerability of this treatment was analyzed in 10 patients with 13 different types of superficial and nodular basal cell carcinomas.

METHODS - Imiquimod cream was applied daily for a mean period of 23 days.

RESULTS AND CONCLUSIONS - All patients responded favorably to the drug with healing of the lesions. No recurrence was observed during two to three months of follow up.

Key words: adjuvants, immunologic; carcinoma, basal cell.

INTRODUÇÃO

O carcinoma basocelular (CBC) constitui a forma mais comum de câncer do ser humano. É responsável por 70% do número de casos de cânceres cutâneos não melanoma.¹ Embora de crescimento lento e com pouca possibilidade de levar a metástases, por vezes, sua extensão e localização oferecem grandes dificuldades terapêuticas. Essas dificuldades são evidenciadas pelas múltiplas variações existentes no tratamento desses tumores, entre elas excisão cirúrgica, curetagem e eletrocoagulação, aplicação de laser, terapia fotodinâmica, criocirurgia, interferon intralesional e quimioterapia.²

O imiquimod é um modificador da resposta imune local. Seu uso tópico foi aprovado nos casos de verruga genital e perianal causada pelo papiloma vírus humano

INTRODUCTION

Basal cell carcinoma (BCC) constitutes the most common form of human cancer. It is responsible for 70% of the cases of nonmelanoma cutaneous cancers.¹ In spite of slow growth and with little possibility of leading to metastasis, at times its extension and location offer major therapeutic difficulties. Such difficulties are evidenced by the many existent variations in the treatment of these tumors, including surgical excision, curettage and electrocoagulation, laser application, photodynamic therapy, cryosurgery, intralesional interferon and chemotherapy.²

Imiquimod is a modifier of the local immune response. Its topical use is approved in cases of genital and perianal warts caused by human papilloma virus (HPV).³ Recent studies have been evaluating its action on other viral enti-

Recebido em 09.11.2001. / Received in November, 09th of 2001.

Aprovado pelo Conselho Consultivo e aceito para publicação em 26.07.2002. / Approved by the Consultive Council and accepted for publication in July, 26th of 2002.

* Trabalho realizado na clínica privada do autor / Work conducted at the author's private clinic.

¹ Professor Doutor Assistente do Departamento de Dermatologia da Faculdade de Medicina da Universidade de São Paulo / Assistant Professor at the Dermatology Department, "Faculdade de Medicina da Universidade de São Paulo"

(HPV).³ Estudos recentes têm avaliado sua ação em outras entidades virais (molusco contagioso)⁴ ou tumorais, como o CBC⁵ e a doença de Bowen.⁶

Com base nisso e na falta de relatos na literatura nacional, decidiu-se realizar um estudo-piloto para examinar a eficácia e a tolerabilidade dessa droga no tratamento de carcinomas basocelulares do tipo clínico superficial e nodular.

CASUÍSTICA E MÉTODOS

Foram selecionados 10 doentes portadores de CBC que recusavam, como primeira opção, o tratamento cirúrgico de seus tumores, alguns por terem sido submetidos a cirurgias prévias de múltiplos CBCs com cicatrizes inestéticas, outros por medo do ato cirúrgico.

Todos foram informados de que se tratava de um estudo-piloto, experimental, com pouco substrato na literatura e, portanto, de resultado incerto.

Foram realizadas biópsias prévias com punch e exames histológicos para confirmação do diagnóstico de CBC.

Uma vez diagnosticados, todos os doentes foram submetidos a tratamento local com creme de imiquimod a 5%, uma aplicação ao dia em nove deles e em, apenas um, duas a três aplicações ao dia.

Esses doentes foram seguidos a cada duas semanas até o aparecimento de sinais clínicos de reação irritativa local. No momento em que as lesões se tornavam exulceradas ou ulceradas com formação de crostas, a medicação tópica era suspensa.

Os doentes continuaram sendo seguidos a cada duas semanas até cicatrização local e, posteriormente, a cada dois ou três meses até o momento.

RESULTADOS

Dos 10 doentes selecionados, sete eram do sexo feminino e três do masculino, todos da raça branca. A idade variou de 29 a 70 anos. A maioria dos doentes apresentava lesões únicas (oito deles), em um havia dois e em outro, três CBCs associados, perfazendo 13 tumores tratados. A localização mais freqüente foi o colo (seis doentes) (Gráfico 1). Clinicamente nove se apresentavam como CBCs superficiais, e quatro nodulares, e os tamanhos variaram de 0,5 a 3,5cm de diâmetro (Gráfico 2) Histologicamente nove tumores eram do tipo CBC superficial multicêntrico, e quatro sólidos.

O número total de aplicações (que coincide com o número de dias de tratamento) foi no mínimo de 10 e máximo de 47 (Gráfico 3). O início dos efeitos irritativos nos locais das aplicações variou de três a 30 dias. Todas as lesões cicatrizaram deixando no local mácula eritematosa leve, que foi progressivamente desaparecendo. Raramente se observou hiper ou hipocromia residual.

O seguimento desses doentes permanece, e o tempo de acompanhamento está variando de dois a 19 meses (Gráfico 4) sem nenhuma evidência de recidiva clínica das lesões.

(molluscum contagiosum)⁴ or tumors such as BCC⁵ and Bowen's disease.⁶

Based upon this and on the lack of reports in our national literature, it was decided to perform a pilot-study to examine the effectiveness and tolerability of this drug in the treatment of basal cell carcinomas of the superficial and nodular clinical types.

PATIENTS AND METHODS

Ten patients were selected with BCC who had refused, as first option, surgical treatment of their tumors, some because they had been submitted to previous surgeries of multiple BCCs which left unaesthetic scars and others due to fear of surgical intervention.

All were informed that they were participating in an experimental pilot-study, with little substantiation in medical literature and, therefore, of uncertain results.

Prior punch biopsies and histological exams had been performed for confirmation of the diagnosis of BCC.

Once diagnosed, all the patients were submitted to local treatment with 5% imiquimod cream, applied once a day in nine of them, while the remaining patient, received two to three applications a day.

These patients were examined every two weeks until the appearance of clinical signs of local irritation reaction. The topical medication was suspended whenever the lesions became exulcerated or ulcerated with the formation of scabs.

Follow-up of the patients was undertaken every two weeks until local healing was complete and from then on every two or three months until the present time.

RESULTS

Of the 10 selected patients, 7 were female and 3 males, all of the white race. The ages ranged from 29 to 70 years. Most of the patients presented only one lesion (8/10), in one there were two and in another three associated BCCs, amounting to 13 treated tumors. The most frequent location was the collar bone area (6 patients) (Graph 1). Clinically,⁹ presented superficial BCCs, and 4 nodular. The sizes varied from 0.5 to 3.5cm in diameter (Graph 2) Histologically 9 tumors were of the BCC superficial multicentric type, and 4 were of the solid type.

The total number of applications (coinciding with the number of days of treatment) was a minimum of 10 and a maximum of 47 (Graph 3). The onset of the irritant effects in the areas of the applications varied from 3 to 30 days. All of the lesions healed leaving at the location a light erythematous stain that progressively disappeared. Residual hyper- or hypochromia was rarely observed.

The follow-up of these patients continues, and the interval of attendance varies from 2 to 19 months (Graph 4). There has been no evidence of clinical recurrence of the lesions.

Gráfico 1: Localização dos CBC tratados pelo imiquimod 5% tópico / *Graph 1: Localization of the BCCs treated with topical 5% imiquimod*

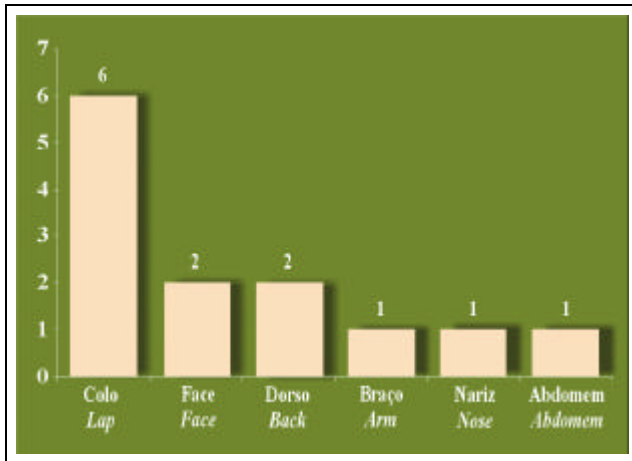
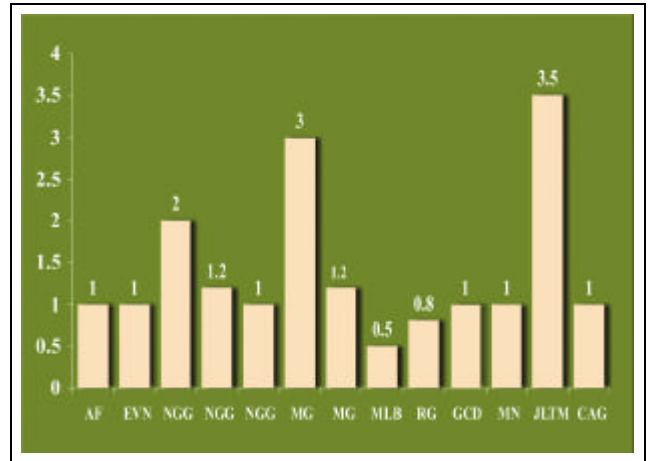


Gráfico 2: Tamanho em cm. do diâmetro dos CBC tratados pelo imiquimod 5% tópico / *Graph 2: Diameter in cm of the BCCs treated with topical 5% imiquimod*



DISCUSSÃO

Numerosos estudos demonstram respostas imunológicas cutâneas naturais e adaptativas na presença do CBC.⁷ Nos CBCs, há expressão de citocinas Th2, especialmente IL-4 e IL-10. O aumento de produção dessas citocinas, especialmente a IL-10, levaria à imunossupressão epidérmica pela diminuição da atividade antitumoral dos linfócitos T.⁸

A comprovação desse fato está na resposta terapêutica dos CBCs ao interferon intralesional. Existiria aumento da expressão do RNA mensageiro da IL-2 e diminuição da expressão do RNA mensageiro da IL-10 dentro dos tumores, demonstrando a importância dessas citocinas nas respostas dos CBCs aos modificadores da resposta imune.⁹

O imiquimod (1-(2-metilpropil)-1H-imidazol[4,5-c]quinolina-amina) é uma imidazoquinolina amina com pro-

DISCUSSION

Numerous studies demonstrate natural and adaptive cutaneous immunological responses in the presence of BCC.⁷ In BCCs, there is an expression of cytokines Th2, especially IL-4 and IL-10. The increase of production of these cytokines, especially that of IL-10, could lead to epidermal immunosuppression by the decrease of the antitumoral activity of the T lymphocytes.⁸

The proof of this fact is in the therapeutic response of BCCs to intralesional interferon. There would be an increased expression of the RNA messengers of IL-2 and a decrease of the expression of RNA messengers of IL-10 inside the tumors, thus demonstrating the importance of these cytokines in the response of BCCs to modifiers of the immune response.⁹

Imiquimod (1-(2-methylpropyl)-1H-imidazole [4.5-

Gráfico 3: Número de aplicações/dias de tratamento com imiquimod 5% tópico no CBC / *Graph 3: Number of applications/days of treatment of BCCs with topical 5% imiquimod*

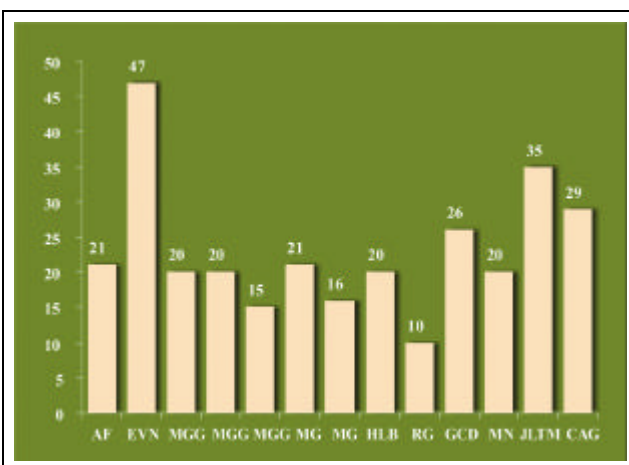
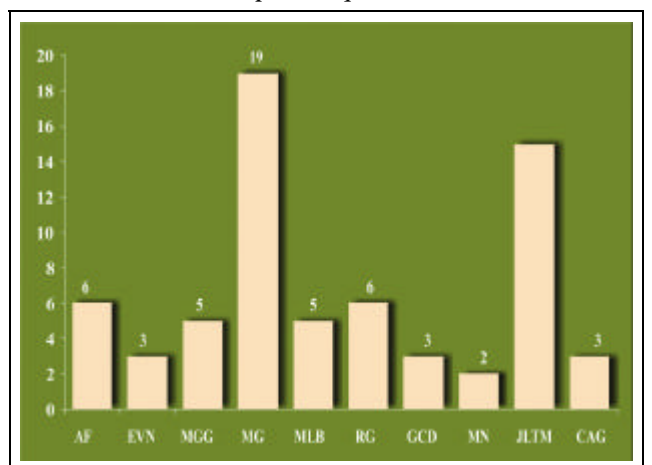


Gráfico 4: Tempo de acompanhamento em meses dos doentes com CBC tratados pelo imiquimod 5% tópico / *Graph 4: Duration of follow-up in months for the patients with BCCs and treated with 5% topical imiquimod*



priedade de modificar a resposta imune e foi aprovada no tratamento tópico de verrugas genitais externas e perianais.

Enquanto a maioria dos agentes imunomoduladores existentes ou em desenvolvimento inibe vias de ativação imune, o imiquimod é o único que ativa a função imune.¹⁰

O mecanismo exato de sua atividade antiviral e antitumoral é ainda desconhecido; entretanto, seus efeitos considerados imunomoduladores. Apesar de estudos *in vitro* não demonstrarem ação direta de efeito antiviral, *in vivo* a droga pode exibir efeitos antivirais e antitumorais por meio da indução de citocinas e intensificação da atividade citolítica mediada por células.⁸

O imiquimod estimula a resposta imune natural por meio da indução de citocinas e do braço imunológico celular da imunidade adquirida, por meio da indução de interferon alfa, interferon gama, IL-12 e fator de necrose tumoral alfa. Quando aplicado topicamente, a indução dessas citocinas leva a fenômenos inflamatórios locais.⁸

Outro possível mecanismo imune da ação do imiquimod seria sua capacidade de modular a função das células de Langerhans, aumentando sua migração dos linfonodos para a pele.¹¹

Com base nessas evidências, foram realizados estudos para avaliar a possível resposta terapêutica do CBC ao uso de imiquimod tópico.

Surpreendentemente essas respostas foram excelentes e, dependendo da forma de aplicação, levaram a percentual de cura que variou de 87 a 100%.^{5,12,13,14}

Motivados pelos resultados, os autores resolveram utilizar em alguns doentes o imiquimod tópico nos portadores de CBC que, por condições especiais, recusavam o tratamento cirúrgico como primeira opção terapêutica para seu tumor.

Atualmente são bem conhecidos os aspectos clínicos e histológicos, assim como o comportamento biológico dos CBCs. Tumores de padrão histológico agressivo (micronodular, esclerodermiforme) não foram tratados por nenhum outro autor,^{5,12,13,14} mas apenas os padrões não agressivos (principalmente os superficiais). Foram tratados nove CBCs do tipo histológico superficial multicêntrico (cl clinicamente superficial) e quatro de padrão sólido (cl clinicamente nodulares).

Da mesma forma, nenhum trabalho^{5,12,13,14} tratou áreas anatômicas consideradas de alto risco de recidiva (predominantemente centro facial e periorbital). Dos doentes dois apresentavam CBC que poderiam ser considerados de alto risco. Um deles era um CBC superficial sobre cicatriz de queimadura na região temporal, o outro na asa nasal, vizinho à cicatriz cirúrgica de exereses de outro CBC (era histologicamente do tipo sólido, e não foi confirmado tratar-se de recidiva). Grande parte tratada era de tumores pequenos chegando até um centímetro de diâmetro; só três deles eram maiores.

Até o momento permanece indefinida a maneira ideal de aplicação do imiquimod. Alguns fatores, como concentração, frequência de aplicação e duração no curso do tratamento, são importantes.

c] quinoline-4-amine) is an imidazoquinoline amine with the property of modifying the immune response. It was approved in the topical treatment of external genital and perianal warts.

While most of the existing or in development immunomodulating agents inhibit the means of immune activation, imiquimod is the only one that activates the immune function.¹⁰

The exact mechanism of its antiviral and antitumoral activity remains unknown; however, its effects are considered to be immunomodulators. In spite of studies in vitro they do not demonstrate direct antiviral action. In vivo the drug can exhibit antiviral and antitumoral effects through cytokine induction and intensification of the cytolytic activity in the cellular medium.⁸

Imiquimod stimulates the natural immune response through the induction of cytokines and via the cells' immunological means of acquiring immunity, through the induction of interferon alpha, interferon gamma, IL-12 and tumoral necrosis factor alpha. When applied topically, the induction of these cytokines lead to local inflammatory phenomena.⁸

Another possible immune mechanism of the action of imiquimod could be its capacity to modulate the function of the Langerhan's cells, increasing its stimulation of the lymph nodes of the skin.¹¹

Based on this evidence, studies were undertaken to evaluate the possible therapeutic response of CBC to the use of topical imiquimod.

Surprisingly, these results were excellent, and, depending on the form of application, they revealed a percentile of cure that varied from 87 to 100%.^{5,12,13,14}

Motivated by the results, the authors decided to try topical imiquimod on some patients with BCC that, for personal reasons, refused surgical treatment as first therapeutic option for their tumors.

Nowadays the clinical and histological aspects, as well as the biological behavior of BCCs are well known. Tumors of aggressive histological pattern (micronodular; sclerodermatous) were not treated by any other author,^{5,12,13,14} but only non-aggressive patterns (mainly the superficial ones). Nine BCCs of the superficial histological multicentric type were treated (clinically superficial) and 4 of solid pattern (clinically nodular).

In the same way, not one experiment^{5,12,13,14} dealt with anatomical areas considered of high recurrence risk (predominantly facial center and periorbital). Of the patients, two presented BCC that could be considered of high risk. One of these was a superficial BCC on a burn scar in the temporal area, the other in the nasal wing, next to the surgical scar of exeresis of another BCC (it was histologically of the solid type, and was not diagnosed as a threat of recurrence). The majority treated were small tumors up to a centimeter in diameter; only three of them were larger.

To date, the ideal manner of applying imiquimod remains indefinite. Some factors, such as concentration,

A concentração e o veículo empregado (creme a 5%) foram os mesmos em todos os ensaios e representam a apresentação comercial do medicamento.

A frequência de aplicação foi muito variável. Beutner⁵ empregou esquemas de comparação da eficácia da droga utilizando duas aplicações ao dia, uma aplicação ao dia, três, duas e uma aplicação por semana, obtendo a cura em todos os casos nos três primeiros esquemas. Kagi¹² empregou-a uma vez ao dia com cura total. Sterry¹³ utilizou a medicação três vezes por semana e duas vezes por semana com e sem oclusão, obtendo índices de cura de 87%, 76%, 43% e 50%, respectivamente. Marks¹⁴ utilizou duas aplicações ao dia, uma aplicação ao dia de maneira contínua, duas aplicações ao dia e uma aplicação ao dia, três vezes por semana, com índices de remissão de 100%, 87,9%, 73,3% e 69,7%, respectivamente. Parece que quanto maior o número de aplicações maior a possibilidade de cura em menos tempo, porém, maior a intensidade de efeitos colaterais irritativos locais que podem levar ao abandono do tratamento.

Optou-se por utilizar uma aplicação ao dia sem oclusão. Voluntariamente um dos doentes aplicou de duas a três vezes ao dia.

Igualmente difícil foi avaliar o período de tratamento e qual o parâmetro a ser utilizado na suspensão da medicação. A maioria dos esquemas terapêuticos durou de seis a 18 semanas. Partindo do princípio de que os fenômenos inflamatórios locais seriam responsáveis pelo desaparecimento das células tumorais, optou-se por retirar a medicação assim que o local do tumor se apresentava ulcerado.

O início dos fenômenos inflamatórios locais variou de três a 30 dias, com média de 7,7 dias. O período de 30 dias foi exceção e, curiosamente, tratava-se do CBC superficial e de menor tamanho.

A duração do tratamento (até que a área tratada se ulcerasse) variou de 10 a 47 dias (média de 23 dias). Quando isso ocorria, seguia-se o doente a cada duas semanas até a cicatrização das lesões. A área tratada tornava-se de imediato levemente eritematosa, efeito que desaparecia progressivamente. Poucas lesões tornaram-se hipo ou hiperpigmentadas, voltando de maneira vagarosa ao aspecto normal. Nos trabalhos revisados,^{5,12,13,14} os autores trataram os doentes durante seis semanas em média.

O critério de cura utilizado na maioria dos trabalhos^{5,13,14} foi a técnica de excisão da área tratada com exame histológico seis semanas após considerada a cura clínica da lesão. Embora criteriosos, ainda são sujeitos a críticas, pois nenhum deles mostrou seguimento prolongado desses casos para se avaliar a possibilidade de recidivas.

O autor limitou-se, dadas as peculiaridades dos casos aqui apresentados (doentes que negavam como primeira opção a intervenção cirúrgica de seus tumores), a seguir clinicamente esses doentes após a cura clínica, só optando por nova biópsia se fossem apresentados sinais locais de recidiva. Esse, evidentemente, é o ponto mais dis-

application frequency and duration of the course of treatment, are important.

The concentration and vehicle used (a 5% cream) were the same in all of the experiments as it represents the commercially available medicine.

Application frequency was quite variable. Beutner⁵ used schemes for comparison of the effectiveness of the drug using 2 applications a day, compared with one application a day, and 3, 2 or 1 applications per week, obtaining cure in all of the cases in the first 3 regimens. Kagi¹² used it once a day with total cure. Sterry¹³ used the medication 3 times a week and twice a week with and without occlusion, obtaining cure indexes of 87%, 76%, 43% and 50%, respectively. Marks¹⁴ used 2 applications a day, 1 application per day consecutively, 2 applications per day, and 1 application a day three times a week, with indexes of remission of 100%, 87.9%, 73.3% and 69.7%, respectively. It seems that the larger the number of applications the greater the possibility of a cure in less time, however, with a correspondingly greater intensity of local irritation side effects that can lead to abandonment of the treatment.

It was decided to use an application a day without occlusion. On a voluntary basis one of the patients applied the treatment 2 or 3 times a day.

It was equally difficult to evaluate the treatment period and which parameters to be used to indicate suspension of the medication. Most of the therapeutic plans lasted from 6 to 18 weeks. Based on the principle that the local inflammatory phenomena would be responsible for the disappearance of the tumoral cells, it was opted to stop the medication as soon as the site of the tumor became ulcerated.

The beginning of the local inflammatory phenomena varied from 3 to 30 days, with a mean of 7.7 days. The period of 30 days was an exception and, surprisingly, it involved a superficial BCC of small size.

The duration of the treatment (up until the treated area became ulcerated) varied from 10 to 47 days (mean 23 days). After this occurred, the patient was monitored every 2 weeks until the healing of the lesions was complete. The treated area became immediately slightly erythematous, an effect that disappeared progressively. Few lesions became hypo- or hyperpigmented, even these returned slowly to a normal aspect. In the cases reviewed,^{5,12,13,14} the authors treated the patients on an average of 6 weeks.

The criterion of cure used in most of the experiments^{5,13,14} was the technique of excision of the area treated with histological exam 6 weeks after having considered the lesion clinically cured. Although this was scrupulously effected, it could still be subject to criticism, because none of these cases were followed over an extended period to evaluate the possibility of recurrences.

The author was limited, given the peculiarities of the cases presented herein (patients that denied as first option the surgical intervention of their tumors), in following-up these patients clinically after the clinical cure, since they would only

cutível e vulnerável deste trabalho, porém, trata-se de um estudo-piloto, e a medicação foi usada como alternativa terapêutica pautada nos demais relatos e não como motivo de estudo. Por outro lado, mantém-se o seguimento dos doentes a cada dois ou três meses, sem que se tivessem verificado recidivas locais até o momento; embora com casos recentes, conta-se com alguns de 13 e 15 meses de acompanhamento pós-tratamento.

CONCLUSÕES

Independente dos resultados promissores, o imiquimod tópico no tratamento do CBC ainda não deve ser utilizado como rotina antes de ser avaliado por estudos multicêntricos e protocolos bem estruturados, principalmente no seguimento desses doentes por maior tempo.

Mesmo assim, segundo a opinião do autor, é sempre interessante saber que existe uma droga imunomoduladora que possa substituir um tratamento cirúrgico de maneira conservadora e com resultados estéticos favoráveis. Talvez aqueles doentes com múltiplos CBCs ou os casos em que a cirurgia levasse a resultados cosméticos desagradáveis possam se beneficiar do método, quando já perfeitamente padronizado. □

REFERÊNCIAS / REFERENCES

1. Miller SJ. Etiology and Pathogenesis of basal cell carcinoma. *Clin Dermatol* 1995;13:527-36.
2. Festa-Neto C. Tumores cutâneos malignos In: Cucé LC, Festa-Neto C. Manual de Dermatologia. São Paulo: Atheneu, 2001:441-57.
3. Tying SK, Arany I, Stanley MA, Tomai MA, Miller RL, Smith MA, et al. A randomized, controlled, molecular study of condylomata acuminata clearance during treatment with imiquimod. *J Infect Dis* 1998;178:551-5.
4. Syed TA, Goswami J, Ahmad AS. Treatment of molluscum contagiosum in males with na analog of imiquimod 1% in cream: a placebo-controlled, double-blind study. *J Dermatol* 1998;25:309-13.
5. Beutner KR, Geisse JK, Helman D, Fox TL, Ginkel A, Owens ML. Therapeutic response of basal cell carcinoma to the immune response modifier imiquimod 5% cream. *J Am Acad Dermatol* 1999;41:1002-7.
6. Mackenzie-Wood A, Kossard S, Launey J, Wilkinson B, Owens ML. Imiquimod 5% cream in the treatment of Bowen's disease. *J Am Acad Dermatol* 2001;44:462-70.
7. Festa-Neto C. Aspectos imunológicos dos carcinomas basocelulares. Tese (Doutorado) - Faculdade de Medicina - Universidade de São Paulo, 1994
8. Sauder DN. Immunomodulatory and pharmacologic properties of imiquimod. *J Am Acad Dermatol* 2000;43:S6-11.
9. Kim J, Modlin RL, Moy RL, Dubinett SM, McHugh T, Nickoloff BJ, et al. IL-10 production in cutaneous basal and squamous cell carcinomas: a mechanism for evading the local T cell

opt for a new biopsy if local signs of recurrence were present. That, evidently, is the most debatable and vulnerable aspect of this work. However, it should be considered as a pilot-study, and the medication was used as a therapeutic alternative suggested in other reports, and not as the primary motive of study. On the other hand, the patients are being followed-up every 2 or 3 months, without having demonstrated local recurrences up to the present date; even with the more recent cases, some have had 13 to 15 months of post-treatment follow-up.

CONCLUSIONS

Regardless of the promising results, topical imiquimod for the treatment of BCC still should not be used routinely before having been evaluated by multicentric studies and structured protocols, mainly in terms of a longer follow-up.

Nevertheless, according to the author's opinion, it is always interesting to know that an immunomodulating drug exists that can be used in a conservative way as a substitute for surgical treatment and yet offers favorable aesthetic results. Perhaps those patients with multiple BCCs or cases in which surgery would leave undesirable cosmetic results could benefit from the method, once completely standardized. □

- immune response. *J Immunol* 1995;155:2240-7.
10. Dahl MV. Imiquimod: na immune response modifier. *J Am Acad Dermatol* 2000;43:S1-5.
11. Suzuki H, Wang B, Amerio P, Toto P, Shivji GM, Miller RL, et al. Imiquimod, a novel topical immune response modifier, induces migration of Langerhans'cells. *J Invest Dermatol* 2000;114:135-41.
12. Kagy MK, Amonette R. The use of imiquimod 5% cream for the treatment of superficial basal cell carcinomas in a basal cell nevus syndrome patient. *Dermatol Surg* 2000;26:577-9, p.56.
13. Sterry W, Bichel J, Andres K, Ginkel AM. Imiquimod 5% cream for 6 weeks with occlusion treating superficial BCC. In: The 8th Congress on Cancers of the skin [abstracts] Zurich, July 18-21, 2001.
14. Marks R, Gebauer K, Shumack S, Amies M, BRYDEN j, Fox TL, Owens ML. Imiquimod 5% cream in the treatment of superficial basal cell carcinoma: results of a multicenter 6-week dose-response trial. *J Am Acad Dermatol* 2001;44:807-13.

ENDEREÇO PARA CORRESPONDÊNCIA: / MAILING ADDRESS:

*Cyrol Festa Neto
Rua Tabapuã, 649 - cj 56
São Paulo SP 04533-012
Tel/Fax: (11) 3079-4011 / 3078-8993
E-mail: cfesta@uol.com.br*