

Tinea nigra na cidade de Santos: relato de cinco casos* *Tinea nigra in the City of Santos: five case reports**

Sandra Lopes Mattos e Dinato¹José Roberto Paes de Almeida²Ney Romiti³Fabiana Addário de Abreu Camargo⁴

Resumo: Relato de cinco casos de *tinea nigra palmaris* observados em quatro crianças, do sexo feminino, e um adolescente, do sexo masculino, em Santos, litoral de São Paulo. Discutem-se os aspectos históricos, epidemiológicos, diagnósticos, terapêuticos e prognósticos embasados em revisão de literatura.

Palavras-chave: *cladosporium*; epidemiologia; *exophiala*; *tinea*.

Summary: Five cases are reported of *tinea nigra palmaris* in four female children and one male teenager in Santos, São Paulo's littoral. The history, epidemiology, diagnosis, treatment and prognosis are discussed in a review of the literature.

Key words: *cladosporium*; epidemiology; *exophiala*; *tinea*.

INTRODUÇÃO

Essa dermatomicose é também chamada de tina negra, *keratomycosis nigricans palmaris*, pitiríase negra, ceratofitose negra, *microsporiasis nigra*, *keratophytia nigra*, cladosporiose epidérmica e *keratomycosis nigricans*.^{1,2,3}

Trata-se de infecção fúngica superficial, assintomática, da camada córnea. Afeta em geral a pele das regiões palmares, ocasionalmente plantares, manifestando-se por máculas não escamativas, de coloração que varia do castanho ao negro.⁴ É considerada dermatose rara, sendo mais comum em regiões tropicais e subtropicais.^{1,2,3,5,6,7,8}

O objetivo do relato de cinco casos dessa dermatose observados em Santos, litoral de São Paulo, no período de um ano, é discutir, particularmente, sua frequência nas várias regiões do país.

INTRODUCTION

This dermatomycosis is also known as *tinea nigra*, *keratomycosis nigricans palmaris*, *black pthiriasis*, *black keratophytosis*, *microsporiasis nigra*, *keratophytia nigra*, *epidermal cladosporiosis* and *keratomycosis nigricans*.^{1,2,3}

It is an asymptomatic superficial fungal infection of the stratum corneum and generally affects the skin of the palmar and occasionally the plantar areas, presenting non desquamative maculae, with a coloration that varies from chestnut to black.⁴ It is considered a rare dermatosis and is more common in tropical and subtropical regions.^{1,2,3,5,6,7,8}

The objective behind the five case reports of this dermatosis observed in Santos, a coastal town of the State of São Paulo, over a one-year period, is to discuss particularly its frequency in the various regions of Brazil.

Recebido em 08.12.2000. / Received in December, 8th of 2000.

Aprovado pelo Conselho Consultivo e aceito para publicação em 04.06.2002. / Approved by the Consultive Council and accepted for publication in June, 04th of 2002.

* Trabalho realizado na Faculdade de Ciências Médicas de Santos - Fundação Lusíada - UNILUS. / Work done at "Faculdade de Ciências Médicas de Santos - Fundação Lusíada - UNILUS".

¹ Professora Doutora em Dermatologia do Departamento de Clínica Médica da Faculdade de Ciências Médicas de Santos - UNILUS. / Assistant Professor of Dermatology at the Medical Clinical Department, "Faculdade de Ciências Médicas de Santos - UNILUS".

² Professor de Dermatologia do Departamento de Clínica Médica da Faculdade de Ciências Médicas de Santos - UNILUS e mestrando em Ciências da Saúde - UNILUS. / Assistant Lecturer of Dermatology at the Medical Clinical Department, "Faculdade de Ciências Médicas de Santos - UNILUS" and Postgraduate Student of Master's Degree in Health Science - "UNILUS".

³ Professor Livre-Docente em Dermatologia do Departamento de Clínica Médica da Faculdade de Ciências Médicas de Santos - UNILUS / Adjunct Professor of Dermatology at the Medical Clinical Department, "Faculdade de Ciências Médicas de Santos".

⁴ Médica Residente de Dermatologia do Hospital Guilherme Álvaro. / Resident M.D. of Dermatology, "Hospital Guilherme Álvaro".

RELATO DOS CASOS

Caso 1 - L.S., branca, do sexo feminino, 3 anos, natural e procedente de Santos. Há dois anos apresenta mácula hiperpigmentada, de contornos irregulares, não escamativa, assintomática, na região palmar esquerda. Esporadicamente, frequenta praias. Não manipula plantas.

Caso 2 - L.M.R., branca, do sexo feminino, 4 anos, natural e procedente de Santos. Há aproximadamente quatro meses, apresenta mácula cônica hiperpigmentada, não escamativa, medindo cerca de 2,5cm em seu maior eixo, assintomática, na palma da mão direita. (Figura 1). Frequenta praias. Não manipula plantas.

Caso 3 - A.O.C., branca, do sexo feminino, 6 anos, estudante, natural e procedente de Santos, há um ano com mácula acastanhada, de bordas irregulares, sem escamação, assintomática, de crescimento lento, na região palmar direita. Nega contato com plantas; eventualmente vai à praia. A paciente é destra.

Caso 4 - B.C., branca, do sexo feminino, 12 anos, estudante, natural e procedente de Santos. Há quatro anos apresenta mácula hiperpigmentada, de contornos irregulares, não escamativa, assintomática, tomando cerca de dois terços da região palmar direita. (Figura 2). Frequenta a praia regularmente. Nega contato com plantas. É destra.

Caso 5 - A.C.B.B., branco, do sexo masculino, 16 anos, estudante, natural e procedente de Santos. Há seis meses notou a presença de mácula hiperpigmentada, de bordas irregulares, não descamativa, assintomática, de aproximadamente 4,5cm de diâmetro desde seu surgimento, na região palmar direita. Esporadicamente, frequenta as praias. Refere manipulação de plantas. É destro.

Em todos os casos, o diagnóstico clínico de *tinea nigra* foi confirmado pelos exames micológicos (direto e cultivo), que revelaram hifas septadas escuras (Figura 3) e aspecto pigmentado (Figuras 4 e 5), respectivamente.

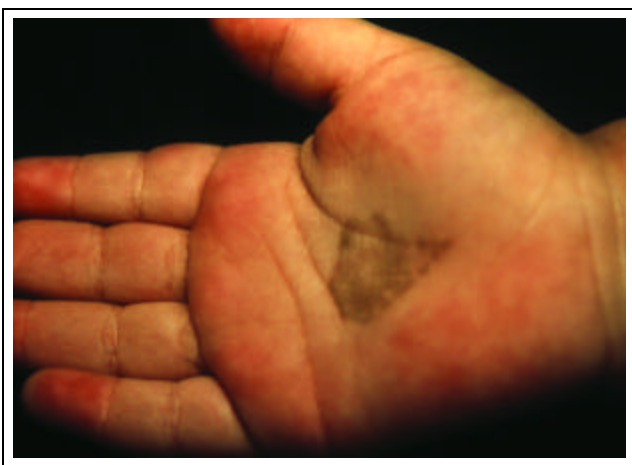

Figura 1: Mácula hiperpigmentada em forma de cone na palma da mão direita. / *Figure 1: Hyperchromic conical macula in the palm of the right hand.*

CASE REPORTS

Case 1 - L.S., white, female, three years of age, born and resident in Santos. Two years previously presented an asymptomatic, nondesquamative and hyperchromic stain with irregular outlines in the left palmar area. She sporadically frequents beaches and does not handle plants.

Case 2 - L.M.R., white, female, four years old, born and resident in Santos. Some four months previously presented an asymptomatic, nondesquamative and hyperchromic conical stain in the right palmar area, measuring approximately 2.5cm across its largest axis (Figure 1). She frequents beaches and does not handle plants.

Case 3 - A.O.C, white, female, six years old, student, born and resident in Santos, complaining of the onset one year ago of an asymptomatic, nondesquamative and brownish stain in the right palmar area with irregular borders and slow growth. She denied contact with plants and occasionally goes to the beach. The patient is right-handed.

Case 4 - B.C., white, female, 12 years old, student, born and resident in Santos. Four years ago presented an asymptomatic, nondesquamative hyperchromic stain, with irregular outlines, involving approximately two thirds of the right palmar area. (Figure 2). She frequents the beach regularly, denies contact with plants and is right-handed.

Case 5 - A.C.B.B., white, male, 16 years old, student, born and resident in Santos. Six months previously he noticed the presence of an asymptomatic, nondesquamative and hyperchromic stain in the right palmar area, measuring approximately 4.5cm in diameter since onset. He frequents the beaches sporadically, handles plants and is right-handed.

In all of these cases, the clinical diagnosis of *tinea nigra* was confirmed by mycological exams (direct and culture), which revealed dark septal hyphae (Figure 3) with a pigmented aspect (Figures 4 and 5), respectively.

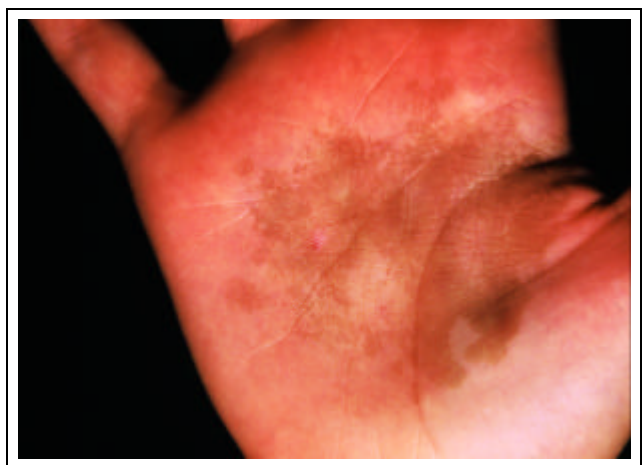


Figura 2: Mácula hiperpigmentada acometendo quase toda região palmar direita. / *Figure 2: Hyperchromic macula, involving almost the entire right palmar area.*

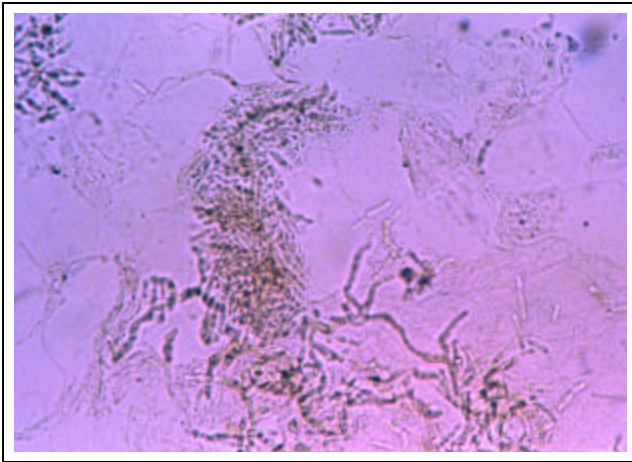


Figura 3: Micológico direto clarificado com potassa a 20 % mostrando hifas septadas escuras. / *Figure 3: Direct mycology, clarified with 20% potash, revealing dark, septal hyphae.*

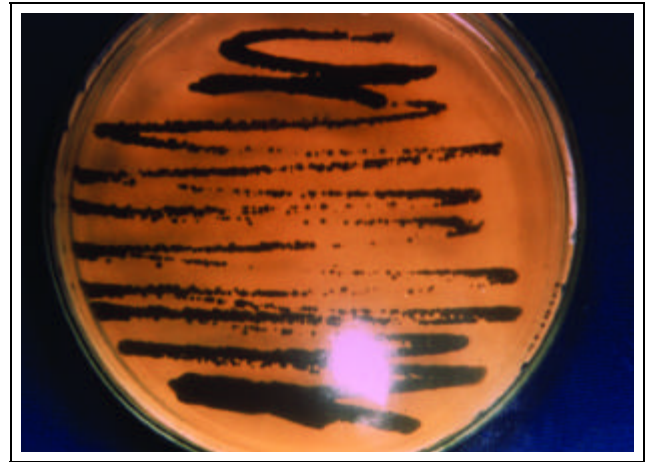


Figura 4: Microcultivo do *Phaeoannellomyces werneckii*, intensamente pigmentado. / *Figure 4: Microculture of intensely pigmented Phaeoannellomyces werneckii.*

Os pacientes foram tratados com antifúngicos tópicos, à base de derivados imidazólicos, com regressão completa das lesões.

DISCUSSÃO

Os primeiros casos de *tinea nigra* foram, provavelmente, descrições errôneas de pitiríase versicolor.³

A primeira descrição autêntica foi feita por Alexandre Cerqueira, em 1891, na Bahia. Suas pesquisas, no entanto, só foram amplamente divulgadas após a publicação da tese de doutorado de seu filho Antônio Gil de Cerqueira, em 1916.^{1,3,7,8,9}

Em 1921 o fungo foi isolado por Parreras Horta, que o denominou *Cladosporium werneckii*, em homenagem ao dermatologista brasileiro Werneck Machado.^{3,6,7,8,10}

Posteriormente, em 1970, novos estudos o classificaram no gênero *Exophiala* (*Exophiala werneckii*).^{5,6,7,8,10,11,17} Em 1978, Mc Guinnis provou que os gêneros *Cladosporium* e *Exophiala* apresentavam ontogênias conidiais diferentes.^{3,8,10,17}

Mais recentemente, em 1985, Nishimura e Miyagi propuseram o gênero *Hortae* em homenagem a Parreras Horta.¹⁰ Mc Guinnis considerou essa expressão desprovida de embasamento científico, sugerindo, então, no mesmo ano, o gênero *Phaeoannellomyces* - pois se trata de fungo demácio (*Phaeo* = escuro), cuja conidiogênese

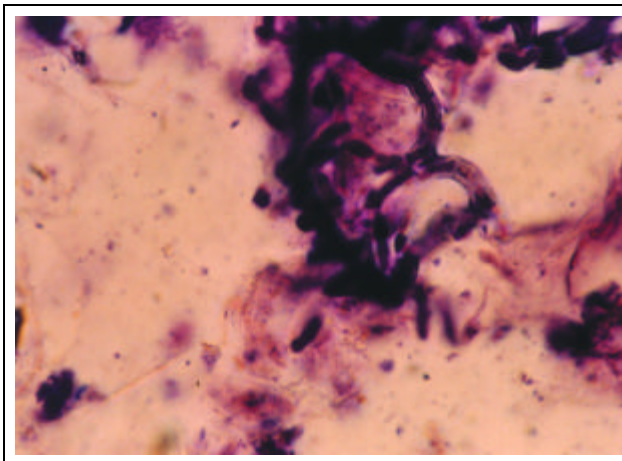


Figura 5: Cultura do agente em ágar Sabouraud, apresentando colônia brilhante escura

The patients were treated with topical antifungal medication, based on imidazolyl derivatives, with complete regression of the lesions.

DISCUSSION

The first cases of *tinea nigra* were probably erroneous descriptions of *versicolor* *ptiriasis*.³

The first authentic description was made by Alexandre Cerqueira, in 1891, in Bahia. This research, however, was only widely divulged after publication of the doctoral thesis of his son, Antônio Gil de Cerqueira, in 1916.^{1,3,7,8,9}

In 1921 the fungi was isolated by Parreras Horta, who denominated it *Cladosporium werneckii*, in honor of the Brazilian dermatologist Werneck Machado.^{3,6,7,8,10}

Later, in 1970, new studies classified it into the genus *Exophiala* (*Exophiala werneckii*).^{5,6,7,8,10,11,17} In 1978, Mc Guinnis demonstrated that *Cladosporium* and *Exophiala* presented different conidial ontogeny.^{3,8,10,17}

More recently, in 1985, Nishimura and Miyagi proposed the genus *Hortae* *werneckii* in honor of Parreras Horta.¹⁰ Mc Guinnis considered this denomination to be without scientific foundation and in the same year, suggested the genus *Phaeoannellomyces* - since it is a dark (*Phaeo* = darkness) and ring-like (*annellomyces* = ring) conidiogenous fungus - a nomenclature that is still used today.^{3,8,10}

Figure 5: Culture Sabouraud's agar, presenting a dark and shiny colony.

se faz por anelação (*annellomyces* = anel) -, nomenclatura que persiste até hoje.^{3,8,10}

Assim, o fungo é denominado *Phaeoannellomyces werneckii*, da família *Phaeoannellomyceae*.^{1,3,7,8,9,10,12,13}

Em relação a seu habitat, Uijithof *et al.*, em trabalho publicado no ano de 1994, relatam a presença do fungo em meio ambiente, principalmente em fontes com grande concentração salina. Já foi encontrado no solo, água suja, vegetação deteriorada, em florestas e em ambientes extremamente úmidos.^{3,8,14} Inoculação na pele de voluntários suscetíveis tem reproduzido a doença.³

De acordo com os dados epidemiológicos disponíveis, constata-se que a *tinea nigra* ocorre, esporadicamente, em muitas partes do mundo, incluindo as Américas e o Caribe, sul da África, Austrália, Europa e Extremo Oriente,^{3,5,7,8,9} sendo mais encontrada nas regiões tropicais e subtropicais.^{3,5,7,8}

No Brasil, os casos até então descritos são originários do Paraná, São Paulo, Rio de Janeiro, Espírito Santo e Bahia, todos estados litorâneos.³ Segundo estudo de Marques e Camargo, de 1996, que compilaram 39 casos, publicados por diversos autores no Brasil, entre 1921 e 1996, discreto predomínio ocorreu no Nordeste, com 16 casos, seguido pelo Sudeste, com 14; a Região Norte apresentou cinco casos e a Região Sul, quatro, não tendo sido relatado nenhum caso no Centro-Oeste (área desprovida de litoral).⁷

A literatura mostra que, clinicamente, as lesões são assintomáticas, não escamativas, de coloração preta ou castanha, localizadas principalmente nas regiões palmares ou nas bordas dos quirodáctilos. Há casos de localização plantar. Já foram relatados casos de acometimento palmar bilateral.^{4,9} Há descrições, mormente na Ásia, de acometimento de outras áreas do corpo, como pescoço e tronco. Com a evolução, as lesões podem coalescer ou crescer centrifugamente, levando a contornos irregulares. A cura espontânea é muito rara.^{1,2,3,5,6,7}

É oportuno ressaltar que as publicações mostram predomínio dessa dermatose em jovens, com menos de 20 anos, da raça branca e do sexo feminino, com nível sócio-econômico mais alto.^{3,7,8,9,15} As observações dos autores estão concordes com esses achados.

De acordo com estudos realizados por Montiel, em 1986, a localização preferencial em crianças é na palma da mão direita e em adultos é na palma da mão esquerda, sendo que 50% dos pacientes da casuística venezuelana padeciam de hiperidrose.^{1,3,16} Dos cinco pacientes de Santos, quatro apresentavam acometimento da região palmar direita, incluindo o adolescente, e a paciente de três anos apresentava lesão na palma da mão esquerda; a hiperidrose não foi observada na casuística santista. Não foi possível a observação quanto à mão predominante em dois casos, as crianças de três e de quatro anos, em função de sua pouca idade. Todos os pacientes freqüentam, esporadicamente, a praia.

Em publicação de 1994, Velozo *et al.* observam que 100% de seus pacientes apresentavam antecedente de mani-

Hence, the fungus is denominated Phaeoannellomyces werneckii and belongs to the Phaeoannellomyceae family.^{1,3,7,8,9,10,12,13}

In relation to its habitat, Uijithof et al. (1994), described the presence of the fungi mainly in areas with great saline concentration. It had already been isolated in soil, dirty water, rotting vegetation, forests and extremely humid environments.^{3,8,14} *Inoculation in the skin of susceptible volunteers has reproduced the disease.*³

According to the published epidemiological data, it can be seen that tinea nigra is more frequent in tropical and subtropical regions^{3,5,7,8,9} *occurring sporadically in many parts of the world, including the Americas, Caribbean, southern Africa, Australia, Europe and the Far East.*^{3,5,7,8}

*In Brazil, the cases described to date originate in the states of Paraná, São Paulo, Rio de Janeiro, Espírito Santo and Bahia, besides all other coastal states.*³ *According to the study by Marques and Camargo (1996), who compiled 39 cases published by various authors in Brazil, from 1921 to 1996, there is a slight prevalence in the Northeast, with 16 cases, followed by the Southeast, 14; the Northern Region presented five cases and the Southern Region, four, with no cases reported in the Central-west (a region without a coastline).*⁷

The literature indicates that the disease is clinically characterized by asymptomatic, nondesquamative lesions with a black or brown coloration, located mainly in the palmar areas or around the fingers. There are cases with a plantar location. Bilateral palmar cases have been reported as well.^{4,9} *There are descriptions, especially in Asia, of involvement of other areas of the body, such as the neck and trunk. The lesions can eventually coalesce or grow in a centrifugal manner, leading to irregular outlines. Spontaneous cure is very rare.*^{1,2,3,5,6,7}

It is opportune to emphasize that the publications show a prevalence of this dermatosis in individuals aged under 20 years, with white skin and females, from a higher socioeconomic level.^{3,7,8,9,15} *The present authors' observations corroborate these findings.*

According to research by Montiel, in 1986, the preferential location among children is the palm of the right hand, while in adults it is the palm of the left hand and 50% of the patients of a Venezuelan study also suffered from hyperhidrosis.^{1,3,16} *Of the five patients from Santos, four presented involvement of the right palmar area, including the adolescent, while the three-year-old patient presented a lesion in the palm of the left hand; hyperhidrosis was not observed in the cases from Santos. It was not possible to define the predominant hand in two cases involving infants of three and four years due to their low age. All patients reported sporadic visits to the beach.*

In a publication of 1994, Velozo et al. observed that 100% of their patients presented an antecedence of handling plants,^{9,15} *however, among the cases presented in this paper, this factor was only observed in one patient.*

pulação de plantas,^{9,15} fato que, no universo aqui apresentado, só foi observado em um dos casos.

O diagnóstico é clínico, podendo ser confirmado laboratorialmente, por meio do exame micológico direto que, após clarificação com hidróxido de potássio entre 10% e 20%, mostra hifas escuras septadas, irregulares e ramificadas, cujo pigmento é a melanina.^{1,2,3,7,8,9,10}

O crescimento em ágar Sabouraud demanda espera que varia de 21 a 25 dias para ser evidenciado, sendo as colônias brilhantes, de coloração, inicialmente branca ou cinza, tornando-se, mais tarde, profundamente pigmentadas.^{3,4,7,9,16} Tais achados micológicos também foram confirmados pelos autores.

Na histologia das lesões biopsiadas, há espessamento da camada córnea, na qual estão presentes hifas septadas, escuras, discreta acantose e reação inflamatória linfocitária perivascular, mínima ou ausente.^{3,5,6,8} A histopatologia é exame desnecessário na rotina. Excepcionalmente é utilizada, só se recorrendo a ela quando a hipótese diagnóstica principal não é a micose em estudo. Nos pacientes aqui relatados, tal procedimento não foi realizado.

Cabe lembrar a importância do diagnóstico diferencial com lesões melanocíticas, ou seja, nos casos de nevo junctional e de melanoma. No entanto, o conhecimento dessa infecção fúngica evita a remoção cirúrgica da lesão em casos de *tinea nigra* erroneamente diagnosticados.^{1,3,6,8,9,12,18} A cor preta e a ausência de descamação a diferenciam da pitíriase versicolor.⁵ Eventualmente, no diagnóstico diferencial outras dermatopatias devem ser lembradas, tais como: pigmentação exógena, dermatite de contato, sífilis, eritema pigmentar fixo e hematomas.³

Por outro lado, não apresenta dificuldade quanto ao tratamento, que é feito com antifúngicos de uso tópico, podendo ser utilizados derivados imidazólicos. Responde de modo inconstante ao ácido undecilênico, sendo o tolnaftato ineficaz.^{1,2,3,19,20}

Concluindo, trata-se de dermatose considerada rara em alguns estados brasileiros, porém comum em áreas litorâneas. Em Santos, com relativa frequência, depara-se com pacientes portadores dessa micose superficial característica. Cabe ressaltar que se trata de doença de fácil tratamento e com excelente prognóstico, desde que seja reconhecida, para que se evitem procedimentos cirúrgicos desnecessários. □

Clinical diagnosis can be confirmed in the laboratory, through direct mycological exam which, after clarification with 10 to 20% potassium hydroxide presents dark, irregular and ramified septal hyphae, with melanin pigment.^{1,2,3,7,8,9,10}

Culture in Sabouraud's agar requires from 21 to 25 days in order for the colonies to become apparent. These colonies have a shiny coloration, which is initially white or gray and later becomes profoundly pigmented.^{3,4,7,9,16} *These mycological findings were also confirmed by the authors.*

Regarding the histology of the biopsies from the lesions, there is a thickening of the corneum stratum, within which there are dark septal hyphae as well as discreet acanthosis and little to no perivascular lymphocytic inflammatory reaction.^{3,5,6,8} *Histopathology is generally unnecessary in routine exams. However, it is used exceptionally when the main diagnostic hypothesis is not the mycosis under study. This procedure was not undertaken in the patients reported here.*

The importance of the differential diagnosis with melanocytic lesions should be underscored, i.e. between cases of junction nevus and melanoma. Furthermore, knowledge of this fungal infection avoids an uncalled for surgical removal of the lesion in cases of erroneously diagnosed tinea nigra.^{1,3,6,8,9,12,18} *The black coloration and absence of desquamation differentiate it from versicolor phthiriasis.⁵ Sometimes, in the differential diagnosis other dermatopathies should be considered, such as: exogenous pigmentation, contact dermatitis, syphilis, fixed pigmented erythema and hematoma.³*

On the other hand, it does not present any difficulty in terms of treatment, which is effected with topical anti-fungal agents, such as those derived from imidazolyl. It responds in an inconstant manner to undecylenic acid and tolnaftate is ineffective.^{1,2,3,19,20}

In conclusion, this is a dermatosis considered somewhat rare in some Brazilian states, but common in coastal regions. Regarding Santos in particular, it is relatively frequent for patients to present this characteristic superficial mycosis. It is emphasized that this disease is easily treated with an excellent prognostic, provided that it is duly recognized and thereby avoiding unnecessary surgical procedures. □

REFERÊNCIAS / REFERENCES

1. Sampaio SAP, Rivitti EA. Dermatologia. 2ª ed. Ed Artes Médicas, 2000:528.
2. Du Vivier . Atlas de Dermatologia Clínica. 2ª ed. Ed. Manole LTDA, 1995:13.19.
3. Moreira VMS, Santos VLC, Carneiro SCS, Assis TLC, Carvalho MIMO, Oliveira JVC. Ceratofitose negra. An bras Dermatol set-out 1993;68(5):281-3,284-5.
4. Severo LC; Bassanesi MC; Londero AT. Tinea nigra : report of four cases observed in Rio Grande do Sul (Brazil) and a review of Brazilian literature. Mycopathologia. 1994 Jun;126(3):157-62.
5. Rook, Wilkinson, Eblin. Textbook of Dermatology. 5 th ed. Blackwell Scientific Publications, 1992;(2):1171-2.
6. Fitz TB, Eisen AZ, Wolff K, Freedberg IM, Austen KF.

Dermatology in General Medicine. 3 th ed. Ed. Mcgraw - Hill, 1987;(2):2196-2197.

7. Marques AS, Camargo RMP. Tinea nigra : relato de caso e revisão da literatura brasileira. An bras Dermatol 1996;71(5):431-435.

8. Zaitz C, Campbell I, Marques AS, Ruiz LR, Souza VMS. Compêndio de Micologia Médica. Ed MEDSI,1998:77-78.

9. Gonçalves HMG, Mapurunga ACP, Diógenes MJN. Tinha negra palmar bilateral. An br Dermatol 1991;66(1):37-38.

10. Lacaz,CS; Porto,E; Heins - Vaccari, EM; Melo, NT. Guia para identificação fungos, actinomicetos, algas, de interesse médico. Ed Sarvier, 1998:290-291.

11. Mok WY. Nature and Identification of Exophiala werneckii. J clin microbiol Nov 1982;16(5): 976-8.

12. Tseng SS, Whittier S, Miller SR, Zalar GL. Bilateral tinea nigra palmaris mimicking melanoma. Cutis oct 1999; 64(4):265-8.

13. Gonçalves HMG, Mapurunga ACP, Melo CM. Tinea nigra: a propósito de cinco casos. Folha m, d abr 1992;104 (4):131-4.

14. Uijthof JM, de Cock AW, de Hoog GS, Quint WG, van Belkum A . Polymerase chain reaction - mediated genotyping of Hortaea werneckii, causative agent of tinea nigra. Mycosis 1994;37(9-10):307-12.

15. Velozo GP , Ferr TMT, Castanon HHS, Martinez MMCGS. Tinea negra : su incidencia en el Hospital Manoel Ascunce Domenech. Dermatol rev Mex jan-fev 1994;38(1):27-30.

16. Montiel VHN. Tinea nigra en el estado Zulia 1975-1985 (Venezuela). Dermatol venez 1986;24(2-4):143-6.

17. Lacaz, CS; Porto, E; Martins, JEC. Micologia médica, fungos, actinomicetos e algas de interesse médico. 7ª ed. Ed Sarvier, 1984:129-130.

18. Hall J, Perry VE. Tinea nigra palmaris : differentiation from malignant melanoma or junctional nevi. Cutis jul 1998;62(1):45-6.

19. Burke WA. Tinea nigra : treatment with topical ketconazole. Cutis oct 1993;52(4):209-11.

20. Hughes JR , Moore MK, Pembroke AC. Tinea nigra palmaris. Clin Exp Dermatol sep 1993;18 (5):481-2.

ENDEREÇO PARA CORRESPONDÊNCIA: / MAILING ADDRESS:

Sandra Lopes Mattos e Dinato

Rua Bento de Abreu nº 65

Santos SP 11045-140

Tel/Fax: (13) 3233-2964

E-mail: dinato33@botmail.com