

A síndrome do respirador bucal como fator de risco para queilite actínica*

*Chronic oral breathing as a risk factor for the development of actinic cheilitis**

Rubens Marcelo Souza Leite¹
Horácio Friedman³

Adriana Aragão Craveiro Leite²
Isabel Friedman⁴

Resumo: A síndrome do respirador bucal é caracterizada por alterações anatômicas que acarretam distúrbios respiratórios induzindo as crianças afetadas a utilizarem a via bucal para respirar. Entre as alterações anatômicas que esses pacientes apresentam, está a típica fácies adenoidiana, caracterizando um indivíduo sempre com a boca aberta. Tais alterações anatômicas conferem ao lábio inferior posição mais propensa à ação dos raios ultravioleta e das alterações actínicas decorrentes dessa exposição mais frequente. Os autores relatam o caso clínico de uma criança de 11 anos com síndrome do respirador bucal e alterações labiais intensas de queilite actínica. Defendem a idéia de que a síndrome do respirador bucal poderia ser um fator de risco a mais para o aparecimento da queilite actínica.
Palavras-chave: queilite; respiração bucal.

Summary: *Chronic oral breathing is characterized by respiratory and anatomic alterations found in children who breathe through their mouth only. Through open-mouth breathing, these patients develop anatomic deformities such as a typical adenoid facies. Such anatomic alterations make the lower lip of these patients more prone to UV action and its related actinic damage. This paper discusses an 11-year-old boy with chronic oral breathing who showed serious actinic damage to his lower lip. The authors argue that chronic oral breathing could be a risk factor for the development of actinic cheilitis.*

Key words: cheilitis; mouth breathing.

INTRODUÇÃO

O ato vital e fisiológico de respirar depende de permeabilidade adequada da via nasal, a qual promove a filtração, o umedecimento e o aquecimento do ar inspirado. A impossibilidade da respiração nasal suscita a utilização da via bucal como medida de urgência para garantir o fluxo ininterrupto de ar pelo indivíduo. Esse mecanismo alternativo não é inócuo. Publicações mencionam, entre outras, alterações anatômicas, respiratórias, musculares, posturais e nutricionais relacionadas a esses pacientes, levando à denominada síndrome do respirador bucal. Entre as alterações

INTRODUCTION

The physiological and vital act of breathing depends on the adequate permeability of the nasal passage, which promotes filtering, humidifying and warming of the air breathed. Obstruction of nasal breathing brings about the utilization of the oral pathway as an urgent means taken by the individual to ensure an uninterrupted flow of air. This alternate mechanism is not innocuous. Among other side effects, the literature mentions changes in the patient of an anatomical, respiratory, muscular, postural and nutritional nature. The condition has consequently been named chronic oral breathing. Among the

Recebido em 14.06.2000. / Received in June, 14th of 2000.

Aprovado pelo Conselho Consultivo e aceito para publicação em 28.10.2002. / Approved by the Consultive Council and accepted for publication in October, 28th of 2002.

* Trabalho realizado no Instituto Saint Louis / Work done at "Instituto Saint Louis".

¹ Médico dermatologista do Departamento Médico da Câmara dos Deputados - Brasília-DF / Dermatologist, Medical Department of the Câmara dos Deputados (Brazilian Congress), Brasília, Federal District (DF), Brazil

² Médica alergista e imunologista clínica, pediatra do Serviço de Saúde do Supremo Tribunal Federal - Brasília-DF / Allergy and immunology specialist, pediatrician at the Health Service of the Supremo Tribunal Federal (Brazilian Supreme Court), Brasília, DF, Brazil

³ Patologista do laboratório de diagnóstico de patologia de Brasília / Pathologist, Pathology Diagnosis Laboratory of Brasília

⁴ Patologista do laboratório de diagnóstico de patologia de Brasília / Pathologist, Pathology Diagnosis Laboratory of Brasília

anatômicas, podem-se observar hipodesenvolvimento da mandíbula e maxila, pró ou retrognatismo, palato ogival, alterações da forma das narinas e sulco nasolabial curto.¹ Tais características conferem ao indivíduo fácies típica, com protrusão ou eversão do lábio inferior; sofrendo maior agressão dos raios ultravioleta. Este artigo relata o caso clínico de uma criança com síndrome do respirador bucal e alterações labiais intensas, que se mostraram devidas à queilite actínica.

RELATO DO CASO

Paciente de 11 anos, do sexo masculino, branco, pele tipo II de Fitzpatrick, com referência de três anos de surgimento de eritema e crostas, com sangramento fácil, atingindo toda a superfície vermelha do lábio inferior. Procurou auxílio médico por diversas vezes, com o diagnóstico clínico de queilite e prescrição com fotoprotetores, corticóides e antimicrobianos tópicos. Encontrava-se em investigação e tratamento de rinite alérgica grave e síndrome do respirador bucal em serviço ambulatorial de alergiapediátrica. Ao exame clínico observou-se criança sem déficit pômbero-estatural, nível intelectual adequado à idade, apresentando fácies alongada adenoniana (Figura 1) e respiração bucal. O paciente apresentava prognatismo, sulco nasolabial curto e língua hipotônica, e coçava seguidamente o nariz durante a consulta. Os lábios apresentavam-se edemaciados, com presença de descamação, crostas e exulcerações cobrindo toda a extensão dos lábios inferiores, mas preservando o lábio superior (Figura 2). Não havia linfadenopatias ou visceromegalias. O paciente não recebeu aleitamento materno, e não havia antecedentes de doenças congênitas. Suas atividades sob o sol eram comuns para a idade, e não existiam alterações induzidas pelos raios solares em outras áreas cutâneas.

Não havia sinais ou sintomas sugestivos de xeroderma pigmentoso ou outras genodermatoses. Também não

many anatomical changes, the following may be observed: hypo-development of the mandible and maxilla, pro- or retrognathism, ogival palate, changes in the shape of the nostrils and short nasolabial groove.¹ Such characteristics give the individual typical facies, with protrusion or eversion of the lower lip, resulting in higher ultraviolet ray exposure. This article reports the clinical case of a child with chronic oral breathing and intense labial alterations, which were revealed due to actinic cheilitis.

CASE REPORT

An 11-year-old Caucasian male patient with Fitzpatrick skin type II with a history of three years of erythema and crusting that bled easily, reaching the entire red surface of the lower lip. He sought medical care several times, and was clinically diagnosed with cheilitis. The patient was prescribed photoprotectors, corticoids and topical antimicrobians. A severe allergic rhinitis was discovered when the patient was examined and treated, as well as chronic oral breathing while at the allergy and pediatry outpatient service. The clinical examination revealed a child without a ponderal and statural deficiency, of an adequate-to-age intellectual level, showing elongated adenoid facies (Figure 1) and open-mouth breathing. The patient showed prognathism, a short nasolabial groove and hypotonic tongue, as well as itching of the nose during the consultation. The lips appeared edemaciated, with signs of scaling, crusting and exulcerations covering the entire length of the lower lip, but not affecting the upper lip (Figure 2). There were no lymphadenopathies or visceromegalias. The patient was not breast-fed, and he did not have any antecedent congenital diseases. His outdoor sun-exposed activities were common for his age group, and there were no alterations induced by solar rays on other cutaneous areas.

There were no signs or symptoms suggestive of xeroderma pigmentosum or other genodermatoses. The patient had

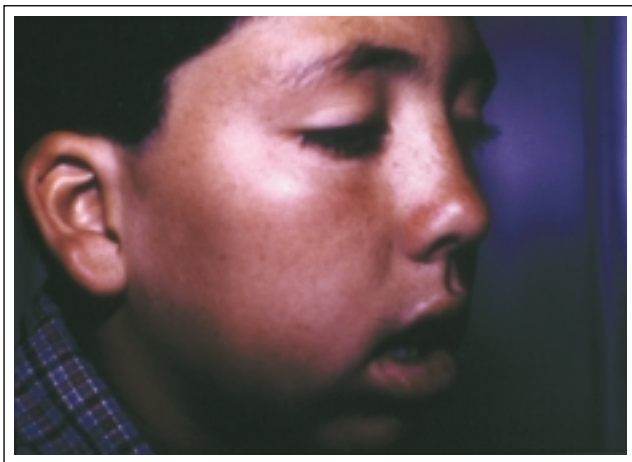

Figura 1: Fácies do paciente respirador bucal.
Figure 1: Facies of the mouth-breather patient.

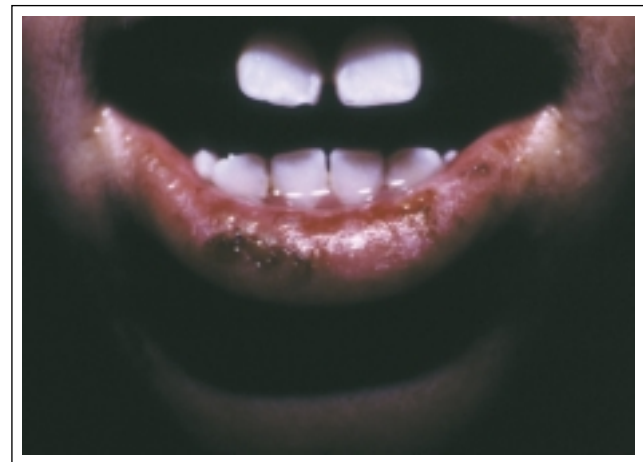

Figura 2: Queilite de lábios inferiores com eritema, crostas e fissuras. / Figure 2: Cheilitis of the inferior lip with erythema, crusts and fissures.

havia história familiar de doenças cutâneas genéticas ou fotodermatoses em todos os parentes examinados até a terceira geração nem história de câncer da pele ou tabagismo. O pai é atópico. Ao exame rinoscópico por rinofibrosopia observaram-se hipertrofia de cornetos, desvio posterior de septo nasal, com diminuição do fluxo aéreo nasal, hiperemia e edema das mucosas com secreção fluida local e adenóides normais. Não havia deformidades torácicas, e os pulmões apresentavam-se limpos à ausculta. O *Prick test* mostrou-se positivo para *Dermatophagoides farinae* (+++/++++) e poeira doméstica (++/++++). A IgE sérica apresentava-se elevada (542 ui/l, sendo a normal < 40 ui/l).

Radiografias dos seios da face e *cavum* mostraram seios da face com transparência e desenvolvimento normais para a idade, coluna aérea rinofaríngea de contorno e calibres normais. Partes moles sem alterações. Foi realizada biópsia do lábio inferior, cujo substrato anatomopatológico está representado por camada córnea orto e paraqueratótica, com alongamento irregular e fusão de cristas. Os queratinócitos apresentam aumento de volume de núcleos e nucléolos. Alguns estão necróticos. No cório observa-se proliferação de pequenos vasos, revestidos por endotélio proeminente e circundados por estroma denso, colagenizado, contendo células de aspecto fibroblástico com núcleos volumosos, irregulares, apresentando nucléolos evidentes, com laudo de queilite actínica (Figura 3).

Os autores optaram por submeter o paciente a tratamento com criocirurgia. Foram realizadas quatro sessões de criocirurgia sob anestesia local, com intervalos quinzenais, obtendo-se boa resposta, com total reepitelização e recuperação do lábio (Figura 4).

O paciente é acompanhado ambulatorialmente na clínica dermatológica, fazendo uso de fotoprotetores labiais. Os quadros de rinite alérgica e síndrome do respirador bucal são tratados em conjunto com a clínica de alergia-pediátrica.

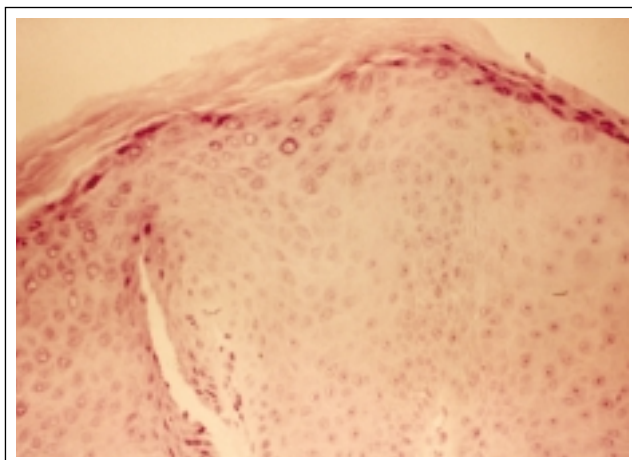


Figura 3: Alterações histopatológicas degenerativas características de queilite actínica / *Figure 3: Degenerative histopathologic alterations characteristic of actinic cheilitis*

*no family history of genetic cutaneous diseases or photodermatoses, history of cancer or smoking, nor did any of his relatives examined up to the third generation. The father is atopic. The rhinoscopic examination by the rhinofibrosopic procedure revealed hypertrophy of the corneta, posterior warping of the nasal septum, with a reduction of the nasal airflow, hyperemia and edema of the mucosa with local fluid secretion and normal adenoids. There were no thoracic deformities, and the lungs appeared clean during auscultation. The Prick test proved positive for *Dermatophagoides farinae* (+++/++++) and domestic dust (++/++++). The IgE serum level seemed high at 542 IU/L (the normal level being < 40 IU/L).*

Radiographies of the frontal sinuses and cavum showed frontal sinuses of normal transparency and development for the patient's age. The contour and caliber of the rhinopharyngeal airway were normal. The soft parts were unchanged. A biopsy was carried out of the lower lip, whose anatomic and pathologic substrate is represented by the ortho- and parakeratotic corneal layer with irregular elongation and crest fusion. The keratinocytes show an increase in nucleus and nucleolus volumes. Some are necrotic. In the corium, a proliferation of small vessels may be observed, which are covered by a prominent endothelium and surrounded by a dense collagenized stroma, containing fibroblast type cells with voluminous and irregular nuclei showing evident nucleoli and featuring actinic cheilitis on one side (Figure 3).

The authors chose to have the patient undergo cryosurgery. Four cryosurgery sessions were carried out under local anesthetic at two-week intervals. The response obtained was good, with total re-epithelization and recuperation of the lip (Figure 4).

The patient is being followed-up at the outpatient dermatology clinic, which allows him to take advantage of lip photoprotectors. The two conditions of allergic rhinitis and chronic oral breathing are being treated in conjunction with the allergy and pediatry clinic.

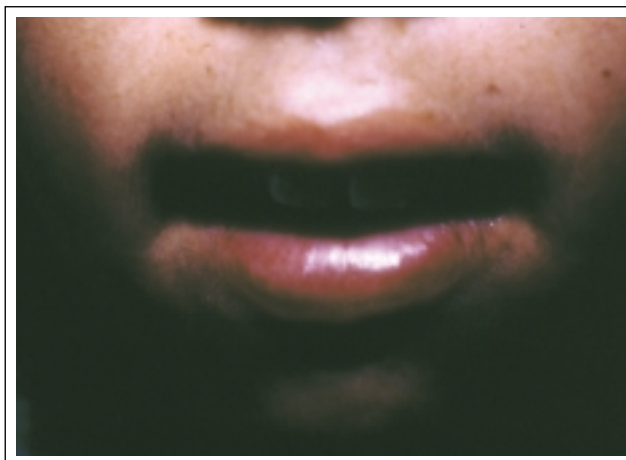

Figura 4: Alterações da arcada dentária do paciente respirador bucal associado a alterações actínica labiais. / *Figure 4: Alterations of the dental arch of the mouth-breather patient associated with actinic lip alterations.*

DISCUSSÃO

No recém-nascido e lactente a respiração bucal é mandatória. Ao longo de seu desenvolvimento, a criança está sujeita a diversas condições e doenças que cursam com obstrução nasal grave, rinorréia, respiração oral, infecções secundárias ou de repetição que podem levar ao surgimento da síndrome do respirador bucal. O desmame precoce é um fator importante.¹ O aleitamento materno permite o correto selamento dos lábios, utilização da respiração nasal e tonificação da língua. A sucção de chupetas pode levar à tonificação dos músculos bucinadores, com conseqüente compressão da arcada dentária e desalinhamento dos dentes.² A rinite alérgica é a causa mais freqüente da síndrome do respirador bucal; seguida pela hipertrofia de adenóides.¹ Entre as seqüelas da síndrome do respirador bucal está a deformidade facial típica, decorrente da dinâmica de utilização errada da musculatura facial, em especial do hábito mastigatório unilateral, nas mordidas cruzadas ou abertas em colaboração com os demais distúrbios respiratórios, o que gera a fácies alongada desses pacientes.³ A criança aqui apresentada tinha história de aleitamento artificial com fórmulas lácteas desde o nascimento. Além disso, apresentava história familiar de atopia e desenvolveu rinite alérgica desde infância precoce, sem tratamento anterior, o que pode ter sido causa importante de sua evolução para a síndrome do respirador bucal.

A relação entre câncer labial e luz solar foi inicialmente descrita em 1923⁴ e está universalmente aceita.⁵ Os raios ultravioleta B são primariamente responsáveis pelas alterações actínicas nos lábios. A semimucosa labial é mais sensível à luz solar, devido a seu epitélio mais fino, menor quantidade de melanina e menor secreção de glândulas sebáceas e sudoríparas.⁶ O vermelho do lábio inferior, devido a sua localização anatômica, recebe maior quantidade de raios ultravioleta do que o lábio superior, constituindo o sítio principal da queilite actínica e do carcinoma de células escamosas.⁷ A alteração facial decorrente da síndrome do respirador bucal torna a exposição do lábio inferior ainda maior, pois, estando a boca sempre semi-aberta, sua protrusão permite receber a incidência mais perpendicular dos raios ultravioleta sobre toda a sua superfície. Não seria, então, de estranhar que os pacientes com a síndrome do respirador bucal estejam mais propensos aos efeitos nocivos dos raios ultravioleta sobre seus lábios.

A cor da pele, a idade acima de 50 anos, o fumo e o tipo de atividade profissional são outros fatores associados com a maior ocorrência de queilite solar.⁷

A queilite actínica é condição clínica cancerizável comum. Deve ser tratada, pois na evolução natural surge o carcinoma de células escamosas, que é muito comum na semimucosa labial.⁴ Assim como acontece com a ceratose actínica, a taxa de transição de queilite solar para carcinoma de células escamosas dos lábios é desconhecida.⁹

Conforme descrição de Sampaio,¹⁰ nos estádios iniciais da queilite actínica há predomínio de eritema e edema dos lábios. Em estágios mais avançados, escamação do

DISCUSSION

For a newborn and breast-fed baby, oral breathing is a necessity. Throughout its development, the child is subject to diverse conditions and illnesses that are associated with severe nasal obstruction, rhinorrhea, oral breathing, secondary or repeated infections that may lead to the emergence of chronic oral breathing. Early weaning is an important factor.¹ Breast-feeding allows the lips to seal correctly by utilizing nasal breathing and tonification of the tongue. Sucking on pacifiers may lead to tonification of the cheek muscles, resulting in compression of the dental arcade and crooked teeth.² Allergic rhinitis is the most frequent cause of chronic oral breathing, followed by adenoid hypertrophy.¹ Typical facial deformity is among the sequelae of chronic oral breathing. This condition results from a tendency to misuse the facial musculature, especially from the habit of chewing unilaterally by crossed biting, which generates the elongated facies prominent in many of these patients.³ The child studied in this paper had a history of artificial feeding with milk formulas ever since birth. Moreover, he had a family history of atopy and developed allergic rhinitis from early infancy. He had not received any prior treatment, which may have been an important cause of its progression to chronic oral breathing.

The relation between lip cancer and sunlight was initially described in 1923⁴ and is universally accepted.⁵ Ultraviolet B rays are primarily responsible for actinic alterations in the lips. The labial semimucosa is more sensitive to sunlight due to its finer epithelium, lower melanin quantity and lower secretion of the sebaceous and sweat glands.⁶ The vermilion part of the lower lip, owing to its anatomical site, receives a higher quantity of ultraviolet rays than does the upper lip. Therefore, it is the main site of actinic cheilitis and squamous cell carcinoma. Facial alteration resulting from chronic oral breathing exposes the lower lip to an even greater degree. But as the mouth continually remains half-open, the lip protrusion receives the ultraviolet rays at a more perpendicular incidence over its entire surface. It would not be odd, then, for patients with chronic oral breathing to have a higher propensity for the harmful effects of ultraviolet rays on the lips.

Other factors associated with the higher incidence of solar cheilitis are skin color, age above 50 years, smoking, and type of professional activity.⁷

Actinic cheilitis is a regular carcinogenic clinical condition. It must be treated, for in the natural course squamous cell carcinoma emerges, which is very common in labial semimucosa.⁴ As with actinic keratosis, the transition rate of solar cheilitis to squamous cell carcinoma of the lips is not known.⁹

In accordance with Sampaio's description,¹⁰ in the initial stages of actinic cheilitis, there is a predominance of erythema and edema of the lips. In more advanced stages, scaling of the lower lip may occur. Inflamed areas may predominate, and appear as erythroplasia. Also possible is the

lábio inferior pode ocorrer. Áreas de inflamação podem predominar, apresentando-se como eritroplasia. Pode haver, também, a formação de áreas endurecidas com pequenas placas cinza-esbranquiçadas conhecidas como leucoplasias. Fissuras lineares, perpendiculares ao eixo maior do lábio, também podem surgir. O vermhão da junção do lábio pode tornar-se menos visível; a presença de infiltração, atrofia e a perda da nitidez da linha de transição entre o vermhão do lábio e a pele indicam maior risco de cancerização.¹⁰ Contudo, alterações menores na superfície do lábio já podem representar um carcinoma epidermóide, e alguns autores advogam a biópsia para todos os casos.¹¹ O paciente, apesar da pouca idade, apresentava alterações labiais intensas com três anos de evolução. O tempo de evolução e a não-resposta a tratamentos tópicos, com corticosteróides e fotoprotetores, foram os primeiros indicadores para a realização de biópsia local.

A histopatologia da queilite actínica varia em relação ao grau de displasia. O extrato córneo mostra tanto ortoqueratose como paraqueratose. A epiderme pode estar atrófica ou hiperplásica com acentuação da camada granulosa. Pode haver infiltrado inflamatório no cório, composto de linfócitos e plasmócitos. Atipia nuclear e mitoses anormais podem estar presentes em casos mais intensos.¹²

Revisão de alterações histopatológicas de 152 casos de queilite actínica realizada por Kaugars e col.¹³ demonstrou que existem cinco fatores de significância em relação à gravidade das alterações epiteliais, quais sejam: acantose, mudança basofílica e inflamação do tecido conjuntivo, inflamação perivasculare e espessura da camada de queratina. O aumento dessas alterações teria relação direta com o aumento do risco de cancerização.¹²

Presença de acantose, aumento da espessura da camada de queratina e atipias celulares na histopatologia do caso descrito demonstram grau avançado de alterações actínicas. Chama atenção esse achado em um paciente de pouca idade, sem atividades sob o sol e sem genodermatose.

Em relação à terapêutica da queilite actínica, diversos métodos são propostos: o uso de 5-fluoruracil, crioterapia com nitrogênio líquido, *peeling* químico, vermilionectomia, *laser* de CO₂, eletrocirurgia, curetagem e outros métodos que tenham como objetivo primário a destruição do epitélio danificado.⁹ Os autores optaram pela criocirurgia em função de sua eficiência e praticidade.

É sugerem que a síndrome do respirador bucal, com suas alterações anatômicas, possa ser considerada fator de risco para o desenvolvimento de queilite actínica. Esses pacientes devem então ser avaliados por equipe multidisciplinar. □

formation of hardened areas with small gray, off-white patches known as leukoplasias. Linear fissures, perpendicular to the major lip axis, may also emerge. The vermilion of the lip junction may become less visible; the presence of infiltration, atrophy and loss of definition of the vermilion border between the lip and skin indicates a higher risk of cancer.¹⁰ However, less changes to the lip surface may already represent an epidermoid carcinoma, and some authors advocate biopsy for all cases.¹¹ In spite of his young age, the patient showed intense lip alterations with a three-year disease course. The progression time and non-response to topical treatment with corticoids and photoprotectors were the first indicators suggesting the need to carry out the local biopsy.

The histopathology of actinic cheilitis varies in relation to the degree of dysplasia. The corneal extract shows orthokeratosis as well as parakeratosis. The epidermis may be atrophied or hyperplastic with accentuation of the granular layer. There may be inflammatory infiltrate in the corium, consisting of lymphocytes and plasmocytes. Atypical nucleus and abnormal mitoses may be present in more intense cases.¹²

Review of histopathologic alterations in 152 cases of actinic cheilitis carried out by Kaugars et al.¹³, demonstrated that five factors of significance exist in relation to the severity of epithelial alterations. They are as follows: acanthosis, basophilic change of the connective tissue, inflammation of the connective tissue, perivasculare inflammation and thickening of the keratin layer. Increase of these alterations is directly related to a higher risk of cancer.¹²

The presence of acanthosis, increased thickness of the keratin layer and atypical cells in the histopathology of the case described in this paper points to the advanced degree of actinic alterations. In a young patient without any sun-exposed activities and no genodermatosis, these findings call for special consideration.

Regarding actinic cheilitis therapy, an array of methods is proposed: the use of 5-fluoruracil, cryotherapy with liquid nitrogen, chemical peeling, vermilionectomy, CO₂ laser, electrosurgery, curettage, and other methods whose primary objective is to destroy damaged epithelium.⁹ Other authors have opted for cryosurgery owing to its effective and practical nature.

The authors of this paper recommend that chronic oral breathing, with its anatomical alterations, be considered a risk factor for the development of actinic cheilitis. Therefore, these patients must be evaluated by a multidisciplinary medical team. □

REFERÊNCIAS / REFERENCES

1. Burns DAR. O respirador bucal. Anais do 55º curso nestlé de atualização em pediatria. 1998: 216-223.
2. Cintra CFSC, Castro FFM, Cintra PPVC. Alterações oro-faciais apresentadas em pacientes respiradores bucais. Rev Bras Alerg Imunopatol 2000; 23(2): 78-83.
3. Solé D. Rinites alérgicas In: Tânia S. Otorrinolaringologia pediátrica. São Paulo: Revinter 1998.20-26
4. Picascia DD, Robinson JK. Actinic cheilitis: a review of etiology, differential diagnosis, and treatment. J Am Acad Dermatol 1987; 17:255-64.
5. Million RR, Cassisi NJ, Mancuso AA. Oral cavity. In: Million RR, Cassisi NJ, editors. Management of head and neck cancer: a multidisciplinary approach. Philadelphia: JB Lippincott;1994: 321-400.
6. Nicolau SG, Balus L. Chronic actinic cheilitis and cancer of the lower lip. Br J Dermatol 1964; 76:278-89.
7. Main JHP, Pavone M. Actinic cheilitis and carcinoma of the lip. Can Dent Assoc J 1994;60:113-6.
8. Baker SR. Risk factors in multiple carcinomas of the lip. Otolaryngol Head Neck Surg 1980;88:248-51.
9. Dusfresne RGJ, Curlin UM. Actinic cheilitis. A treatment review. Dermatol Surg 1997; 23:15-21
10. Sampaio SAP, Rivitti EA. Dermatologia. 2ª edição. São Paulo Artes médicas 2000:958.
11. LaRiveiere W, Pickett AB. Clinical criteria in diagnosis of early squamous carcinoma of the lip. J Am Dent Assoc 1979; 9:972-7.
12. Cataldo E, Doku HC. Solar cheilitis. J Dermatol Surg Oncol 1981; 7:989-95.
13. Kaugars GE, Pillion T, Svirsky JÁ, Page DG, Burns JC, Abbey LM. Actinic cheilitis: a review of 152 cases. Oral Surg Oral Med Oral Pathol Oral Radiol Endod 1999; 88:181-86.

ENDEREÇO PARA CORRESPONDÊNCIA: / MAILING ADDRESS:**Rubens Marcelo Souza Leite****SMHN Q 2 - Edifício de Clínicas - Sala 108****Brasília DF 70710-906****Tel/Fax: (61) 327-8482 / 327-7576****E-mail: ruleite@linkexpress.com.br**