

# Acroangiodermatite (pseudo-sarcoma de Kaposi)\*

## *Acroangiodermatitis (pseudo-Kaposi's sarcoma)\**

Rubem David Azulay<sup>1</sup>  
Gerson Cotta-Pereira<sup>3</sup>

Bernard Kawa Kac<sup>2</sup>  
Ana Flávia Lemos da Cunha<sup>4</sup>

**Resumo:** Acroangiodermatite é enfermidade rara, caracterizada por lesões eritemato-violáceas bem delimitadas que acometem pernas e pés com aspecto semelhante ao do sarcoma de Kaposi. É relatado o caso de paciente do sexo feminino, de 57 anos, com início súbito de lesões eritemato-violáceas nas pernas sem outras alterações. O caso acrescenta aprendizado por sua dificuldade diagnóstica e reafirma a importância da imuno-histoquímica. Trata-se da publicação do primeiro caso brasileiro.

Palavras-chave: Neoplasias cutâneas

**Summary:** *Acroangiodermatitis is a very rare disease. It is characterized by erythematous violaceous cutaneous lesions, localized mainly in the legs and feet, resembling Kaposi's Sarcoma. A case is presented of a female, 57 years old presenting erythematous-violaceous lesions in both legs. She also presented varices, reticularis livedo and venous stasis. The clinical and histopathological lesions resembled Kaposi's Sarcoma. The immunohistochemistry (CD-34) confirmed the diagnosis. This is the first case observed in Brazil.*

**Keywords:** *Skin neoplasms.*

### INTRODUÇÃO

O quadro conhecido hoje como acroangiodermatite foi descrito pela primeira vez por Kopf & Gonzale,<sup>1</sup> sob a designação de angiopatia displásica congênita.

Em 1965, Mali e cols.<sup>2</sup> estudaram 18 casos de angiodermatite associados à insuficiência venosa crônica e preferiram a denominação acroangiodermatite, que é a mais usada até o momento. Nessa mesma linha de investigação, Bluefarb & Adams<sup>3</sup> descreveram essa condição como "má-formação arteriovenosa com angiodermatite". Em 1974, Earth e cols.,<sup>4</sup> ao estudarem um caso em jovem de 24 anos de idade, verificaram a semelhança entre essa entidade e o sarcoma de Kaposi, tanto do ponto de vista clínico como histopatológico; propuseram, então, a designação de pseudo-sarcoma de Kaposi.

Em 1982, Brenner e cols.<sup>5</sup> publicaram um trabalho

### INTRODUCTION

The profile known today as acroangiodermatitis was first described by Kopf & Gonzale,<sup>1</sup> who designated it congenital dysplastic angiopathy.

In 1965, Mali and cols.<sup>2</sup> studied 18 cases of angiodermatitis associated with chronic venous insufficiency and preferred the denomination acroangiodermatitis, which is currently the most often used term. In this same line of investigation, Bluefarb & Adams<sup>3</sup> described this condition as "arteriovenous malformation with angiodermatitis". In 1974, Earth and cols.,<sup>4</sup> studying a case in a 24-year-old youth, noted the similarity, as much from the clinical as from the histopathological point of view; between this syndrome and Kaposi's sarcoma. Thus, they proposed the designation of pseudo-Kaposi's sarcoma.

In 1982, Brenner and cols.<sup>5</sup> published a study enti-

Recebido em 25.01.2001. / Received in January, 25<sup>th</sup> of 2001.

Aprovado pelo Conselho Consultivo e aceito para publicação em 22.04.2003. / Approved by the Consultive Council and accepted for publication in April, 22<sup>nd</sup> of 2003.

\* Trabalho realizado no Instituto de Dermatologia da Santa Casa de Misericórdia do Rio de Janeiro (Chefia: Prof. Dr. Rubem David Azulay). / Work done at the Dermatology Institute, Santa Casa de Misericórdia Hospital, Rio de Janeiro (Head: Prof. Dr. Rubem David Azulay).

<sup>1</sup> Professor Emérito da UFRJ e da UFF. Professor Titular da Fundação Técnico Educacional Souza Marques e da Universidade Gama Filho. Chefe do Instituto de Dermatologia do Hospital da Santa Casa de Misericórdia do Rio de Janeiro. / Specialist Professor at UFRJ and UFF. Titular Professor, Fundacao Tecnico Educacional Souza Marques and Universidade Gama Filho. Head of the Dermatology Institute, Santa Casa de Misericórdia Hospital, Rio de Janeiro.

<sup>2</sup> Coordenador do Serviço de Histopatologia do Instituto de Dermatologia da Santa Casa de Misericórdia do Rio de Janeiro. / Coordinator of the Histopathology Service at the Dermatology Institute, Santa Casa de Misericórdia Hospital, Rio de Janeiro.

<sup>3</sup> Chefe do Serviço de Imunoquímica e Histoquímica da Santa Casa de Misericórdia do Rio de Janeiro. / Head of the Immunochemistry and Histochemistry Service, Santa Casa de Misericórdia Hospital, Rio de Janeiro.

<sup>4</sup> Aluna do Curso de Pós-Graduação da Fundação Técnico Educacional Souza Marques. / Post-Graduate Student, Fundacao Tecnico Educacional Souza Marques.

com a denominação má-formação arteriovenosa kaposiforme e angiodermatite.

Strutton & Weedon<sup>6</sup> consagram a designação de acroangiodermatite.

Segundo Partsch,<sup>7</sup> a acroangiodermatite é apenas uma variante da angiodermatite de Favre e Chain em pacientes portadores de insuficiência venosa crônica.

Rüdlinger<sup>8</sup> realizou um minucioso estudo do assunto, mostrando as semelhanças das síndromes de Mali e de Stewart-Bluefarb com o sarcoma de Kaposi, porém concluiu que são diferentes sobretudo em relação ao prognóstico e propôs a expressão acroangiodermatite kaposiforme.

**RELATO DO CASO**

Paciente do sexo feminino, de 57 anos, branca, secretária, natural e residente no Rio de Janeiro, apresentou surgimento nas pernas de lesões eritemato-violáceas (Figuras 1 e 2), indolores, não pruriginosas, que evoluíram há três semanas. Ao exame verificaram-se livedo reticular e presença de varizes de calibres variados nos membros inferiores. A paciente tinha estase venosa dos membros inferiores.

Os exames laboratoriais de rotina não revelaram alterações, e o anti-HIV foi negativo. A histopatologia demonstrou epiderme hiperplásica, por vezes psoriasiforme (Figuras 3 e 4), e, na derme papilar e reticular média, proliferação de vasos sanguíneos revestidos por endotélio tumefeito com luzes amplas e irregulares, dispostos isoladamente ou em grupamentos, em meio a moderado infiltrado linfo-histiocitário intersticial. Notavam-se, ainda, extravasamento de hemácias e espessamento de fibras colágenas. Na imuno-histoquímica com o marcador CD-34, pretendeu-se realizar o diagnóstico diferencial entre acroangiodermatite, cuja lesão não exhibe células fusiformes positivas ao CD-34, e o sarcoma de Kaposi, cujas células são 100% positivas ao CD-34, até mesmo

*tled "Arteriovenous Kaposi-like Malformation with Angiodermatitis".*

*Strutton & Weedon<sup>6</sup> consecrated the designation of acroangiodermatitis.*

*According to Partsch,<sup>7</sup> acroangiodermatitis is only a variant of Favre and Chain angiodermatitis in patients suffering from chronic venous insufficiency.*

*Rüdlinger<sup>8</sup> performed a meticulous study on the subject, demonstrating the similarities of the syndromes of Mali and of Stewart-Bluefarb with Kaposi's sarcoma, however they concluded that they were different above all in relation to the prognosis and proposed the expression Kaposi-like acroangiodermatitis.*

**CASE REPORT**

*A female patient, 57 years old, white, secretary, born and resident in Rio de Janeiro, presented erythematous-violaceous lesions on her legs (Figures 1 and 2) that were painless and non-pruriginous. They had appeared three weeks previously. In the exam of the inferior members, livedo reticularis and the presence of varicose veins of varying caliber were noted. The patient had venous stasis in the inferior members.*

*Routine laboratory exams did not reveal alterations, and the anti-HIV test was negative. Histopathology revealed hyperplastic epidermis, at times psoriasiform (Figures 3 and 4), and, in the papillary dermis and the middle reticular dermis, a proliferation of blood vessels covered by a tumescent endothelium with wide and irregular lumen, distributed singly or in groups, amid a moderate interstitial lymphohistiocytic infiltrate. Leakage of red blood cells was also noticed together with a thickening of the collagen fibers. The immunohistochemical test, using the CD-34 marker, was done with the intention of reaching a differential diagnosis between acroangiodermatitis, whose lesion does not present positive fusiform cells in CD-34, and Kaposi's sarcoma, the cells of which are 100% positive to CD-34, even in the most*

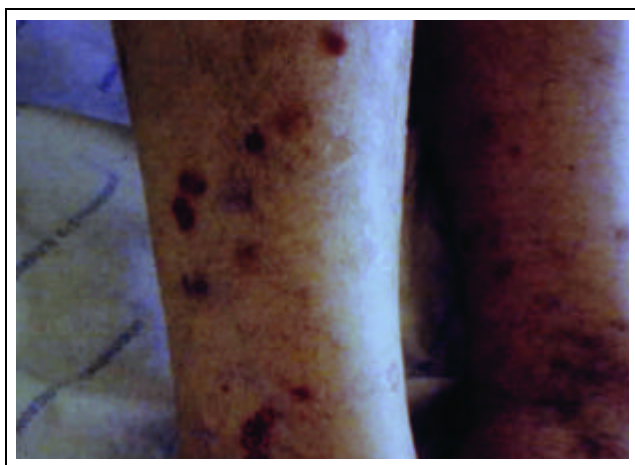


Figura 1: Lesões eritemato-purpúricas nos membros inferiores  
 Figure 1: Erythematous purpuric lesions in the lower limbs

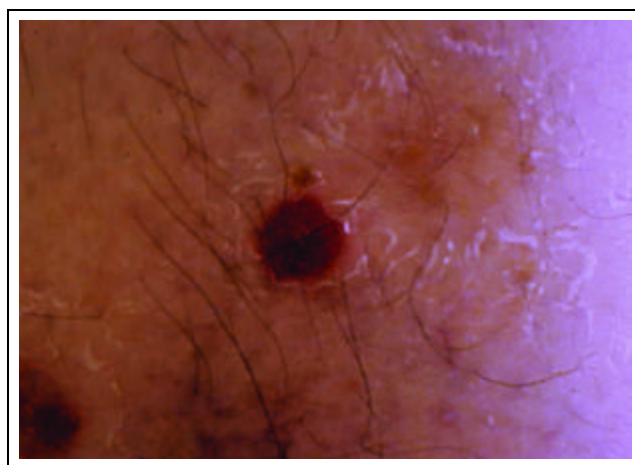

Figura 2: Lesões eritemato-purpúricas em maior aumento  
 Figure 2: Magnification of the erythematous purpuric lesions

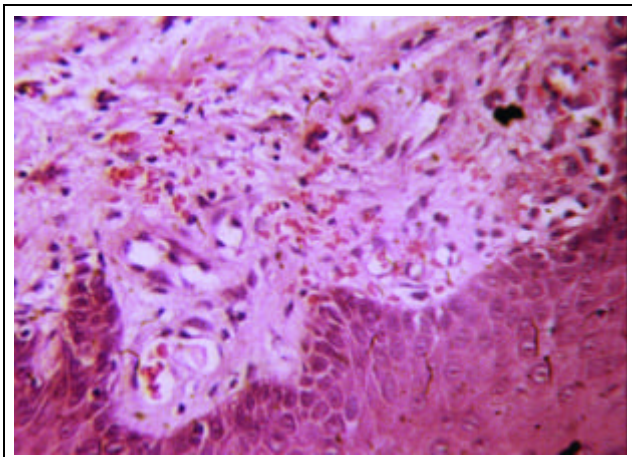


Figura 3: Acanthose irregular, proliferação venular na derme papilar com ectasia e tumefação endotelial, além de extravasamento de hemáceas (H e E 100x) / *Figure 3: Irregular acanthosis, venous proliferation in the papillary dermis with ectasia and endothelial tumefaction, as well as leakage of red blood cells (H&E, 100x)*

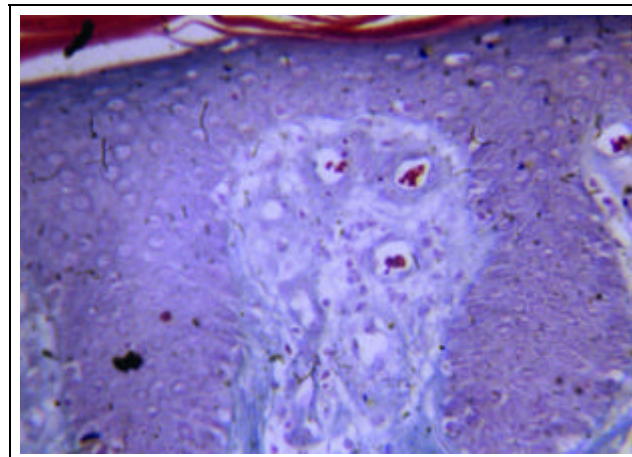


Figura 4: Abaulamento da derme papilar contendo vênulas ectasiadas e com paredes espessadas (Gomori 100x) / *Figure 4: Camber of the papillary dermis containing ectatic venules and with thickened walls (Gomori, 100x)*

nas lesões mais incipientes. O exame mostrou endotélio dos vasos sanguíneos, revelando-se positivo aos anticorpos primários contra o antígeno CD-34, mas não foram observadas nas preparações quaisquer células endoteliais ovaladas ou fusiformes no interstício da parte superior da derme reticular nem tampouco células ovaladas por entre os feixes de colágeno, que fossem positivas ao CD-34.

O tratamento proposto foi eritromicina 2g/dia e medidas visando à diminuição da estase. Houve melhora do quadro, mas não foi observada regressão completa das lesões.

## DISCUSSÃO

Partsch<sup>7</sup> verificou que nos pacientes com síndrome posttrombótica surgia a acroangiodermatite em 60% dos casos entre homens e 38% em mulheres. Landthaler<sup>9</sup> relatou dois casos de acroangiodermatite após paralisia das pernas, o que levou à falta de bombeamento muscular. Pascher e Askin<sup>10</sup> acompanharam a evolução de uma paciente com varizes durante 10 anos; tentando esclarecer o caso, resolveram fazer biópsia; o exame histopatológico revelou aspecto semelhante ao de sarcoma de Kaposi. Rozen<sup>11</sup> estudou o caso de uma mulher com 25 anos de idade que tinha lesões eritemato-purpúricas com discretas ulcerações e dor intensa, o que levou à amputação de dois dedos; a histopatologia revelou as alterações de acroangiodermatite.

Jung e cols.<sup>12</sup> estudaram um caso em paciente do sexo masculino, de 58 anos, com lesões eritemato-purpúricas bilaterais no dorso dos pés e pododáctilos. O exame histopatológico sugeria sarcoma de Kaposi; porém, baseados em certos detalhes histopatológicos, afastaram esse diagnóstico. Concluíram que a acroangiodermatite é uma variedade de "dermatite por estase".

Badell e cols.<sup>13</sup> referiram-se a dois casos de acroan-

incipient lesions. The exam revealed an endothelium in the blood vessels that reacted positively to the primary antibodies against the CD-34 antigen. However in the preparations no oval endothelial or fusiform cells were observed in the interstices of the superior part of the reticular dermis nor were there oval cells among the collagen bundles that were positive to CD-34.

The treatment proposed was erythromycin 2g/day along with measures seeking to decrease the stasis. An improvement in the condition was observed, but without a complete regression of the lesions.

## DISCUSSION

Partsch<sup>7</sup> verified that in patients with postthrombotic syndrome acroangiodermatitis appeared in 60% of the male cases and 38% of female patients. Landthaler<sup>9</sup> reported two cases of acroangiodermatitis following paralysis of the legs, which lead to a lack of circulation in the muscles. Pascher and Askin<sup>10</sup> followed up the course of a patient with varicose veins for ten years; trying to clarify the case, they decided to perform a biopsy. The histopathological exam revealed aspects similar to those of Kaposi's sarcoma. Rozen<sup>11</sup> studied the case of a 25-year-old woman that had erythematous-purpuric lesions with discreet ulceration and intense pain, which lead to the amputation of two fingers. The histopathology revealed alterations characteristic of acroangiodermatitis.

Jung and cols.<sup>12</sup> studied the case of a male patient, 58 years old, with bilateral erythematous-purpuric lesions on the dorsal surface of the feet and toes. Histopathological exam suggested Kaposi's sarcoma; however based on certain histopathological details, they discarded that diagnosis. They concluded that acroangiodermatitis is a variety of "dermatitis due to stasis."

Badell and cols.<sup>13</sup> described two cases of acroangio-

giodermatite devido a *suctio-socket prosthesis*. A mudança para outra prótese melhorou o quadro.

Kim e cols.<sup>14</sup> relataram o surgimento de dois casos após hemodiálise em consequência de fístula arteriovenosa iatrogênica nos antebraços. As lesões eram dolorosas e localizadas nas mãos: edema, vesículas e placas eritematosas nas mãos e dedos.

Fazendo uma síntese sobre a etiopatogenia dessa doença, Rashkovsky e cols.<sup>15</sup> citam as seguintes possibilidades: insuficiência venosa crônica, má-formação arteriovenosa das pernas, comunicação iatrogênica arteriovenosa em pacientes sob hemodiálise, paralisia das pernas e amputação dos membros.

Em relação à histopatologia o trabalho mais amplo é o de Era e cols.,<sup>16</sup> que estudaram minuciosamente 10 casos e verificaram: na derme superficial e média, proliferação de pequenos vasos, processo inflamatório perivascular constituído de linfócitos, histiócitos, eosinófilos e eventualmente, plasmócitos, extravasamento de hemácias, depósito de hemosiderina e fibrose. Embora a epiderme, em geral, seja normal, em um caso observaram espongirose e discreta acantose. Em todos os casos houve presença de anticorpo ao Fator VIII, o que demonstra proliferação de novos vasos. Sugeriram que as alterações histológicas assemelham-se às da dermatite por estase, porém, chamaram atenção para o fato de que, nesta última, o envolvimento histológico vai até a derme profunda, e as alterações epidérmicas são mais intensas. As púrpuras, em geral, não apresentam fibrose e eosinófilos. Nas vasculites, o diagnóstico histológico diferencial é fácil pela presença de necrose fibrinóide vascular.

O diagnóstico histopatológico diferencial com o sarcoma de Kaposi nem sempre é fácil, porém, na acroangioidermatite os vasos são bem regulares e não existem as fendas, muito comuns no sarcoma de Kaposi. Neste, o extravasamento hemático é menos intenso e há menor quantidade de hemosiderina. Casos há, entretanto, nos quais o diagnóstico diferencial torna-se difícil. Nesses casos deve-se recorrer à pesquisa do antígeno CD-34, que está presente em 100% dos casos de sarcoma de Kaposi e ausente na acroangioidermite, segundo trabalho de Kanitakis e cols.<sup>17</sup> □

*dermatitis owing to the use of a suction-socket prosthesis. Replacement of the prosthesis improved the picture.*

*Kim and cols.<sup>14</sup> reported the appearance of two cases after hemodialysis as a consequence of iatrogenic arteriovenous fistula in the forearms. The lesions were painful and presented edema and erythematous vesicles and plaques in the hands and fingers.*

*In a synthesis of the etiopathology of this disease, Rashkovsky and cols.<sup>15</sup> suggested the following possibilities: chronic venous insufficiency, arteriovenous malformations in the legs, iatrogenic arteriovenous shunt in patients under hemodialysis, paralysis of the legs and amputation of members.*

*In regard to the histopathology of this disease the broadest work was done by Era and cols.<sup>16</sup> They studied ten cases thoroughly and their findings were: in the superficial and middle dermis, a proliferation of small vessels; a perivascular inflammatory process consisting of lymphocytes, histiocytes, eosinophiles and eventually, plasmocytes; leakage of red blood cells; deposits of hemosiderin and fibrosis. Although the epidermis is generally normal, in one case they observed spongiosis and discreet acanthosis. In all of the cases the antibody to Factor VIII was present, which demonstrates the proliferation of new vessels. In their study they suggested that the histological alterations resemble dermatitis due to stasis, however, they call attention to the fact that, in the latter, the histological involvement reaches the deep dermis, and the epidermal alterations are more intense. The purpura do not generally present fibrosis and eosinophiles. In vasculitis, the differential histological diagnosis is simplified by the presence of vascular fibrinoid necrosis.*

*The histopathological differential diagnosis of Kaposi's sarcoma is not always easy, however in acroangioidermatitis the vessels are quite regular without the fissures that are very common in Kaposi's sarcoma. In the latter, the leakage of red blood cells is not so intense and there is a lesser amount of hemosiderin. There are cases, however, in which the differential diagnosis becomes difficult. In such cases one should use the CD-34 antigen which is expressed in 100% of the cases of Kaposi's sarcoma and absent in acroangioidermatitis, according to the work of Kanitakis and cols.<sup>17</sup> □*

**REFERÊNCIAS / REFERENCES**

1. Kopf AW, Gonzale V. Congenital dysplastic angiopathy. Arch Dermatol 1964; 90: 360-362.
2. Mali JWH, Kuiper JP, Hamers AA. Acro-angiokeratosis of the foot. Arch Dermatol 1966; 92: 515-518.
3. Bluefarb SM, Adams LA. Arteriovenous malformation with angiokeratosis. Arch Dermatol 1967; 96: 176-181.
4. Earth RN, Aeling JA, Nuss DD *et al.* Pseudo-Kaposi Sarcoma. Arch Dermatol 1974; 110: 907-910.
5. Brenner S, Ophir J, Krakowski A *et al.* Kaposi-like arteriovenous malformation and angiokeratosis (Pseudo-Kaposi). Cutis 1982; 30: 240-256.
6. Strutton G, Weedon D. Acro-angiokeratosis. Am J Dermatopathol 1987; 9: 85-89.
7. Partsch H. Akroangiokeratosis und akrale Hyperostomie. Dermatologica 1975; 151: 65-79.
8. Rüdinger R. Kaposiforme Akroangiokeratosen (Pseudo-kaposi). Hautarzt 1985; 36: 65-68.
9. Landthaler M, Langehenke H, Holzmann H, Braun-Falco O. Akroangiokeratosis Mali (Pseudo-Kaposi) an gelähmten Beinen. Hautarzt 1988; 39: 304-307.
10. Pascher F, Asken S. Acroangiokeratosis of the foot (Mali). Arch Dermatol 1968; 68: 676.
11. Rozen J. Acroangiokeratosis. Arch Dermatol 1969; 100: 250-251.
12. Uk-Yi J, Woo-Lee C. Acroangiokeratosis: a clinical variant of stasis dermatitis. Intern J Dermatol 1990; 29 (7): 515-516.
13. Badell A, Marcoval J, Graells J, Moreno A, Peyri J. Kaposi-like acroangiokeratosis induced by a suction-socket prosthesis. Br J Dermatol 1999; 131 (6).
14. Kim TH, Kim KH, Kang JS, Kim JH, Hwanh IY. Pseudo-Kaposi's sarcoma associated with Acquired Arteriovenous Fistula. J Dermatol (Korea) 1997; 24: 28-33.
15. Rashkovsky I, Gilead L, Leibovici V. Acro-review of the literature and report of a case. Acta Derm Venereol (Stockholm) 1995; 75: 475-478.
16. Rao B, Unis M, Poulos E. Acroangiokeratosis: a study of ten cases. Intern J Dermatol 1994; 33 (3): 179-181.
17. Kanitakis J, Narvaez D, Claudy A. Expression of the CD34 antigen distinguishes Kaposi's sarcoma from pseudo-Kaposi's sarcoma (acroangiokeratosis). Brit J Dermatol 1996; 134: 44-46.

---

ENDEREÇO PARA CORRESPONDÊNCIA: / MAILING ADDRESS:

*Prof. Rubem David Azulay*  
*Av. Atlântica, 3.130 apt. 701 - Copacabana*  
*22070-000 Rio de Janeiro RJ*  
*Tel./Fax: (21) 2521-9445*