

Coxins interfalangeanos sobre paquidermodactilia*

*Interphalangeal pads on pachydermodactyly**

José Marcos Pereira¹Fernanda Corrêa Netto Pereira²Vivian Corrêa Netto Pereira²

Resumo: Coxins interfalangeanos são nodulações ceratóticas, de limites precisos, com aproximadamente um centímetro de diâmetro, geralmente sobre as articulações interfalangeanas das mãos. A paquidermodactilia é uma tumefação uniforme da pele que ocorre nas falanges proximais das mãos. É relatado o caso de um jovem com associação de paquidermodactilia e coxins interfalangeanos, fato não encontrado na literatura médica. Embora haja descrição que considera serem essas manifestações diversas da mesma doença, acredita-se que sejam entidades distintas. O ato compulsivo de atritar a pele parece ser o denominador comum mais aceito para justificar as duas doenças. Os autores postulam que o coxim interfalangeano seria uma resposta epidérmica, enquanto a paquidermodactilia, uma resposta dérmica a um mesmo fator traumático sobre a pele. O paciente foi tratado com infiltração intralesional de triancinolona, com melhora clínica expressiva das duas manifestações.

Palavras-chave: dedos; fibrose.

Summary: Knuckle pads are keratotic nodulations within precise limits and approximately one centimeter in diameter, usually on the interphalangeal joints of the hands. Pachydermodactyly is a uniform swelling of the skin occurring in the proximal phalanges of the hands. A case involving a young man suffering from several knuckle pad lesions concomitant with pachydermodactyly was studied. This association has not been previously described in the literature. Although it has been reported that both conditions are different manifestations of the same disease, they are believed to be distinct disorders. The compulsive act of rubbing the skin seems to be a common denominator mostly accepted as the cause of both diseases. The authors affirm that knuckle pads may be acquired as an epidermal response, while pachydermodactyly, is a dermal response to the same traumatic factor to the skin. The patient was treated with intralesional infiltration of triamcinolone resulting in a remarkable clinical improvement in both manifestations.

Keywords: fingers; fibrosis.

INTRODUÇÃO

Coxim interfalangeano (CI), também muito conhecido como *knuckle pads*, e paquidermodactilia (PD) são duas dermatoses pouco estudadas. Segundo Verbov,¹ criador do termo PD em 1975, as duas entidades representariam manifestações clínicas diferentes da mesma doença.

CI são nodulações hiperkeratóticas, de superfície áspera, discretamente acastanhadas ou acinzentadas, com cerca de um centímetro de diâmetro, em geral arredondadas, endurecidas, de limites precisos e contornos regulares. São assintomáticas e de evolução crônica. As localizações mais frequentes são as articulações interfalangeanas proximais e metacarpofalangeanas. São menos

INTRODUCTION

Interphalangeal pad (IP), also frequently known as *knuckle pads* and *pachydermodactyly (PD)* are two dermatoses that have been the subject of few studies. According to Verbov,¹ who created the term PD in 1975, the two entities could represent different clinical manifestations of the same disease.

IPs are hyperkeratose nodulations, with a rough surface, slightly brownish or grayish and about one centimeter in diameter. In general they are round, hardened and present precise limits and regular outlines. They are asymptomatic and the clinical course is chronic. The most frequent locations are the proximal interphalangeal and

Recebido em 30.07.2002. / Received in July, 30th of 2002.

Aprovado pelo Conselho Consultivo e aceito para publicação em 11.02.2003. / Approved by the Consultive Council and accepted for publication in February, 11th of 2003.

* Trabalho realizado no Centro Dermatológico de Guarulhos. / Work done at "Centro Dermatológico de Guarulhos".

¹ Ex-professor instrutor de Dermatologia da Faculdade de Medicina da Santa Casa de São Paulo. / Ex- Professor of Dermatology, School of Medicine, Santa Casa, São Paulo.

² Acadêmicas de medicina da Universidade Metropolitana de Santos. / Medical Students at the Metropolitan University of Santos.

freqüentes em qualquer outra articulação dos dedos das mãos e raramente ocorrem nos artelhos.

A histopatologia é bastante característica, verificando-se hiperqueratose, acantose e prolongamento das cristas papilares.¹⁵ Também já foram observados acantose psoriasiforme,²² proliferação dos capilares e fibroblastos,⁹ inflamação perivascular e aumento das bandas de colágeno na derme.²²

A primeira publicação foi realizada em 1893 por Garrod,² que descreveu três pacientes com nodulações sobre o dorso dos dedos. Como um dos pacientes tinha contratura de Dupuytren e outro tinha um avô também com a contratura, o autor associou as nodulações à contratura de Dupuytren. Em 1904, o mesmo autor³ fez estudo detalhado sobre a doença, tendo usado o termo *pads* em 12 casos, dos quais seis tinham contratura de Dupuytren. A expressão clássica *knuckle pads* foi criada por Jones,⁴ em 1923. O CI é conhecido desde o Renascimento, pois é mostrado nitidamente nas obras de Michelangelo, Vasari, Bronzino e Durer.⁵

A doença já recebeu inúmeras designações, entre elas helodermia, *tylositas articuli*, fibroma subcutâneo, *keratosis supracapularis*, *coussinets des phalanges*, *pulvillus digiti*, *Garrod' pads*, discreta queratoderma, tumor benigno do córion, fibrocondroma, hipoplasia congênita e *cojinetes articulares laterales*.

Desde a publicação de Garrot,² cerca de 335 casos foram descritos.²⁻²⁹ Predomina no sexo masculino (56%), com idade variável entre cinco e 69 anos. São também descritos casos familiares de CI.^{8,23}

Apenas o trabalho de Mikkelsen¹⁴ mostrou a incidência do CI na população. O autor, na cidade de Haugesund, na Noruega, em 1977, examinou 1.871 pessoas normais (752 homens e 1.119 mulheres), entre 20 e 89 anos de idade, e encontrou 164 com CI, sendo 68 homens (9%) e 96 mulheres (8,6%), ou seja, aproximadamente 9% da população, sendo a doença mais freqüente acima dos 40 anos.

O CI foi associado a várias alterações, entre elas disfunção do metabolismo da vitamina A,¹³ fibrodysplasias, ceratoses palmoplantares e ictiose,⁹ surdez e leuconíquia (casos familiares),^{11,25} pseudoxantoma elástico¹⁰ e acroceratoelastoidose;²⁸ a associação mais freqüente, porém, é com a contratura de Dupuytren. Caroli e cols.²¹ examinaram 352 pacientes com contratura de Dupuytren (318 homens e 34 mulheres) e encontraram CI em 54 deles (15,3%), sendo 51 homens (95,3%) e três mulheres (5,5%). Em outro trabalho, Mikkelsen¹⁴ examinou 869 pacientes com contraturas de Dupuytren (623 homens e 246 mulheres), encontrado 385 com CI, sendo 303 homens (48,7%) e 82 mulheres (33,3%), mostrando incidência muito alta do CI em pacientes com contratura de Dupuytren.

A etiopatogenia do CI ainda é desconhecida. Segundo Ronchese³⁰ a CI faz parte da chamada fibromatose periférica de Touraine, que inclui a contratura de Dupuytren, *induratio penis plastica* (doença de Peyronie),

metacarpophalangeal articulations. They are less frequent in the other articulations of the fingers and rarely occur in the toes.

The histopathology is very characteristic with hyperkeratosis, acanthosis and prolongation of the papillary crests.¹⁵ Psoriasiform acanthosis,²² proliferation of the capillaries and fibroblasts,⁹ perivascular inflammation and increase in the bands of collagen in the dermis have also been observed.²²

The first publication was made in 1893 by Garrod,² who described three patients with dorsal nodulations on the fingers. Since one of the patients presented Dupuytren's contracture and another had a grandfather also with contracture, the author associated the nodulations to Dupuytren's contracture. In 1904, the same author³ made a detailed study on the disease, and used the term *pads* in 12 cases, of which six had Dupuytren's contracture. The classic denomination of *knuckle pads* was created by Jones,⁴ in 1923. IP was known during the Renaissance, because it is clearly depicted in the works of Michelangelo, Vasari, Bronzino and Durer.⁵

The disease has already received countless designations, including heloderma, tylositas articuli, subcutaneous fibroma, keratosis supracapularis, coussinets des phalanges, pulvillus digiti, Garrod's pads, discreet keratoderma, benign tumor of the chorion, fibrochondroma, congenital hypoplasia and cojinetes articulares laterales.

Since the publication of Garrot,² approximately 335 cases have been described.²⁻²⁹ There is a male sex bias (56%), with ages ranging from five to 69 years. Familial cases of IP have also been described.^{8,23}

Only the work by Mikkelsen¹⁴ has described the incidence of IP in the population. In 1977, the author, examined 1,871 normal people (752 men and 1,119 women), aged between 20 and 89 years, in the city of Haugesund (Norway) and found 164 presented IP, of which 68 were men (9.0%) and 96 (8.6%) women, or in other words, approximately 9% of the population and the disease was most frequent among those over 40 years.

IP is associated to several alterations, including dysfunction in the metabolism of vitamin A,¹³ fibrodysplasia, palmoplantar keratoses and ichthyosis,⁹ deafness and leukonychia (familial cases),^{11,25} pseudoxanthoma elasticum¹⁰ and acrokeratoelastoidosis;²⁸ the most frequent association, however, is with the Dupuytren's contracture. Caroli and cols.²¹ examined 352 patients with Dupuytren's contracture (318 men and 34 women) and found IP in 54 (15.3%), of which 51 were men (95.3%) and three women (5.5%). In another work, Mikkelsen¹⁴ examined 869 patients with Dupuytren's contracture (623 men and 246 women), found 385 with IP, of which 303 were men (48.7%) and 82 women (33.3%), showing a very high incidence of IP in patients with Dupuytren's contracture.

The etiopathogenesis of IP is still unknown. According to Ronchese³⁰ CI is part of the so-called Touraine's peripher-

fibromas cutâneos e esclerodermia. Caroli e cols.²¹ consideram que a contratura de Dupuytren e CI são expressões de uma mesma alteração fibromatosa, pois fibroblastos, miofibroblastos, macrófagos e matriz extracelular representam achados comuns a ambas as doenças.

Lagier e cols.¹² classificam o CI em duas formas: falso ou pseudo-CI, resultado de atrito e representado por acantose e hiperqueratose; e o CI verdadeiro, caracterizado por proliferação de fibroblastos na derme. Sehgal e cols.¹⁵ dividem a doença em dois tipos: CI primário (assintomático) e secundário (sintomático), o qual seria associado à contratura de Dupuytren, ceratose palmoplantar, ictiose ou trauma profissional. Realmente, o trauma parece ter grande influência sobre o aparecimento do CI; assim sendo, é frequentemente associado à ocupação.³¹ Richards e cols.¹⁸ examinaram 41 trabalhadores em um abatedouro de galinhas e encontraram 23 com CI. Já no escritório da empresa, examinaram 41 funcionários e não encontram CI. A doença também é observada com frequência em lutadores de box²⁷ e violinistas.¹⁹ Na criança predomina o CI idiopático, e no adulto, o CI de origem traumática.²⁹

Pacientes com CI consultam o dermatologista por razões estéticas, porém não existe um tratamento específico para a doença. Alguns casos, em crianças, desapareceram espontaneamente na idade adulta,¹⁷ o que em geral não ocorre com a forma idiopática. Em se tratando de CI de origem traumática, uma vez removendo o atrito, pode haver remissão da lesão.²² Várias tentativas terapêuticas foram feitas, entre elas fenol 50% e crioterapia,⁷ remoção cirúrgica²⁰ e oclusão com gel de silicone;²⁴ porém, a recidiva é frequente.

A paquidermodactilia (PD) é um espessamento da pele dos dedos das mãos, principalmente junto às falanges proximais. É mais comum em jovens adolescentes.

A primeira descrição dessa doença foi feita em 1973, por Bazex,³² que a encontrou em um homem de 23 anos de idade e a chamou de *pachidermie digitale des premières phalanges*. Em 1975, Verbov¹ apresentou o caso de um homem com 19 anos e chamou o quadro de paquidermodactilia. Embora o paciente de Verbov não tivesse lesões de CI, devido à histopatologia caracterizada por hiperqueratose, acantose e derme com aumento de tecido fibroso, o autor postulou que PD seria uma variante do CI.

A PD também já foi denominada paquidermia, discreta ceratodermia, acanto-hiperqueratose e fibromatose.

Desde a primeira publicação acerca da PD, cerca de 50 casos foram descritos na literatura,^{1,32-62} sendo 77,5% dos casos em homens e 22,5% em mulheres. A maioria dos pacientes estavam com idades entre 14 a 29 anos, embora tenham sido descritos casos com 5 anos e 63 anos de idade. A duração da doença foi de meses até 15 anos.

Na maioria dos casos o PD acomete o segundo, terceiro e quarto dedos de ambas as mãos. Foi descrito o caso de uma mulher com a doença em apenas um dedo.⁴² Pode haver liquenificação da pele sobre a lesão,³⁹ eritema e descamação^{38,40} e, em alguns casos, a lesão pode ser

al fibromatosis, which includes Dupuytren's contracture, induratio penis plastica (Peyronie's disease), cutaneous fibromas and scleroderma. Caroli and cols.²¹ consider that Dupuytren's contracture and CI are expressions of the same fibromatous alteration, since fibroblasts, myofibroblasts, macrophages and extracellular matrix are findings common to both diseases.

Lagier and cols.¹² classify IP into two forms: false or pseudo-IP, resulting from attrition and represented by acanthosis and hyperkeratosis; and true IP, characterized by a proliferation of fibroblasts in the dermis. Sehgal and cols.¹⁵ divided the disease into two types: Primary IP (asymptomatic) and secondary (symptomatic), which could be associated to Dupuytren's contracture, palmoplantar keratosis, ichthyosis or professional trauma. Trauma certainly seems to have a great influence on the onset of IP; consequently, it is frequently associated to work.³¹ Richards and cols.¹⁸ examined 41 workers in a poultry slaughterhouse and found 23 presented IP. While in the offices of the same company, they examined 41 employees and no cases of IP were found. The disease is also observed frequently in pugilists²⁷ and violinists.¹⁹ In children there is a prevalence of the idiopathic form, while in adults the IP originates from trauma.²⁹

Patients with IP usually consult the dermatologist for aesthetic reasons, however there is no specific treatment for the disease. Some cases in childhood disappear spontaneously by adult age,¹⁷ though this in general does not occur with the idiopathic form. Regarding IP of traumatic origin, remission of the lesion can occur following removal of the attrition.²² Several types of therapy have been attempted, including 50% phenol and cryotherapy,⁷ surgical excision²⁰ and occlusion with silicone gel;²⁴ however, recurrence is frequent.

Pachydermodactyly (PD) is a thickening of the skin of the fingers, mainly close to the proximal phalanges. It is most common in adolescents.

The first description of this disease was made in 1973, by Bazex,³² in a 23-year-old man and denominated it pachidermie digitale des premières phalanges. In 1975, Verbov¹ presented the case of a man aged 19 years and called the picture pachydermodactyly. Although the patient of Verbov did not present IP lesions, due to the histopathology characterized by hyperkeratosis, acanthosis and increase in fibrous tissue in the dermis, the author postulated that PD could be a variant of IP.

PD has also been denominated pachyderma, discreet keratoderma, hyperkeratose-acanthosis and fibromatosis.

Since the first publication on PD, approximately 50 cases have been described in the literature^{1,32-62} of which 77.5% involved males and the remaining 22.5% were female. The majority of patients were between 14 to 29 years of age, although cases have been reported among patients as young as 5 and as old as 63 years. The disease duration was up to 15 years.

In the majority of cases PD involves the second, third and fourth fingers of both hands. A case has been described of

dolorosa.^{32,37,57} O processo pode estender-se pelas articulações metacarpofalangeanas, configurando a PD transgressiva.⁴⁰ Há relatos de casos familiares com lesões em mãe e filha⁴⁸ e em irmãs.⁵⁷

A histopatologia clássica mostra hiperqueratose, acantose, intenso espessamento da derme por aumento de fibroblastos e depósito de colágeno. A coloração pelo alcian blue evidenciou depósito de mucina.^{37,39,40,42,47,57} Podem ser também observados aumento da espessura da membrana basal,³³ aumento das glândulas sudoríparas écrinas, várias fibrosadas, e intenso depósito de mucopolissacarídeos,³⁴ pobre demarcação entre derme papilar e reticular,³⁵ marcada eosinofilia³⁶ e infiltrado linfocitário.³⁷

Estudo histoquímico das fibras de colágeno mostrou serem colágeno I, III e V. Pela microscopia eletrônica as fibras de colágeno são mais finas do que as dos tecidos normais.^{35,59}

A etiopatogenia da PD é desconhecida. Alguns autores consideram-na decorrente de ato compulsivo, no qual os pacientes atiram os dedos de uma mão contra os da outra.^{44,50}

A PD já foi associada à síndrome de Dupuytren,³⁵ síndrome do túnel do carpo,³⁵ ginecomastia,³⁷ atrofia maculosa varioliforme,⁵⁵ artrite crônica juvenil, disfunção da tireóide, dermatite seborréica e glossite,³⁴ esclerose tuberosa,^{46,57} síndrome de Ehlers-Danlos.⁵⁷ Porém, a associação mais freqüente é com trauma repetitivo.^{41,44,50,61,62}

Baldazzi e cols.⁵⁷ classificaram a PD em cinco formas principais: 1 - forma clássica (associada ao trauma); 2 - forma localizada ou monopaquidermodactilia; 3 - forma transgressiva (dorso das mãos); 4 - familiar; e 5 - sintomática, associada à esclerose tuberosa.

O diagnóstico diferencial deve ser feito com³⁶ paquidermoperiostose, acropaquidermodactilia na psoríase, osteíte cistóite múltipla, tumor fibroso, acromegalia, artrite juvenil crônica, sinovite, nódulos reumatóides, tofo gotoso, xantomatoses, fibrossarcomas, fibromatose juvenil, nódulos de Heberden e líquen mixedematoso.

Algumas tentativas terapêuticas já foram realizadas para a PD, entre elas remoção cirúrgica,^{34,61} infiltração intralesional com triancinolona^{36,37,56} e diminuição do atrito por controle do ato compulsivo.^{44,50,62}

No Brasil não há registro sobre a ocorrência de PD. O CI foi descrito em uma menina por Rutowitsch & Lima.⁶²

O objetivo deste trabalho é mostrar a associação do CI com a PD, fato ainda não descrito na literatura, e o excelente resultado com a terapêutica instituída para ambas as doenças.

CASO CLÍNICO

MVNS, 17 anos, do sexo masculino, branco, natural de São Paulo, SP, com queixa de inchaço nos dedos das mãos e pequenos nódulos sobre a pele há oito anos. No exame dermatológico, o paciente apresentava aumento do volume dos dedos, principalmente na região da

a women with the disease in a single finger.⁴² there can be lichenification of the skin in the lesion,³⁹ erythema and desquamation^{38,40} and, in some cases, the lesion can be painful.^{32,37,57} The process can extend to the metacarpophalangeal articulations, configuring PD transgrediens.⁴⁰ There are reports of familial cases with lesions in the mother and daughter⁴⁸ and in sisters.⁵⁷

The classic histopathology shows hyperkeratosis, acanthosis, intense thickening of the dermis due to an increase in the fibroblasts and deposits of collagen. Staining by Alcian blue reveals a mucin deposit.^{37,39,40,42,47,57} An increase can also be observed in the thickness of the basal membrane,³³ augmented eccrine sudoriparous glands, various of which are fibrose, and intense deposit of mucopolysaccharides,³⁴ poor demarcation between the papillary and reticular dermis,³⁵ marked eosinophilia³⁶ and lymphocytic infiltrate.³⁷

Histochemical study of the collagen fibers showed them to be collagen I, III and V. Under electron microscopy the collagen fibers are finer than those of normal tissues.^{35,59}

The etiopathogenesis of PD is unknown. Some authors consider it is due to compulsive neuroses, in which patients rub the fingers of one hand against those of the other.^{44,50}

PD has already been described associated to Dupuytren's disease,³⁵ carpal tunnel syndrome,³⁵ ginecomastia,³⁷ varioliform macular atrophy,⁵⁵ juvenile chronic arthritis, thyroid dysfunction, seborrheic dermatitis and glossitis,³⁴ tuberous sclerosis,^{46,57} Ehlers-Danlos syndrome.⁵⁷ However, the most frequent association is with repetitive trauma.^{41,44,50,61,62}

Baldazzi and cols.⁵⁷ classified PD into five main forms: 1 - classic form (associated to trauma); 2 - localized form or monopachydermodactyly; 3 - transgressing forms (dorsal region of the hands); 4 - familial; and 5 - symptomatic, associated to tuberous sclerosis.

The differential diagnosis should be made between:³⁶ pachydermoperiostosis; acropachydermodactyly in psoriasis, multiple osteitis cystica, fibrous tumor, acromegaly, chronic juvenile arthritis, synovitis, rheumatoid nodules, gouty tophus, xanthomatosis, fibrosarcomas, juvenile fibromatosis, Heberden's nodes and lichen myxedematosus.

Various therapies have been attempted for PD, including surgical removal,^{34,61} intralesional infiltration with triamcinolone^{36,37,56} and reducing the attrition by controlling the compulsive neurosis.^{44,50,62}

In Brazil, no case of PD has been registered. Rutowitsch & Lima⁶² described CI in a girl.

The objective of this work was to report the association of CI with PD, a which has hitherto not been described in the literature, and the excellent result with the therapeutics instituted for both diseases.

CASE REPORT

MVNS, 17 years old, male, white, born in São Paulo, SP, presented complaining of swelling in the fingers of the hands and small nodules in the skin with onset eight years previously. Dermatological exam showed an increase in the volume of the fingers, mainly in the area of the proximal

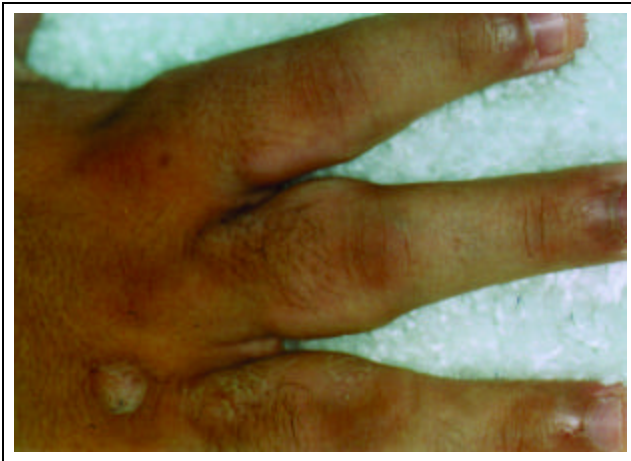

Figura 1: Paquidermodactilia - espessamento cutâneo das regiões falangeanas proximais, do segundo ao quinto dedos / *Figure 1: Pachydermodactyly; cutaneous thickening in the proximal phalangeal regions, from the second to fifth fingers*

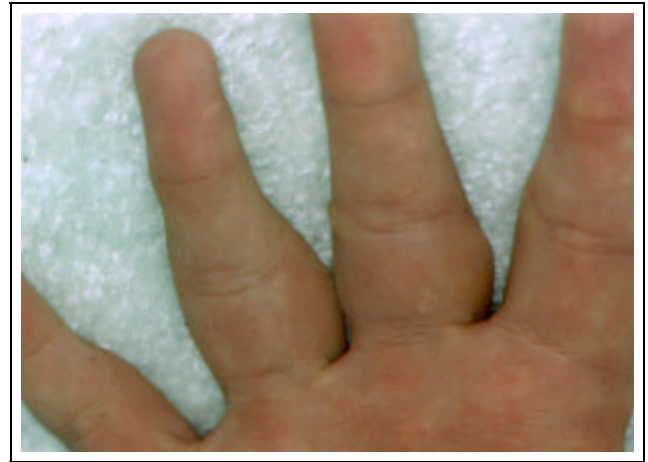

Figura 2: Paquidermodactilia - detalhe da região palmar dos dedos / *Figure 2: Pachydermodactyly; detail of the palmar region of the fingers*

falange proximal, acometendo do segundo ao quinto dedos de ambas as mãos (Figuras 1 e 2). A alteração era assintomática, porém impossibilitava-o de flexurar totalmente os dedos, o que lhe atrapalhava em algumas atividades do cotidiano. Sobre as articulações metacarpofalangeanas e face lateral da tumefação observavam-se algumas lesões nodulares, com limites precisos, ceratósicas (Figura 3). O próprio paciente admitia que suas lesões eram causadas pelo atrito, pois constantemente cruzava e friccionava os dedos de uma mão contra os da outra. Embora as lesões hiperkeratóticas também fossem assintomáticas, o paciente coçava-as com frequência. Além disso, acusou o controle do videogame como outro fator de atrito. Foi feito exame anatomopatológico de fragmento em fuso, pegando ao mesmo tempo a lesão nodular e a região edemaciada (Figura 4). A epiderme apresentava acantose e hiperqueratose (correspondendo à nodulação). Na derme observavam-se aumento numérico de fibroblastos, proliferação e espessamento das fibras colágenas envolvendo as glândulas sudoríparas écrinas. As fibras de colágeno estavam dissociadas pela presença de mucina. Não havia processo inflamatório. O raio X das mãos não mostrou comprometimento ósseo ou periósteo. O diagnóstico clínico e his-

phalange, involving the second to fifth fingers of both hands (Figures 1 and 2). The alteration was asymptomatic, however it totally impeded flexing of the fingers, which hindered certain daily activities. Several keratose and nodular lesions were observed, with precise limits, on the metacarpophalangeal articulations and lateral face of the tumefaction (Figure 3). The patient himself affirmed that the lesions were caused by attrition, because he constantly crossed and rubbed the fingers of one hand against the other. Although the hyperkeratose lesions were also asymptomatic, the patient scratched them frequently. Furthermore, he reported that the video game control was another factor of attrition. Anatomicopathological exam was done on a spindle shaped specimen, including at the same time the nodular lesion and edematous area (Figure 4). The epidermis presented acanthosis and hyperkeratosis (corresponding to the nodulation). In the dermis there was a numeric increase in the fibroblasts, proliferation and thickening of the collagen fibers were also observed, involving the eccrine sudoriparous glands. The collagen fibers were dissociated by the presence of mucin. There was no inflammatory process. X-ray of the hands did not reveal any involvement of the bones or periosteum. The clinical and histological diagnosis was interphalangeal pad on pachy-

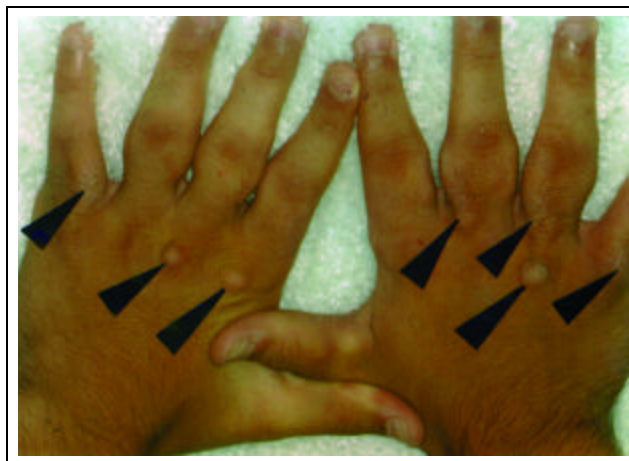


Figura 3: Coxins interfalangeanos sobre paquidermodactilia. Notar nódulos de coxins interfalangeanos sobre as regiões espessadas

Figure 3: Interphalangeal pads on pachydermodactyly. Note the nodules of the interphalangeal pads on the thickened regions

Figura 4: Histologia do coxim interfalangeano sobre paquidermodactilia (hematoxilina e eosina - 100X)



Figure 4: Histology of the interphalangeal pads on pachydermodactyly (hematoxylin & eosin - 100X)

tológico foi de coxim interfalangeano sobre paquidermodactilia. O paciente foi orientado a não mais atritar os dedos e a realizar duas sessões quinzenais de infiltração intralesional de triancinolona na PD e sob o CI, com desaparecimento total das lesões de CI, normalização praticamente total da pele na região do PD (Figuras 5 e 6) e recuperação ampla do movimento dos dedos. Após um mês de observação, não havia indícios de recidiva.

DISCUSSÃO

Os autores classificam o paciente como forma clássica de PD, segundo Baldazzi e cols.,⁵⁷ e CI secundário, conforme Sehgal e cols.¹⁵ Tanto o paciente como seus familiares não apresentavam indícios de contratura de Dupuytren. Ficou evidente que as manifestações clínicas do paciente eram de origem traumática.

Embora o paciente de Verbov¹ tivesse PD sem lesões características de CI, pelos achados histopatológicos ele considerou a PD um tipo de manifestação clínica do CI. Em toda a literatura consultada, essa é a única descrição que considera ambas as alterações fazendo parte de uma mesma doença.

Até o momento foram descritos cerca de 335 casos de CI e 50 de PD, mostrando que são doenças clinicamente

dermodactyly. The patient was counseled to avoid rubbing his fingers the fingers and perform biweekly sessions of intralesional infiltration with triamcinolone in the PD and under the IP. There was a total disappearance of the CI lesions and a practically total normalization of the skin in the area of PD (Figures 5 and 6) together with an ample recovery in the finger movement. After one month of follow-up, there were no indications of recurrence.

DISCUSSION

The authors classify the patient as having the classic form of PD, according to the definition of Baldazzi and cols.,⁵⁷ and secondary CI, according to Sehgal and cols.¹⁵ Neither the patient nor his relatives presented indications of Dupuytren's contracture. It was evident that the patient's clinical manifestations were of traumatic origin.

Although the patient of Verbov¹ had PD without the characteristic lesions of IP, due to the histopathological findings he considered PD to be a type of clinical manifestation of IP. In all the literature consulted, this is the only description that considers both alterations as being part of the same disease.

To date, approximately 335 cases of IP and 50 of PD have been described, demonstrating that they are clinically

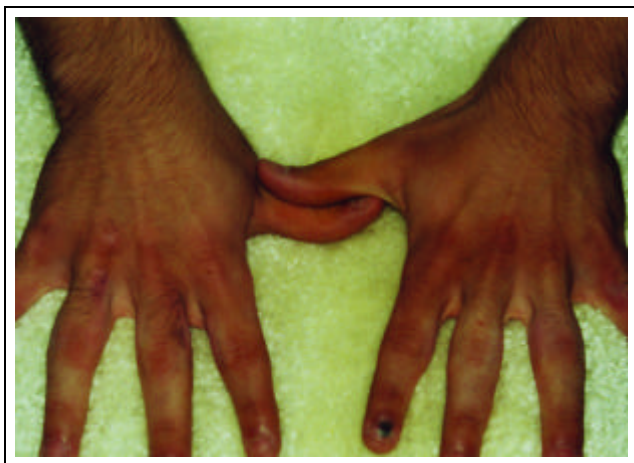

Figura 5: Coxins interfalangeanos sobre paquidermodactilia. Região dorsal após tratamento / Figure 5: Interphalangeal pads on pachydermodactyly; dorsal region after treatment

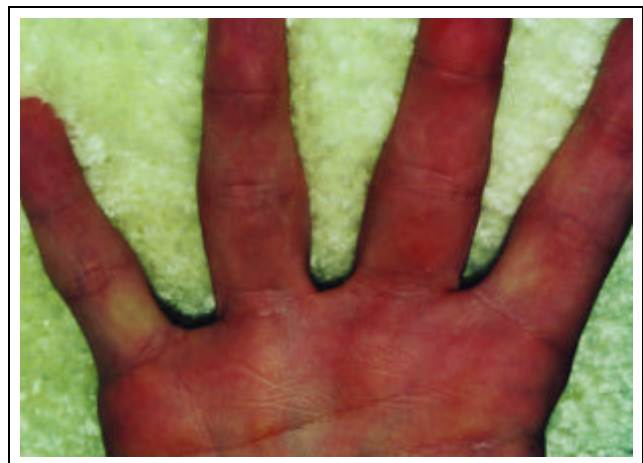

Figura 6: Coxins interfalangeanos sobre paquidermodactilia. Região palmar após tratamento / Figure 6: Interphalangeal pads on pachydermodactyly; palmar region after treatment

diferentes, o CI apresentando alterações histológicas eminentemente epidérmicas, e a PD, dérmicas. Não existe relação da ocorrência simultânea de ambas as doenças. Apenas o paciente descrito por Yanguas e cols.,⁴⁵ apresentando PD, aparentemente tinha uma única lesão de CI, observada por fotografia, porém, textualmente, os autores não fizeram qualquer menção ao fato.

Parece não haver dúvida de que ambas as doenças são desencadeadas, ou pelo menos agravadas, por algum ato compulsivo de atritar a pele. Os autores acreditam que ambas as doenças sejam duas respostas diferentes a um mesmo agente etiológico.

Atritando a pele, pacientes têm respostas cutâneas diferentes. Por exemplo, um paciente que coça muito uma lesão pode ter uma reação predominantemente epidérmica, formando uma neurodermite. Outro, frente a prurido e conseqüente coçadura, pode ter uma resposta dérmica, formando uma cicatriz quelóideana.

O caso aqui descrito, além da PD, apresentava várias lesões de CI metacarpofalangeanas e algumas sobre a própria PD, ou seja, na face lateral dos dedos, mostrando que o paciente, atritando a pele, teve ao mesmo tempo respostas epidérmica e dérmica, formando CI e PD, respectivamente. Voltando ao exemplo anterior, é como se o paciente tivesse desenvolvido uma neurodermite sobre uma cicatriz quelóideana, fato já observado algumas vezes pelos autores.

O paciente teve cura clínica efetiva com a conscientização do problema, pois deixou de atritar as mãos, e as infiltrações intralesionais de triancinolona. A recuperação da movimentação dos dedos foi total.

Acreditamos que as duas entidades são muito mais freqüentes do que a literatura relata. Uma melhor observação de todos os atos que levam a algum atrito da pele, seja compulsivo ou repetitivo profissional, e um estudo da forma reacional de cada indivíduo deverão esclarecer a etiopatogenia de ambas as doenças e, conseqüentemente, proporcionar um tratamento efetivo. □

distinct diseases, IP presenting histological alterations that are eminently epidermal, and PD dermal alterations. There was no description regarding a simultaneous occurrence of both diseases. Except for the patient described by Yanguas and cols.,⁴⁵ that presented PD and apparently had a single IP lesion, as observed in the photograph, however the authors did not make any mention to this fact in the text.

It seems there can be no doubt that both diseases are triggered, or at least aggravated, by some compulsive rubbing action of the skin. The authors consider that both diseases are two different responses to the same etiological agent.

Patients can have different cutaneous responses to attrition of the skin. For instance, a patient that frequently scratches a lesion can present a predominantly epidermal reaction, forming a neurodermatitis. While another with pruritus and consequent itch, can have a dermal response, forming a keloid scar.

The case described here, besides PD, presented several lesions of metacarpophalangeal IP, some of which were on the PD itself, or in other words, on the lateral face of the fingers, showing that following rubbing his skin, the patient had concomitant epidermal and dermal responses, forming IP and PD, respectively. Returning to the previous example, it is as if the patient had developed a neurodermatitis on a keloid scar, a fact that has already been observed several times by the authors.

The patient was effectively clinically cured by understanding the problem and avoiding rubbing his hands together with intralesional infiltration with triamcinolone. There was a total recovery in the movement of the fingers.

We consider that the two entities are much more frequent than reported in the literature. A closer observation of all the ways that the skin can suffer attrition, whether due to compulsive neuroses or repetitive movements in the workplace, and a study of each individual's form of reaction should clarify the etiopathogenesis of both diseases and, consequently, lead to the development of an effective treatment. □

AGRADECIMENTO

Ao professor doutor Nilceo S Michalany, pela realização dos exames anatomopatológicos.

ACKNOWLEDGEMENT

The authors thank Professor Nilceo S Michalany M.D. for performing the anatomicopathological exams.

REFERÊNCIAS / REFERENCES

1. Verbov J. Pachydermodactyly: a variant of the true knuckle pad. *Arch Dermatol* 1975;111:524.
2. Garrod AE. On an unusual form of nodules upon joints of the fingers. *St Bartholomew's Hospital Report* 1883; 29:157-161.
3. Garrod AE. Concerning pads upon the finger joints and their clinical relationships. *Brit Med J* 1904; II: 8.
4. Jones HW. Two cases of Knuckle pads. *Br Med J* 1923; I:759.
5. Ramos e Silva J. Coussinets des phalanges (pulvillus digit). *Ann Dermatol* 1956; 83:22-33.
6. Carol WLL, Prakken JR, Zwijndregt HA. Tylositas articuli. *Acta Dermatovenereologica*. 1940; 21:87-97.
7. Wise F. Knuckle pads. *Arch Dermatol Syphilol*. 1944;49:144-145.
8. Veltman G. Etiology of Knuckle pads. *Dermatologica* 1954; 108:20-33.
9. Allison Junior JR, Allison JR. Knuckle pads. *Arch Derm* 1966; 93:311-316.
10. Stankler L. Pseudoxanthoma elasticum with a knuckle pad on the thumb. *Acta Derm-Venereol* 1967; 47:263-266.
11. Bart RS, Pumphrey RE. Knuckle Pads, leukonichia and deafness. *N Engl J Med* 1967; 276:202-207.
12. Lagier R, Meinecke R. Pathology of Knuckle pads. *Virchows Arch A Path Anat Histol* 1975;365:185-191.
13. Morginson WJ. Discrete keratodermas over the knuckle and finger articulations. *Arch Dermatol* 1955; 71:349-353.
14. Mikkelsen OA. Knuckle pads in Dupuytren's disease. *The Hand* 1977; 9:301-305.
15. Sehgal VN, Singh M, Saxena MHK, Nayar M. Primary knuckle pads. *Clin Exp Dermatol* 1979;4:337-339.
16. Kouskousis CE. Stump the experts. *J Dermatol Surg Oncol* 1985; 11:209 e 349.
17. Paller AS, Hebert AA. Knuckle pads in children. *AJDC* 1986; 140:915-917.
18. Richards TB, Gamble JF, Castellan RM, Mathias CGT. Knuckle pads in live-chicken hangers. *Contact Dermatitis* 1987; 17:13-16.
19. Bird HA. Development of Garrod's pads in the fingers of a professional violinist. *Ann Rheum Diseases* 1987;46:169-170.
20. Marino JM, Vilar ML, Pozo T, Quinones PA. Cojinetes articulares laterales: una localización atípica de knuckle pads. *Actas Dermo Sifilog* 1990;81:473-474.
21. Caroli A, Zanasi S, Marcuzzi A, Guerra D, Cristiani G, Ronchetti IP. Epidemiological and structural findings supporting the fibromatous origin of dorsal knuckle pads. *J Hand Surg (Brit)* 1991; 16:258-262.
22. Mackey SL, Cobb MW. Knuckle pads. *Cutis* 1994; 54:159-160.
23. Ramer JC, Vasily DB, Ladda RL. Familial leukonychia, knuckle pads, haring loss na palmoplantar hyperkeratosis. *J Med Genet* 1994; 31:68-71
24. Guberman D, Lichtenstein A, Vardy DA. Knuckle pads. A forgotten skin condition: report of a case and review of the literature. *Cutis* 1996; 57:241-242.
25. Kose O, Baloglu H. Knuckle pads, leukonychia and deafness. *Int J Dermatol* 1996;35:728-729.
26. Irwin LR, Naylor IL, Holms W. The contractility of knuckle pads. *J Hand Surg(Brit)* 1997; 22:110-112.
27. Kanerva L. Knuckle pads from boxing. *Eur J Dermatol* 1998; 8:359-361.
28. Abulafia J, Vignale RA. Degenerative collagenous plaques of the hands and acrokeratoelastoidosis: pathogenesis and relationship with knuckle pads. *Int J Dermatol* 2000; 39:424-432.
29. Peterson CM, Barnes CJ, Davis LS. Knuckle pads: does knuckle cracking play an etiologic role. *Pediatric Dermatology* 2000; 6:450-452.
30. Ronchese F. Knuckle pads and similar looking disorders. *G Ital Dermatol Venereol* 1966; 107:1227-1236.
31. Hueston JT, Wilson WF. Knuckle pads. *Aust NZ J Surg* 1973;42:274-277.
32. Bazex A, Dupré A, Teillard J. Pachydermie digitale des premières phalanges par hyperplasie dermique et aplasie hypodermique. *Bull Soc Fr Dermatol Syphiligr* 1973;80:455-458.
33. Garrel J, Sonneck JM, Neveux Y, Millet P, Doss N, Lanternier G. Pachydermie digitale isolée. *Ann Dermatol Venereol* 1982; 109:769-770.
34. Fleeter TB, Myrie C, Adams JP. Pachydermodactyly: a case report and discussion of the pathologic entity. *J Hand Surgery* 1984;9:764-766.
35. Reichert CM, Costa J, Barsky SH, Claysmith AP, Liotta LA, Enzinger FM, Triche TJ. Pachydermodactyly. *Clin Orthopaed Rel Res* 1985;194:253-257.
36. Hudson PM. Pachydermodactyly. *Br J Dermatol* 1989; 121:111.
37. Curley RK, Hudson PM, Marsden RA. Pachydermodactyly: a rare form of digital fibromatosis - report of four cases. *Clin Exp Dermatol* 1991;16:121-123.
38. Martin JC, Rennie JAN, Kerr KM. Pachydermodactyly: confused with JCA. *Ann Rheum Dis* 1992; 51:1101-1102.
39. Draluck JC, Kopf AW, Hodak E. Pachydermodactyly: first report in a woman. *J Am Acad Dermatol* 1992;27:303-305.
40. Sola A, Doval JV, Sola J, Quintanilla E. Pachydermodactyly transgrediens. *Int J Dermatol* 1992; 31:796-797.
41. Iraci S, Bianchini L, Innocenzi D, Tomassoli M, Nini G. Pachydermodactyly: a case of an unusual type of reactive digital fibromatosis. *Arch Dermatol* 1993;129:247-248.
42. Bardazzi F, Fanti PA, Padova MP, Varotti C. Localized pachydermodactyly in a woman. *Acta Derm Venereol (Stockh)* 1994;74:152-153.
43. Meunier L, Pailler C, Barneon G, Meynadier J. Pachydermodactyly or acquired digital fibromatosis. *Br J Dermatol* 1994; 131:744-746.
44. Lautenschlager S, Itin PH, Ruffli T. Pachydermodactyly: reflecting obsessive-compulsive behavior? *Arch Dermatol* 1994; 130:387.
45. Yanguas I, Goday JJ, Soloeta R. Pachydermodactyly: report of two cases. *Acta Derm Venereol (Stockh)* 1994;74:217-218.
46. Lo WL, Wong CK. Localized pachydermodactyly in tuberculous sclerosis. *Clin Exp Dermatol* 1993; 18:146-147.
47. Rai A. An unusual case of peri-articular soft tissue finger swelling in na adolescent male: pachydermodactyly or pachydermoperiostose? *Br J Rheum* 1994;33:677-679.
48. Russo F, Pichardo RP, Camacho F. Familial pachydermodactyly. *Acta Derm Venereol* 1994; 74:386-387.
49. Brousse C, Rybojad M, Piette AM, Gepner P, Chapman A. Pachydermodactyly: report of a case. *Rev Med Interne* 1994;15:412-414.
50. Hagedon M, Graf HG, Grosshans E. Pachydermodactyly: sequela of obsessive nurosis. *Hautarzt* 1994; 45:88-90.
51. Dupin N, Gautier MS, Rabary G, Beltzer-Garely E, Binet O. Pachydermodactyly. *Ann Dermatol Venereol* 1994;121:632-634.
52. Perez B, Gomez MI, Sanchez E, Munoz E, Ledo A. Pachydermodactyly: a case report. *J Dermatol* 1995;22:43-45.
53. Kopera K, Soyer HP, Kerl H. An update on pachydermodactyly and a report of three additional cases. *Brit J Dermatol* 1995;133:433-437.
54. Costa MM, Romeu JC, Costa T. Pachydermodactyly a rare

- cause of finger joint swelling. *J Rheumatol* 1995;22:2374-2375.
55. Callot V, Wechsler J, Hovnanian A, Revuz J. Pachydermodactyly and atrophia maculosa varioliforme cutis. *Dermatology* 1995;190:56-58.
56. Kim TH, Cho YH, Park HB. Two cases of pachydermodactyly. *J Dermatol* 1996; 23:419-424.
57. Bardazzi F, Neri I, Fanti PA, Patrizi A. Pachydermodactyly in two young girls. *Pediatr Dermatol* 1996;13:288-291.
58. Cartier H, Guillet MH, Schollhammer M, Guillet G. Pachydermodactylie de l'adolescent: expression d'un mal-être? *Arch Pédiatr* 1996;3:1091-1094.
59. Kang BD, Hong SH, Kim IH, Kim WK, Oh CH. Two cases of pachydermodactyly. *Int J Dermatol* 1997; 36:768-772.
60. Bardazzi F, Neri I, Raone B, Patrizi A. Pachydermodactyly: seven new cases. *Ann Dermatol Venereol* 1998; 125:247-250.
61. Aoki K, Iida H, Umeda T, Katayama I, Nishioka K. A case of pachydermodactyly. *Jpn J Plast Reconstr Surg* 1994; 37:109-113.
62. Aloï F, Solaroli C, Tomasini C. Pachydermodattilia e cursineti delle falangi: dermatosi autoprovocanti? *G Ital Dermatol Venereol* 1993;128:393-397.
61. Itin PH, Lautenschlager S. Pachydermodactyly: a psychocutaneous disorders. *Dermatology* 1995;190:1-3.
62. Rutowitsch M, Lima LAF. Coxim interfalangeano. *An Bras Dermatol* 1971; 46:361-368.

ENDEREÇO PARA CORRESPONDÊNCIA: / MAILING ADDRESS:

Dr. José Marcos Pereira

Rua Sílvio Rodini, 611 - apto. 101

02241-000 São Paulo SP

Tel./Fax: (11) 6452-8727

E-mail: jmp@terra.com.br

Site: www.jmarcosderm.med.br