# Processos linfoproliferativos da pele. Parte 2 – Linfomas cutâneos de células T e de células NK

# *Lymphoproliferative processes of the skin. Part 2 – Cutaneous T-cell and NK-cell lymphomas*

José Antonio Sanches Jr[1] Claudia Zavaloni M. de Moricz[2] Cyro Festa Neto[3]

**Resumo:** Os linfomas cutâneos de células T/NK constituem um grupo de doenças linfoproliferativas extranodais atualmente classificadas e subdivididas de acordo com o comportamento clínico segundo consenso da Organização Mundial de Saúde e da Organização Européia para Pesquisa e Tratamento do Câncer. Os linfomas cutâneos de células T/NK de comportamento clínico indolente compreendem a micose fungóide clássica, a micose fungóide foliculotrópica, a reticulose pagetóide, a cútis laxa granulomatosa, o linfoma cutâneo primário de grande célula anaplásica, a papulose linfomatóide, o linfoma subcutâneo de célula T paniculite-símile e o linfoma cutâneo primário de pequena e média célula T $CD4^+$ pleomórfica. Os linfomas cutâneos de células T/NK de comportamento agressivo incluem a síndrome de Sézary, o linfoma extranodal de célula T/NK, tipo nasal, o linfoma cutâneo primário agressivo de célula T $CD8^+$ epidermotrópica, o linfoma cutâneo de célula T $\gamma\delta$ e o linfoma cutâneo primário de célula T periférica, não especificado. O linfoma-leucemia de células T do adulto e a neoplasia hematodémica $CD4^+CD56^+$, embora considerados linfomas sistêmicos, são aqui abordados por apresentarem-se inicialmente na pele em significativo número de pacientes. O diagnóstico desses processos é realizado pelo exame histopatológico complementado pela análise do fenótipo das células neoplásicas, imprescindível no processo classificatório. O estadiamento para a avaliação da extensão anatômica da doença considera além do envolvimento cutâneo, o estado clínico e histológico dos linfonodos e das vísceras. Avaliação hematológica é fundamental na caracterização da síndrome de Sézary. Os tratamentos preconizados incluem terapêuticas dirigidas exclusivamente à pele, modificadores da resposta biológica e quimioterapia sistêmica.
Palavras-chave: Linfócitos T; Linfócitos NK; Linfoma de células T; Linfoma de células NK; Linfoma não Hodgkin; Neoplasias cutâneas; Transtornos linfoproliferativos

***Abstract:*** *The cutaneous NKT/cell lymphomas are a group of extranodal lymphoproliferative disorders currently classified and subdivided based on their clinical behavior, according to a consensus reached between the World Health Organization and the European Organization for Research and Treatment of Cancer. The cutaneous NKT/cell lymphomas of indolent clinical behavior comprise the classical mycosis fungoides, folliculotropic mycosis fungoides, pagetoid reticulosis, granulomatous slack skin, primary cutaneous anaplastic large cell lymphoma, lymphomatoid papulosis, subcutaneous panniculitis-like T-cell lymphoma and primary cutaneous $CD4^+$ small/medium-sized pleomorphic T-cell lymphoma. The aggressive clinical behavior cutaneous NKT/cell lymphomas include Sézary syndrome, extranodal NK/T-cell lymphoma, nasal type, primary cutaneous aggressive epidermotropic $CD8^+$T-cell lymphoma, cutaneous gamma-delta T-cell lymphoma and primary cutaneous peripheral T-cell lymphoma, unspecified. The adult T-cell leukemia lymphoma and $CD4^+$ $CD56^+$ hematodermic neoplasm are considered systemic lymphomas but are addressed in this article for their initial cutaneous manifestations in a significant number of patients. The diagnosis of these processes is based on histological examination complemented by phenotypic analysis of neoplastic cells, which is essential for classification. The recommended staging is based on type and extension of cutaneous involvement, clinical conditions and histological examination of lymph nodes and organs. Hematological assessment is fundamental to characterize Sézary syndrome. The recommended therapies include exclusively cutaneous treatment, biological response modifiers and systemic chemotherapy.*
*Keywords: Cutaneous neoplasm; Lymphoproliferative disorders; NK lymphocytes; NK-cell lymphoma; Non-Hodgkin lymphoma; T lymphocytes; T-cell lymphoma*

Conflito de interesse declarado: Nenhum

[1] Professor doutor do Departamento de Dermatologia da Faculdade de Medicina da Universidade de São Paulo – USP – São Paulo, (SP), Brasil.
[2] Doutoranda em Ciências do Departamento de Dermatologia da Faculdade de Medicina da Universidade de São Paulo – USP – São Paulo, (SP), Brasil.
[3] Professor doutor do Departamento de Dermatologia da Faculdade de Medicina da Universidade de São Paulo – USP – São Paulo, (SP), Brasil.

©2006 *by* Anais Brasileiros de Dermatologia

## INTRODUÇÃO

Os linfomas cutâneos primários de células T e de células *natural killer* (NK) constituem um grupo de neoplasias derivadas do sistema linforreticular, classificadas como linfomas não Hodgkin. Cerca de 30% dos linfomas não Hodgkin acometem tecidos extranodais, sendo a pele o segundo órgão mais envolvido após o trato gastrointestinal, compreendendo aproximadamente 18% desses linfomas.[1] Estima-se, para os linfomas cutâneos, incidência anual na América do Norte e Europa Ocidental compreendida entre 0,3 e 1:100.000 habitantes.[2] Os linfomas que se apresentam primariamente na pele, sem evidência de doença extracutânea na ocasião do diagnóstico, têm, freqüentemente, comportamento clínico e prognóstico diverso daqueles linfomas sistêmicos de subtipo histológico semelhante. Recentemente, conferências de consenso entre duas importantes organizações para o estudo do câncer, a Organização Mundial de Saúde (WHO) e a Organização Européia para Pesquisa e Tratamento do Câncer (EORTC), propuseram uma classificação que confere mais uniformidade ao diagnóstico, manuseio e tratamento dos processos linfoproliferativos cutâneos (Quadros 1 e 2).[3,4] Aproximadamente 75 a 80% dos linfomas cutâneos primários são linfomas cutâneos de células T (LCCT), com predomínio absoluto da micose fungóide (MF) e suas variantes.

As células T derivam de células-tronco da medula óssea, mas, de modo diferente dos linfócitos B, não se diferenciam na medula – migram em estágio ainda muito precoce para o timo, que possui o microambiente especializado para a diferenciação e maturação dessas células. Quando chegam ao timo, determinados linfócitos já estão comprometidos com a diferenciação para linhagem T, posto que expressam, nesse estágio, o antígeno CD7 na membrana e o antígeno CD3 no citoplasma. Essas células progenitoras, no timo, podem transformar-se em células dendríticas intratímicas, assim como em timócitos $\gamma\delta$ e $\alpha\beta$. Interações com o estroma tímico levam à expressão dos marcadores específicos da linhagem T. Esses linfócitos T maduros serão $TCR\alpha\beta^+CD3^+CD5^+CD2^+CD7^+CD4^+CD8^-$, $TCR\alpha\beta^+CD3^+CD5^+CD2^+CD7^+CD4^-CD8^+$ ou $TCR\gamma\delta^+CD3^+CD7^+CD2^+CD4^-CD8^-$. Cerca de 10% das células mononucleares circulantes apresentam fenótipo de células $TCD3^+CD7^-$. Em sua maioria são células auxiliadoras de memória $TCR\alpha\beta^+CD3^+CD4^+CD7^-CD45RO^+$ $CD45RA^-$.[5] Nessa etapa deixam o timo, entram na circulação e migram para os órgãos linfóides periféricos (linfonodos e pele, entre outros).[6] Estudos demonstram que determinadas células T de memória, provavelmente aquelas apresentadas a antígenos introduzidos no organismo através da pele, retornam para esse órgão, tornando-se seus residentes constitucionais.[7] O advento dos anticorpos monoclonais tornou possível, além da avaliação de moléculas características da diferenciação celular T (TCR, CD3, CD2, CD5, CD7, CD4 e CD8), a caracterização de moléculas responsáveis por interações celulares, como o antígeno linfocitário cutâneo (CLA), que contribui para as propriedades de ende-

**QUADRO 1**: Classificação WHO-EORTC para os linfomas cutâneos de células T/NK com manifestações primárias cutâneas

| |
|---|
| **LINFOMAS CUTÂNEOS DE CÉLULAS T E DE CÉLULAS NK** |
| Micose fungóide |
| Micose fungóide – variantes e subtipos |
| MF foliculotrópica |
| Reticulose pagetóide |
| Cútis laxa granulomatosa |
| Síndrome de Sézary |
| Linfoma/leucemia de célula T do adulto |
| Doenças linfoproliferativas $CD30^+$ cutâneas primárias |
| Linfoma cutâneo primário de grande célula anaplásica |
| Papulose linfomatóide |
| Linfoma subcutâneo de células T, paniculite-símile |
| Linfoma extranodal de célula T/NK, tipo nasal |
| Linfoma cutâneo primário de célula T periférica, não especificado |
| Linfoma cutâneo primário agressivo de célula T $CD8^+$ epidermotrópica (provisório) |
| Linfoma cutâneo de célula T $\gamma\delta$ (provisório) |
| Linfoma cutâneo primário de pequena e média célula T $CD4^+$ pleomórfica (provisório) |
| **NEOPLASIA DE PRECURSOR HEMATOLÓGICO** |
| Neoplasia hematodérmica $CD4^+CD56^+$ (linfoma de célula NK blástica) |

Fonte: Willenze R, et al.[3]

**QUADRO 2**: Classificação WHO-EORTC para os linfomas cutâneos de células T/NK, considerando o comportamento clínico

| |
|---|
| **COMPORTAMENTO CLÍNICO INDOLENTE** |
| Micose fungóide |
| MF foliculotrópica |
| Reticulose pagetóide |
| Cútis laxa granulomatosa |
| Linfoma cutâneo primário de grande célula anaplásica |
| Papulose linfomatóide |
| Linfoma subcutâneo de célula T, paniculite-símile |
| Linfoma cutâneo primário de pequena e média célula T $CD4^+$ pleomórfica |
| **COMPORTAMENTO CLÍNICO AGRESSIVO** |
| Síndrome de Sézary |
| Linfoma extranodal de célula T/NK, tipo nasal |
| Linfoma cutâneo primário agressivo de célula T $CD8^+$ epidermotrópica |
| Linfoma cutâneo de célula T $\gamma\delta$ |
| Linfoma cutâneo primário de célula T periférica, não especificado |

Fonte: Willenze R, et al.[3]

reçamento (*homing*) dos linfócitos para a pele.

As células NK constituem uma subpopulação de linfócitos presentes no sangue e principalmente no baço. São linfócitos grandes, com numerosos grânulos citoplasmáticos, também denominados linfócitos granulares grandes. Igualmente derivados da medula óssea, não possuem, entretanto, marcadores para a linhagem B nem tampouco o receptor de células T específico para o reconhecimento antigênico. São células $TCR\alpha\beta^-TCR\gamma\delta^-CD3^-CD16^+CD56^+$, envolvidas com a resposta inata (não adaptativa). Possuem capacidade de destruir certas células tumorais e células normais infectadas por vírus.[8]

Existem evidências de que as células neoplásicas da MF/SS provêm de linfócitos $TCR\alpha\beta^+CD4^+$ de memória ($CD45RO^+$) do arsenal de vigilância imune da pele ($CLA^+$) que exibem fenótipo Th2, exacerbado com a evolução da doença.[10] Na síndrome de Sézary os linfócitos neoplásicos circulantes, habitualmente, não expressam certos marcadores de superfície como o CD7 e o CD26.[11,12] Mais raramente os linfomas cutâneos originam-se de células $TCR\alpha\beta^+CD8^+$, $TCR\gamma\delta^+$ ou NK.[9-12]

O padrão ouro para o diagnóstico dos linfomas cutâneos de células T é o exame histopatológico. A análise do fenótipo das células neoplásicas é importante no processo classificatório, sendo raramente contributiva para a conclusão diagnóstica. O estudo de alterações genéticas dessas neoplasias está em estágio investigativo, não existindo alteração específica diagnóstica. A pesquisa do rearranjo do gene para o TCR, demonstrando proliferação linfocitária clonal na pele, linfonodos e ou sangue periférico, auxilia no diagnóstico de determinados casos.

O estadiamento clínico para os linfomas cutâneos contempla primordialmente os linfomas cutâneos epidermotrópicos, micose fungóide e síndrome de Sézary (Quadro 3).[13,14] A proposta de avaliação do tipo e extensão do comprometimento cutâneo (T) adequa-se principalmente à micose fungóide em suas formas mais clássicas, eritrodérmica e SS. Segundo os autores, ela não se aplica adequadamente nem mesmo a todas as variantes de MF e tampouco aos linfomas não epidermotrópicos. No caso da micose fungóide, para um mesmo estadiamento T, existirão pacientes com apresentações clínicas muito diversas do ponto de vista de comportamento biológico, que apresentarão evoluções diferentes tanto em relação às respostas terapêuticas e aos intervalos livres de doença como em relação ao tempo de sobrevida.

A avaliação inicial para o estadiamento clínico desses processos linfoproliferativos inclui história e exame físico adequados com palpação cuidadosa das cadeias linfonodais, mapeamento das lesões cutâneas (tipo e extensão do acometimento), hemograma completo com pesquisa e quantificação percentual de células anômalas convolutas (células de Sézary por 100 linfócitos em esfregaço de sangue ou em creme leucocitário) e absoluta (células de Sézary por $mm^3$); perfil bioquímico (incluindo função hepática, DHL, eletroforese de proteínas, dosagem de IgE), biópsia de linfonodo (esse procedimento é questionável quando não há linfonodomegalia), radiografia de tórax e ultra-som de abdômen total. Questiona-se se a realização de exames imagenológicos mais sofisticados, como tomografias, ressonância nuclear magnética, cintigrafia com Gálio ou PET-CT, auxiliaria na avaliação do envolvimento sistêmico. Os autores indicam esses exames nos casos de pacientes com diagnósticos histológicos de linfomas

**QUADRO 3:** Estadiamento para os linfomas cutâneos de células T (National Cancer Institute)

| EC | Pele (T) | Linfonodo Clínica (Nc) | Linfonodo Patologia (Np) | Víscera patologia (M) | Sangue (B) |
|---|---|---|---|---|---|
| IA | 1 | 0 | 1, 2 | 0 | 0 |
| IB | 2 | 0 | 1, 2 | 0 | 0 |
| IIA | 1, 2 | 1 | 1, 2 | 0 | 0 |
| IIB | 3 | 0, 1 | 1, 2 | 0 | 0 |
| IIIA | 4 | 0, 1 | 1, 2 | 0 | 0 |
| IIIB | 4 | 0, 1 | 1, 2 | 0 | 1 |
| IVA | 1-4 | 0, 1 | 3, 4 | 0 | 0, 1 |
| IVB | 1-4 | 0, 1 | 1-4 | 1 | 0, 1 |

T1: Lesões eczematosas (*patches*), pápulas ou placas limitadas acometendo < 10% da superfície cutânea; T2: Lesões eczematosas (*patches*), pápulas ou placas limitadas acometendo ≥ 10% da superfície cutânea; T3: Presença de tumores (≥ 1); T4: eritrodermia generalizada; Nc0: ausência de linfonodomegalia; Nc1: linfonodomegalia (≥ 1); Np1: linfonodo reacional; Np2: linfadenite dermatopática com pequenos agrupamentos de linfócitos atípicos; Np3: linfadenite dermatopática com grandes agrupamentos de linfócitos atípicos; Np4: apagamento da arquitetura do linfonodo por acometimento linfomatoso; M0: ausência de comprometimento visceral; M1: comprometimento visceral comprovado por exame histopatológico; B0: ausência ou células de Sézary circulantes < 5%; B1: presença de células de Sézary circulantes ≥ 5%.

Fonte: Sausville EA, et al.[14]

cutâneos de células T "não-micose fungóide" para a certificação de não se tratar de envolvimento cutâneo por linfoma sistêmico na ocasião da primeira avaliação. A biópsia de medula óssea pode estar indicada na mesma circunstância e nos casos de contagens de células de Sézary no sangue periférico acima de 20% ou 1000CS/mm$^3$, assim como nos pacientes com LCCT de comportamento agressivo expressando fenótipo citotóxico (CD8, TIA, Granzime) e NK.[15,16] A imunofenotipagem de linfócitos no sangue periférico, por citometria de fluxo, está proposta para os pacientes eritrodérmicos com biópsia de pele não diagnóstica de linfoma e nos casos com linfocitose absoluta no sangue periférico, relação CD4:CD8 aumentada e/ou presença de células anômalas, pequenas e/ou médias, circulantes.[17]

## MICOSE FUNGÓIDE

A MF é LCCT de pequenos e médios linfócitos com núcleos circunvolutos que cacteristicamente apresentam epidermotropismo. Embora a recente classificação WHO-EORTC reconheça apenas sua forma clássica de Alibert-Bazin e três variantes – foliculotrópica, reticulose pagetóide e cútis laxa granulomatosa –, esse linfoma apresenta-se com muitas variações clinicopatológicas, cujas implicações epidemiológicas, terapêuticas e evolutivas devem ser consideradas (Quadro 4). A síndrome de Sézary (SS) é variante leucêmica da doença, que se apresenta desde seu início com eritrodermia e cursa freqüentemente com alopecia difusa, hiperqueratose palmoplantar e linfonodos difusamente aumentados.

A MF caracteristicamente afeta adultos com idades compreendidas entre 55 e 60 anos na ocasião do diagnóstico, com ligeiro predomínio no sexo masculino (1,6-2:1). É raramente descrita na infância e em adultos jovens, embora seja muito provável que muitos casos se iniciem nas duas primeiras décadas de vida, mas não sejam reconhecidas como MF.[18,19]

## MICOSE FUNGÓIDE CLÁSSICA

### Aspectos gerais e clínicos

Na forma clássica, descrita por Alibert, é doença progressiva, de curso indolente, que evolui a partir de lesões não infiltradas com formação de placas e tumores. Nas fases iniciais, as lesões podem apresentar aspecto inespecífico, assemelhando-se a dermatoses inflamatórias, como eczemas crônicos, tinha do corpo, hanseníase indeterminada, pitiríase alba, ou surgir com lesões mais bem delimitadas, eritematosas, por vezes hipocrômicas, ou poiquilodérmicas com superfície ligeiramente atrófica (parapsoríase em placas). Surgem inicialmente na pele da cintura pélvica, de nádegas, tronco inferior, virilhas, axilas e mamas, em número variável, disseminando-se gradativamente. Com o tempo as lesões infiltram-se, tornando-se placas elevadas eritematosas ou eritêmato-acastanhadas, de bordas bem delimitadas e contornos freqüentemente bizarros com aspecto foveolar, semi-anular e serpiginoso, e eventualmente surgem tumores sobre placas preexistentes ou não (Figura 1). É comum os pacientes apresentarem uma combinação de lesões não infiltradas, placas e tumores. As placas muito infiltradas e os tumores ulceram-se com freqüência, e pode surgir eritrodermia nesse processo evolutivo. Embora a doença

**QUADRO 4**: Espectro clinicopatológico da micose fungóide

| |
|---|
| Clássica |
| Foliculotrópica com mucinose folicular |
| Foliculotrópica sem mucinose folicular |
| Siringotrópica |
| Reticulose pagetóide |
| Cútis laxa granulomatosa |
| Granulomatosa |
| Vesicobolhosa |
| Pustulosa |
| Poiquilodérmica localizada |
| Liquenóide/Poiquilodérmica generalizada |
| Hiperpigmentada |
| Hipopigmentada |
| Unilesional |
| Palmoplantar |
| Hiperqueratótica/verrucosa |
| Papilomatosa/vegetante |
| Ictiosiforme |
| Eritrodérmica |
| Síndrome de Sézary |

apresente curso protraído, existem casos com evolução mais rápida ao longo das três fases descritas, e outros com surgimento de placas infiltradas ad initio. Muitos doentes permanecem no estágio inicial, com lesões não infiltradas, por anos, e a maioria deles não cursa com formação de placas e tumores. Na história natural da doença, linfonodos regionais podem ter seu tamanho aumentado e apresentar comprometimento histológico pelo linfoma, bem como, nas fases clinicamente mais avançadas, múltiplos órgão podem apresentar-se comprometidos.[20,21]

**Aspectos histopatológicos, imunofenotípicos e genéticos**

Os aspectos citológicos e o padrão arquitetural do infiltrado celular da MF correlacionam-se com o estágio clínico da doença. Os critérios histológicos amplamente aceitos que falam a favor do diagnóstico da doença incluem presença de linfócitos com núcleos hipercromáticos e convolutos, rodeados por halo claro, na camada basal da epiderme com aproximadamente o mesmo tamanho dos queratinócitos, isolados ou alinhados formando configuração linear, ou intensa exocitose de linfócitos, e microabscessos de Pautrier (Figura 2).[22,23] Nas fases muito precoces da doença (estágio pré-micótico), o aspecto histológico não é específico. Caracteriza-se por infiltrado inflamatório perivascular discreto na derme superior sem atipias linfocitárias evidentes e sem epidermotropismo. Conforme as lesões vão-se tornando mais características, o infiltrado celular envolve a derme superior com padrão perivascular, em faixa ou liquenóide, principalmente com linfócitos e histiócitos, podendo ocorrer epidermotropismo de células isoladas. A epiderme pode ser acantótica, hiperqueratótica ou psoriasiforme (particularmente nos casos de eritrodermia). Fibrose da derme papilar e hiperplasia vascular podem estar presentes.[22] Nas placas o infiltrado é denso e evidencia um padrão de distribuição em faixa com presença de epidermotropismo. Microabscessos de Pautrier ocorrem em cerca de 25% dos casos.[23] As células neoplásicas apresentam-se de tamanho pequeno a médio, pleomórficas, em meio a infiltrado celular contendo eosinófilos e plasmócitos. Nos tumores o infiltrado é difuso e/ou nodular, ocupando toda a derme e freqüentemente o subcutâneo. Consiste de linfócitos pleomórficos atípicos de tamanho médio. Nessa fase o epidermotropismo pode não estar mais evidente. Em cerca de 50% desses casos observam-se grandes células atípicas pleomóficas, anaplásicas e blásticas com núcleos proeminentes. Se o número de células grandes exceder 25% do infiltrado, considera-se a possibilidade de progressão/transformação para linfoma difuso de grandes células.[24]

As células neoplásicas na MF são células com fenótipo de memória $CD3^+CD4^+CD45RO^+CD8^-$ com negatividade para a expressão do antígeno CD7 em cerca de 70% dos casos. Raramente podem ser $CD3^+CD4^-CD8^+$, apresentando o mesmo comportamento clínico e prognóstico, não devendo ser consideradas separadamente.[3] O exame imuno-histoquímico, habitualmente, não é auxiliar diagnóstico, uma vez que fenótipos aberrantes por perda de antígenos de células T maduras, como CD2, CD3 e CD5, só são demonstrados nos casos mais avançados da doença.[25] Nos casos tumorais com transformação blástica as células podem ser $CD30^+$, mas são mais comumente $CD30^-$, e, em cerca de 10% dos casos de MF com placas em transformação blástica, as células $CD4^+$ neoplásicas expressam proteínas citotóxicas (antígeno intracelular de célula T-1 (TIA-1)).[26] Rearranjos clonais para o gene do receptor de células T (TCR) são detectados na maioria dos casos. Anormalidades cromossômicas estruturais e numéricas, não específicas, têm sido descritas principalmente nos casos avançados.[23]

**Aspectos evolutivos**

A MF é linfoma habitualmente indolente, caracterizando-se por história natural prolongada. Pacientes com doença limitada com boa resposta aos tratamentos tópicos apresentam expectativa de sobrevida semelhante à da população normal. Estudo recente demonstra que apenas 2% daqueles com lesões localizadas morrem após 32 anos de evolução e que somente 9% mostram progressão da MF.[27] Os casos com doença progressiva apresentam

**Figura 1:** Micose fungóide clássica. Placas infiltradas no tronco

risco de envolvimento extracutâneo linfonodal e visceral. O acometimento sistêmico, assim como falência dos linfócitos T e do próprio órgão pele levam os pacientes ao óbito. Sépsis, principalmente por *Staphylococcus aureus*, representam uma das causas mais freqüentes de óbitos nos casos avançados.[19,28] A sobrevida em 10 anos é de 97% para pacientes com lesões não infiltradas ou placas localizadas (< 10%. da superfície cutânea), 83% para pacientes com lesões generalizadas (≥ 10%. da superfície cutânea), 42% para os pacientes com tumores, e cerca de 20% para aqueles com doença linfonodal.[20,27,29,30]

**Tratamento**

No tratamento da doença precoce, com lesões confinadas à pele, utilizam-se corticosteróides tópicos, bexaroteno tópico, quimioterapia tópica com mustarda nitrogenadas (mecloretamina ou carmustine), fototerapia com UVB, UVB *narrow band*, PUVA ou irradiação localizada ou total de toda a pele com elétrons. Nos casos com placas infiltradas e tumores, há indicação preferencial de irradiação total da pele com elétrons. Os modificadores da resposta biológica, como o interferon-alfa, bexaroteno, interleucina 2 fusionada a toxina difitérica (*denileukin diftitox*), têm sido cada vez mais utilizados, isoladamente ou em associação com as terapias tópicas, na doença cutânea avançada, na doença sistêmica e nos casos refratários, com taxas de remissão parcial. Esquemas de poliquimioterapia semelhantes aos usados para linfomas não-Hodgkin nodais (COP, CHOP, PROMACE-CYTABON) estão indicados nos casos de comprometimento linfonodal e ou visceral importante e na doença cutânea avançada refratária aos esquemas dirigidos à pele.[31,32]

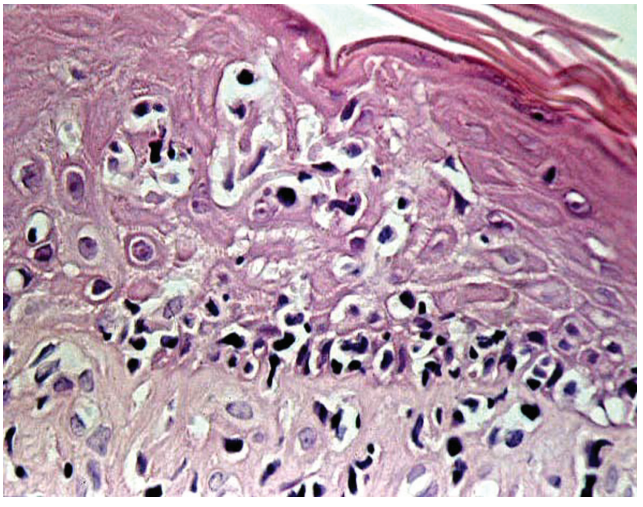

**Figura 2:** Micose fungóide. Epidermotropismo de linfócitos convolutos e microabscessos de Pautrier (HE 400x)

**VARIANTES DA MICOSE FUNGÓIDE**

**MF foliculotrópica**

A MF folicular, foliculotrópica, foliculocêntrica, pilotrópica, associada ou não à mucinose folicular, está sendo considerada, atualmente, variante de LCCT pertencente ao espectro da MF com predileção pelos folículos pilosos.[21] Ocorre mais freqüentemente em adultos e clinicamente manifesta-se como lesões acneiformes, com formação de rolhas córneas, semelhante a comedos, pápulas foliculares, cistos epidérmicos, placas eritematosas e alopecia nas áreas acometidas. Habitualmente, os óstios foliculares dão saída à substância mucinosa. As áreas mais comumente acometidas são o segmento cefálico e tronco (Figura 3). O acometimento das sobran-

**Figura 3:** Micose fungóide pilotrópica. Pápulas, nódulos e placas na face

celhas com alopecia é característico. Com a progressão da doença ocorre formação de massas tumorais volumosas e, comumente, a face assume aspecto leonino. Prurido é sintoma constante. Do ponto de vista histológico ocorre denso infiltrado linfocítico ao redor e infiltrando os folículos pilosos, habitualmente poupando as áreas interfoliculares. Os queratinócitos apresentam-se dissociados, e os folículos, com dilatações císticas, rolhas córneas e, em alguns casos, deposição de mucina. Pode ocorrer infiltração das glândulas sudoríparas écrinas.[33] O imunofenótipo é semelhante ao da MF clássica. Grandes células blásticas $CD30^+$ podem ser observas de permeio ao infiltrado. Não são descritas diferenças clínicas e evolutivas entre as formas com presença ou não de degeneração mucinosa.[34] O prognóstico dessa forma de MF parece ser mais reservado, com sobrevida de cinco anos variando de 70 a 80%, similar ao da forma tumoral da MF clássica. Em decorrência da localização mais profunda do infiltrado, é menos responsiva às terapêuticas dirigidas à pele. Irradiação de toda a pele com elétrons pode ser efetiva, embora remissões completas duradouras sejam raras. PUVA associada com retinóides ou com IFN deve ser considerada. Massas tumorais persistentes devem ser tratadas com radioterapia localizada.[34]

**Reticulose pagetóide**

Caracteriza-se por infiltrado linfóide atípico de pequenas e médias células localizado exclusivamente na epiderme. Hoje considera-se reticulose pagetóide apenas a forma localizada de Woringer-Kolopp. Clinicamente apresenta-se com lesões eritêmato-escamosas ou verrucosas hiperqueratóticas, em geral bem delimitadas, de crescimento lento e localizadas mais comumente nas porções inferiores das pernas. As células neoplásicas podem apresentar fenótipo $CD4^+CD8^-$ ou $CD4^-CD8^+$ com expressão freqüente do antígeno CD30. Não se conhecem óbitos pela doença, e seu tratamento consiste na excisão cirúrgica de lesões únicas ou radioterapia localizada com fótons de baixa energia ou elétrons. A forma generalizada de Ketron-Goodman é classificada, atualmente, como linfoma agressivo de célula citotóxica $CD8^+$ epidermotrópica ou linfoma de célula $\gamma\delta$.[3,35,36]

**Cútis laxa granulomatosa**

Recentemente aceita como forma de micose fungóide em que se desenvolvem pápulas e placas eritêmato-acobreadas, sarcoídeas, predominantemente em áreas de dobras, que se transformam em massas laxas pendulares de superfície atrófica. Os pequenos e médios linfócitos neoplásicos $CD4^+$ envolvem difusamente toda a derme e o subcutâneo de permeio a macrófagos $CD68^+$, número variável de células gigantes, exibindo elastofagocitose e granulomas esparsos. Aproximadamente 30% dos casos relatados apresentam associação com doença de Hodgkin, e tem sido descrita associação com MF clássica. Embora o curso clínico seja indolente, seu tratamento é difícil. Excisões cirúrgicas são seguidas de recidivas, e radioterapia pode controlar doença localizada.[37,38]

**MF – outras variantes**

MF hipocrômica, poiquilodérmica localizada, poiquilodérmica generalizada, vesicobolhosa, entre outras, são consideradas semelhantes à MF clássica pela WHO-EORTC.[3] Os autores deste artigo não concordam plenamente com essa assertiva. Novos estudos incluindo maior número de casos de cada uma dessa formas peculiares deverão demonstrar peculiaridades em seus comportamentos clínicos.[21]

**SÍNDROME DE SÉZARY**

**Aspectos gerais e clínicos**

Os pacientes com SS apresentam-se caracteristicamente com eritrodermia exfoliativa, edematosa com ou sem liquenificação, pruriginosa, linfadenopatia generalizada e células T neoplásicas circulantes no sangue periférico (Figura 4). Freqüentemente associam-se queratodermia palmoplantar, distrofias ungueais e alopecia, e há queixa de prurido intenso. Ocorre exclusivamente em indivíduos adultos.[39] Recentemente, além das características clínicas, a *International Society for Cutaneous Lymphomas* (ISCL) vem propondo critérios diag-

**FIGURA 4:** Síndrome de Sézary. Eritrodermia, queratodermia palmoplantar e onicodistrofias

nósticos mais rigorosos na classificação da SS com o propósito de categorizá-los adequadamente para estudos relacionados a prognóstico e respostas terapêuticas. Embora, ainda não definitivos, a ISCL propõe que um ou mais dos seguintes critérios estejam presentes para o diagnóstico de SS: contagem absoluta de CS ≥ 1.000 células/mm$^3$; demonstração de anormalidades fenotípicas no sangue circulante (expansão da população de células T CD4$^+$ resultando em relação CD4:CD8>10; perda de pelo menos um antígeno de células T maduras (CD2, CD3, CD4 e CD5) ou demonstração de clone de células T no sangue periférico por análise molecular ou citogenética. Até que esses critérios tenham sido completamente validados, considera-se que a demonstração de clone de células T circulantes (de preferência idêntico a clone presente na pele) em associação com um dos critérios citomorfológicos ou imunofenotípicos acima mencionados seja a única prova capaz de excluir condições inflamatórias simuladoras de SS. A expansão de linfócitos CD4$^+$CD7$^-$ acima de 40%, assim como de células CD4$^+$CD26$^-$, observada por citometria de fluxo, no sangue periférico e elevação do DHL sérico são critério auxiliares para o diagnóstico.[40,41]

### Aspectos histopatológicos, imunofenotípicos e genéticos

O infiltrado linfomatoso é superponível ao da MF; entretanto, em cerca de 30% dos pacientes com SS, o exame histopatológico é inespecífico. Freqüentemente o infiltrado celular é monótono com epidermotropismo discreto. Raramente observam-se microabscessos de Pautrier. Os achados fenotípicos e genéticos são superponíveis aos da MF.[42-44]

### Aspectos evolutivos

A SS é doença agressiva com prognóstico reservado, com taxas de sobrevida de cinco anos entre 10 e 20%. Freqüentemente observa-se progressão para um linfoma de grandes células, freqüentemente associada ao evento terminal.[41]

### Tratamento

A fotoférese extracorpórea, quando disponível, é a terapêutica de escolha com taxas de remissão completa entre 14 e 25%. O tratamento com PUVA em associação com IFN-alfa e o uso combinado de clorambucil (2-4mg/dia) e prednisona (20-30mg/dia) têm sido utilizados com baixas taxas de remissão completa.[39]

## DOENÇAS LINFOPROLIFERATIVAS CD30$^+$ CUTÂNEAS PRIMÁRIAS

Esse grupo inclui o espectro de processos linfoproliferativos cutâneos compreendidos entre a papulose linfomatóide (PL), casos limítrofes e o linfoma cutâneo primário de grande célula anaplásica. Habitualmente, não é possível a diferenciação entre essas entidades apenas pelo exame histopatológico. Na maioria das vezes a conclusão pelo diagnóstico de papulose linfomatóide ou linfoma cutâneo primário de grande célula anaplásica é baseada na avaliação dermatológica e clínica. Corresponde à cerca de 30% dos LCCT, constituindo o segundo grupo mais freqüente, seguindo a MF clássica e suas variantes.[3,4]

## LINFOMA CUTÂNEO PRIMÁRIO DE GRANDE CÉLULA ANAPLÁSICA

### Aspectos gerais e clínicos

Acomete preferencialmente adultos jovens, sendo duas a três vezes mais freqüentes nos homens. Apresenta-se na maioria dos pacientes como pápulas ou nódulos únicos que se ulceram (Figura 5). Mais raramente são múltiplos localizados em determinada região anatômica, podendo ser multifocais (20% dos casos). Pode ocorrer regressão espontânea parcial ou completa.[45-47]

### Aspectos histopatológicos, imunofenotípicos e genéticos

O infiltrado é difuso e denso, sem epidermotropismo, composto de células muito grandes CD30$^+$, com morfologia característica de células anaplásicas evidenciando núcleos arredondados, ovais ou irregulares, com nucléolos eosinofílicos proeminentes e citoplasma abundante (Figura 6). Menos comumente podem ter aparência não anaplásica (pleomórfica ou imunoblástica). Freqüentemente observam-se, na periferia das lesões, linfócitos reativos. Nas lesões ulceradas esse infiltrado linfóide pode ser abundante com histiócitos, neutrófilos, eosinófilos e poucas células CD30$^+$. As células neoplásicas exibem fenótipo de células T CD4$^+$ ativadas (CD45RO$^+$) com perda variável de CD2, CD5 e CD3 e freqüente expressão de proteínas citotóxicas (granzime B, TIA-1, perforina). A expressão de CD30 deve estar presente na maioria das células neoplásicas (> 75%). De modo diverso do linfoma de grande célula anaplásica sistêmico, o linfoma cutâneo expressa o antígeno linfocitário cutâneo (CLA), mas não expressa o antígeno de membrana epitelial (EMA) e tampouco a quinase do linfoma anaplásico (ALK), que denota translocação cromossômica 2;5. As células neoplásicas não expressam o CD15, de modo diverso do linfoma de Hodgkin. A maioria dos casos demonstra rearranjo clonal para os genes do TCR. Translocação cromossômica (2;5)(p23;q35), achado característico do linfoma anaplásico sistêmico, não é vista no linfoma anaplástico cutâneo (ou o é raramente).[48-51]

**FIGURA 5:** Linfoma cutâneo primário de grande célula anaplásica. Nódulo solitário no ombro direito

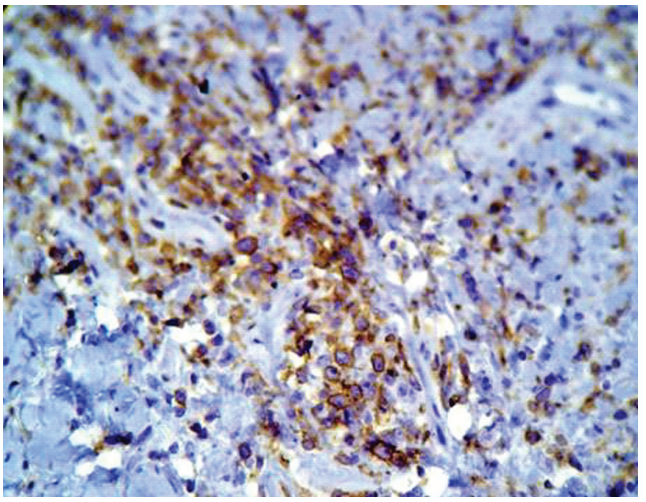

**FIGURA 6:** Linfoma cutâneo primário de grande célula anaplásica. Linfócitos grandes anaplásicos expressando CD30 (IHQ 200x)

**Aspectos evolutivos**

É neoplasia indolente com bom prognóstico e sobrevida de 10 anos acima de 90%. Recidivas cutâneas são freqüentes, e disseminação extracutânea ocorre em cerca de 10% dos casos, principalmente para linfonodos regionais. Doença cutânea multifocal ou acometimento de linfonodos regionais parece não alterar o prognóstico em relação aos doentes com lesão cutânea localizada.[46,48]

**Tratamento**

Radioterapia e retirada da lesão são os tratamentos de escolha para os paciente com lesões localizadas. Metotrexate em dose baixa pode ser alternativa para casos com múltiplas lesões, sem ser modalidade curativa. Doença rapidamente progressiva ou extracutânea deve ser tratada com poliquimioterapia sistêmica com doxorubicina.[46-52]

**PAPULOSE LINFOMATÓIDE**

**Aspectos gerais e clínicos**

Apresenta-se como erupção papulonodular ou papulonecrótica, autoregressiva, que evolui em surtos recorrentes (Figura 7). Acomete adultos jovens, com idade mediana de 45 anos, sendo rara em crianças. A literatura relata discreto predomínio no sexo masculino.[46,47]

**Aspectos histopatológicos, imunofenotípicos e genéticos**

São descritos três subtipos histológicos para a doença, que provavelmente representam uma situação espectral com sobreposição desses achados em uma mesma lesão ou em diferentes lesões de um mesmo paciente. No tipo A (tipo histiocítico) observam-se células grandes, algumas vezes multinucleadas, semelhantes às células de Reed-Sternberg, $CD30^+$, em pequenos grupos ou espalhadas de permeio a histiócitos, neutrófilos, eosinófilos e linfócitos. O tipo B (tipo micose fungóide) representa menos de 10% dos casos e caracteriza-se por infiltrado de linfócitos atípicos com núcleos convolutos com epidermotropismo, superponível aos aspectos histológicos encontrados na MF. O tipo C (tipo linfoma de grande célula anaplásica) apresenta infiltrado monótono de grandes células $CD30^+$ com discreto infiltrado inflamatório. As grandes células na papulose linfomatóide tipo A e C expressam marcadores de células T maduras, $CD2^+$, $CD3^+$, $CD5^+$, $CD45RO^+$, $CD4^+$, $CD8^-$, $CD15^-$ e são $CD30^+$. As células atípicas na PL tipo B apresentam o mesmo fenótipo, entretanto são $CD30^-$. Estudos demonstram rearranjo clonal para os genes do TCR em percentual que varia entre aproximadamente 60 e 70% das lesões de papulose linfomatóide.[53-55]

**Aspectos evolutivos**

A PL apresenta excelente prognóstico a despeito de não ser curável. Embora estudos anteriores mostrassem taxa de até 20% de associação com história de linfoma prévio, linfoma concomitante ou evolução para linfoma (micose fungóide, linfoma anaplásico de grande célula e doença de Hodgkin), estudo recente revelou que apenas 4% dos pacientes com PL desenvolveram linfoma sistêmico e apenas 2% morreram da doença sistêmica em período de seguimento de cerca de seis anos.[46]

**Tratamento**

Não há tratamento curativo. O uso de corticóides tópicos, corticóides sistêmicos PUVA, quimioterapia tópica ou MTX podem induzir remissões tem-

porárias. O risco/benefício de tais terapêuticas deve ser cuidadosamente avaliado. Recomenda-se seguimento clínico periódico dos paciente.[46,52]

## LINFOMA SUBCUTÂNEO DE CÉLULA T PANICULITE-SÍMILE

### Aspectos gerais e clínicos

A classificação atual WHO-EORTC considera linfomas subcutâneos de célula T paniculite-símile apenas aqueles processos linfoproliferativos de células T citotóxicas TCRαβ $CD8^+$ que acometem exclusivamente o tecido celular subcutâneo, poupando derme e epiderme, e habitualmente apresentando curso mais indolente.[56,57] Os casos com fenótipo TCRγδ $CD4^-$ $CD8^-$ que freqüentemente coexpressam CD56 e que não são confinados ao tecido subcutâneo e têm pior prognóstico ficam atualmente classificados como linfoma cutâneo de célula T gama-delta.[58] Ocorre tanto em adultos como em crianças e afeta igualmente ambos os sexos. Apresenta-se com placas e nódulos solitários ou múltiplos, habitualmente não ulcerados. Sintomas constitucionais como febre, fadiga e perda de peso podem ocorrer. O desenvolvimento de síndrome hemofagocítica, embora possível, provavelmente é mais comum no linfoma cutâneo de célula T gama-delta com lesões semelhantes às da paniculite. É rara a disseminação extracutânea. Esse linfoma pode assemelhar-se a paniculites benignas, tanto do ponto de vista clínico como histológico, por muitos anos.[59]

### Aspectos histopatológicos, imunofenotípicos e genéticos

Apresenta-se como infiltrado denso, nodular ou difuso, de linfócitos pleomórficos pequenos, médios ou grandes com núcleos hipercromáticos e a presença habitual de muitos macrófagos no tecido subcutâneo. Embora não específico, o encontro de células alinhadas ao redor de células gordurosas individuais é útil para o diagnóstico. Nas fases iniciais pode ser difícil a diferenciação com processos inflamatórios. Freqüentemente observam-se necrose, cariorrexe e citofagocitose. As células neoplásicas são TCRα$\beta^+$ $CD3^+$ $CD4^-$ $CD8^+$, com expressão de proteínas citotóxicas, granzime, perforina, TIA-1. Raramente ocorre expressão de CD56 e CD30. Os macrófagos com hemofagocitose são $CD68^+$. As células neoplásicas evidenciam clonalidade. Alterações genéticas específicas não têm sido detectadas.[60,61]

### Aspectos evolutivos

O curso é habitualmente protraído com lesões subcutâneas recorrentes e sobrevida de cinco anos em mais de 80% dos casos.[58-60]

**Figura 7:** Papulose linfomatóide. Lesão pápulo-necrótica e cicatriz atrófica residual

### Tratamento

O tratamento é realizado com poliquimioterapia contendo doxorubicina, entretanto muitos pacientes podem ser controlados com corticoterapia sistêmica prolongada.[58,60]

## LINFOMA EXTRANODAL DE CÉLULA T/NK, TIPO NASAL

### Aspectos gerais e clínicos

O linfoma extranodal de células T/NK acomete mais freqüentemente a cavidade nasal e nasofaringe; entretanto, pele, partes moles e intestino podem ser afetados primariamente. Disseminação nodal é rara. As lesões do nariz e centro da face foram denominadas granuloma letal da linha média. Clinicamente apresenta-se com lesões papulosas e nodulares eritêmato-vinhosas, purpúricas, que ulceram rapidamente, formando extensas áreas de necrose (Figura 8).[57,62,63] Há relatos de variante semelhante à hidroavaciniforme, de particular ocorrência na face e em áreas expostas de crianças, em casos observados na América Latina e Ásia, com prognóstico reservado.[64-66]

### Aspectos histopatológicos, imunofenotípicos e genéticos

O infiltrado linfomatoso de pequenas, médias ou grandes células é difuso, angiocêntrico e angiodestrutivo, envolvendo a derme e freqüentemente o subcutâneo. Acompanha-se de infiltrado inflamatório intenso composto por histiócitos, plasmócitos e granulócitos, principalmente eosinófilos.[62,67] As células neoplásicas são $CD2^+$, $CD56^+$, $CD3c^+$, $CD3s^-$, $CD43^+$, $CD45RO^+$ (Figura 9). Habitualmente são $CD4^-$, $CD5^-$, $CD8^-$, $CD16^-$, $CD57^-$. As proteínas citotóxicas TIA-1, granzime B e perforina estão freqüentemente presentes. Na maioria dos casos detecta-se

a presença do EBV, sugerindo um possível papel do vírus na patogênese do processo.[68,69]

**Aspectos evolutivos**

Geralmente tem curso rápido e agressivo com alta taxa de mortalidade a despeito do tratamento. As sobrevidas médias reportadas situam-se entre cinco e 27 meses, com os melhores índices para os casos com lesões exclusivamente cutâneas.[70]

**Tratamento**

O tratamento indicado é a quimioterapia sistêmica.[71,72]

**LINFOMA CUTÂNEO DE CÉLULA T CD8$^+$ EPIDERMOTRÓPICA, AGRESSIVO (ENTIDADE PROVISÓRIA)**

**Aspectos gerais e clínicos**

Forma rara de linfoma cutâneo que se caracteriza por início súbito por nódulos com necrose central, localizados ou generalizados, ou por placas hiperqueratóticas disseminadas superficiais (superponíveis aos casos anteriormente descritos como reticulose pagetóide tipo Ketron-Goodman), de comportamento agressivo. A diferenciação com outros LCCT CD8$^+$ (como, por exemplo, a reticulose pagetóide e raros casos de MF CD8$^+$) faz-se com base na apresentação clínica e prognóstico.[35,72]

**Aspectos histopatológicos, imunofenotípicos e genéticos**

O infiltrado neoplásico é composto por células variáveis de pequenas a médias ou de médias a grandes, pleomórficas ou blásticas. Apresentam-se com epiderme acantótica ou atrófica, queratinócitos necróticos e espongiose moderada ou acentuada, com formação de bolhas. Ocorre epidermotropismo acentuado nas lesões bem estabelecidas, com configuração linear na camada basal ou com aspecto pagetóide. Freqüentemente observa-se invasão anexial e de vasos, com destruição dessas estruturas. As células neoplásicas expressam fenótipo betaF1$^+$, CD3$^+$, CD8$^+$, CD45RA$^+$, CD45RO$^-$, CD2$^-$, CD5$^-$. Exibem ainda grânulos de citotoxicidade TIA-1, granzime e perforina. São EBV$^-$. As células neoplásicas apresentam rearranjo para o gene do TCR, mas não foram descritas alterações genéticas específicas.[35,57,72]

**Aspectos evolutivos**

A doença costuma ter evolução aguda com disseminação sistêmica rápida. A sobrevida média demonstrada é de 32 meses.[73]

**Tratamento**

Quimioterapia sistêmica com esquemas contendo doxorubicina.

**LINFOMA CUTÂNEO DE CÉLULA T GAMA/DELTA (ENTIDADE PROVISÓRIA)**

**Aspectos gerais e clínicos**

É linfoma de células T gama-delta maduras, ativadas, com fenótipo citotóxico. Este grupo inclui casos anteriormente descritos como linfomas subcutâneos de célula T com fenótipo gama-delta. Caracteriza-se por placas e/ou nódulos necróticos que mais freqüentemente ocorrem nas extremidades. A doença pode disseminar-se para mucosas e

**Figura 8:** Linfoma extranodal de célula T/NK. Placa eritêmato-vinhosa, infiltrada, com áreas de necrose acometendo nariz e hemiface direita

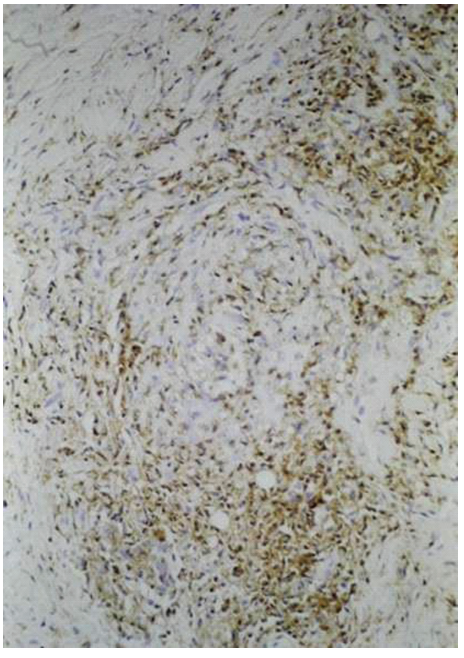

**Figura 9:** Linfoma extranodal de célula T/NK. Linfócitos atípicos, com disposição angiocêntrica, expressando CD56 (IHQ 200x)

locais extranodais, raramente envolvendo linfonodos, baço e medula óssea.[74-76]

**Aspectos histopatológicos, imunofenotípicos e genéticos**

O infiltrado neoplásico é composto por células pleomórficas de tamanho variável de médio a grande, com cromatina grosseira e poucas células blásticas com núcleos vesiculosos e nucléolos proeminentes. Têm sido descritos três padrões de envolvimento: epidermotrópico, dérmico e subcutâneo.[74,77] O acometimento subcutâneo pode assemelhar-se à paniculite ou ser mais denso. A infiltração epidérmica pode ser discreta e até pagetóide. Freqüentemente há coexistência desses padrões. Queratinócitos apoptóticos e necróticos e invasão vascular são eventos comuns. As células neoplásicas apresentam-se com fenótipo betaF1$^-$, CD3$^+$, CD2$^+$, CD56$^+$, granzime B$^+$, TIA-1$^+$, perforina$^+$, CD5$^-$, CD4$^-$, CD8$^-$(raramente CD8$^+$), CD7$^-$/$^+$. Em fragmentos de tumor congelado pode-se demonstrar a positividade das células para o TCRγδ. As células mostram rearranjo clonal para o TCRγδ. O TCRαβ pode estar rearranjado ou deletado, mas não expresso. A pesquisa para EBV é negativa.[75-77]

**Aspectos evolutivos**

A maioria dos pacientes tem doença agressiva, com sobrevida média de 15 meses. Parece haver diminuição da sobrevida para os pacientes que apresentam envolvimento subcutâneo.[77]

**Tratamento**

O tratamento indicado é quimioterapia sistêmica, ainda que com resultados precários.

**LINFOMA CUTÂNEO DE PEQUENA E MÉDIA CÉLULA T CD4$^+$ PLEOMÓRFICA (ENTIDADE PROVISÓRIA)**

**Aspectos gerais e clínicos**

É definido como linfoma de pequenas e médias células T pleomórficas CD4$^+$ sem história de *patches* ou placas típicas da MF. Apresenta-se com placa ou tumor solitário, geralmente localizado na face, pescoço ou tronco superior.[73,78-81]

**Aspectos histopatológicos, imunofenotípicos e genéticos**

O infiltrado é denso, difuso ou nodular, com tendência a envolver o subcutâneo. Epidermotropismo, quando presente, é discreto e focal. Pode-se observar importante infiltrado de pequenos linfócitos reativos e histiócitos. As células neoplásicas exibem fenótipo CD3$^+$, CD4$^+$, CD8$^-$, CD30$^-$. Pode ocorrer perda de um ou mais antígenos pan-T (CD3, CD2, CD5). Os genes do TCR são rearranjados clonalmente.[73,78]

**Aspectos evolutivos**

Esse linfoma tem prognóstico muito favorável, particularmente para os casos com lesões únicas ou múltiplas localizadas. A sobrevida estimada de cinco anos é de aproximadamente 60-80%.[73,79-81]

**Tratamento**

Para lesões localizadas, recomenda-se excisão cirúrgica ou radioterapia. Quanto a pacientes com lesões mais generalizadas, não há consenso terapêutico.

**LINFOMA CUTÂNEO DE CÉLULA T PERIFÉRICA, NÃO ESPECIFICADO**

**Aspectos gerais e clínicos**

Essa denominação abrange um grupo heterogêneo de linfomas cutâneos, que não preenchem os critérios para os processos linfoproliferativos já bem definidos pela WHO e EORTC e aqui descritos. Acometem predominantemente adultos, com nódulos localizados, solitários ou generalizados, sem locais preferenciais.[3]

**Aspectos histopatológicos, imunofenotípicos e genéticos**

As lesões exibem infiltrado de células que variam de médias a grandes, pleomórficas ou imunoblásticas-símile, com epidermotropismo ausente ou discreto. O fenótipo é habitualmente CD4$^+$, com perda variável de antígenos pan-T (CD2, CD3, CD5). São negativos para a expressão de CD30. A coexpressão de CD56 e a presença de proteínas citotóxicas são incomuns.[73,78]

**Aspectos evolutivos**

O prognóstico é habitualmente reservado, com taxas de sobrevida de cinco anos de menos de 20%, e parece ser semelhante para os casos com lesões cutâneas localizadas ou generalizadas.[73,78,82]

**Tratamento**

O tratamento é realizado com poliquimioterapia.

**LINFOMA-LEUCEMIA DE CÉLULA T DO ADULTO**

**Aspectos gerais e clínicos**

É doença linfoproliferativa associada à infecção pelo retrovírus HTLV-1. Pode-se manifestar como forma leucêmica. Lesões cutâneas surgem em cerca de 50% dos casos, representados na maioria por doença disseminada. São reconhecidas quatro variantes clínicas: aguda, linfomatosa, crônica e *smoldering* (indolente). A forma indolente, lentamente progressiva, tem sido descrita apresentando apenas lesões cutâneas.[83] É doença endêmica em áreas com alta prevalência, na população, de infecção pelo HTLV-1, como sudeste do Japão, ilhas do

Caribe, América do Sul, incluindo Nordeste e Sudeste brasileiros, norte do Iran e determinadas regiões da África central. O linfoma se desenvolve em cerca de um a 5% dos indivíduos soropositivos, habitualmente após mais de duas décadas de persistência viral. O vírus pode ser transmitido pelo leite materno e por exposição ao sangue e derivados. Ocorre em adultos (idade mediana de 55 anos), com discreta predominância entre homens. As lesões cutâneas específicas podem apresentar-se como pápulas, placas, tumores e eritrodermia, por vezes assemelhando-se muito à MF. Xerose e ictiose adquirida freqüentemente estão presentes nos doentes, podendo ser manifestação inespecífica ou específica do linfoma.[84]

**Aspectos histopatológicos, imunofenotípicos e genéticos**

Habitualmente apresenta-se com infiltrado difuso com epidermotropismo proeminente de pequenos e médios ou médios e grandes linfócitos com núcleos pleomórficos ou polilobados. O aspecto histológico pode ser indistinguível da MF. As lesões cutâneas na forma *smoldering* podem apresentar infiltrado linfocitário discreto com poucas células atípicas. As células neoplásicas expressam fenótipo $CD3^+$, $CD4^+$ e $CD8^-$. Ocorre intensa expressão do receptor de IL-2 ($CD25^+$) nas células linfomatosas, bem como rearranjo clonal dos genes do TCR, e a determinação da integração clonal de genes do HTLV-1 é encontrada em todos os casos e é útil na diferenciação entre linfoma-leucemia de célula T do adulto – variantes crônica e *smoldering*, e MF/SS.[83-85]

**Aspectos evolutivos**

O prognóstico depende do subtipo clínico. As formas aguda e linfomatosa apresentam sobrevidas que variam de dois meses a mais de um ano. As formas crônica e smoldering apresentam curso mais protraído e sobrevidas mais longas, podendo, entretanto, ocorrer transformação para a fase aguda e curso agressivo.[83,84]

**Tratamento**

Na maioria das formas existe indicação de quimioterapia sistêmica. Nas formas mais protraídas as lesões cutâneas podem ser tratadas com as terapias dirigidas à pele, classicamente utilizadas para a MF. A associação de IFN alfa 2a, principalmente ao PUVA e o uso de anti-retrovirais, como a zidovudina, parecem trazer benefícios para os doentes.[86,87]

## NEOPLASIA HEMATODÉRMICA $CD4^+CD56^+$ (LINFOMA DE CÉLULA NK BLÁSTICA)

**Aspectos gerais e clínicos**

É linfoma sistêmico raro, agressivo, com acometimento cutâneo comum e risco de disseminação leucêmica. Acomete indivíduos de meia-idade e idosos. As lesões são placas e nódulos eritêmato-vinhosos a arroxeados múltiplos, disseminados, por vezes ulcerados, usualmente com acometimento oral e da cavidade nasal (Figura 10). O aspecto citológico blástico e a expressão do CD56 sugerem origem de precursores das células NK.[88]

**Aspectos histopatológicos, imunofenotípicos e genéticos**

O infiltrado celular é denso na derme e subcutâneo, com freqüente distribuição perianexial e perivascular. As células neoplásicas variam em tamanho e formato, de médias pleomórficas a grandes elementos assemelhando-se a blastos linfóides ou mielóides. Mitoses são freqüentes. As células apresentam fenótipo $CD4^+$, $CD56^+$, $CD8^-$, $CD7^{+/-}$, $CD2^{+/-}$ e $CD45RA^+$. Não expressam a molécula CD3 na superfície e no citoplasma ($CD3s^-$, $CD3c^-$) nem tampouco proteínas citotóxicas. As células podem ser $TdT^+$ e $CD68^+$. Marcadores para linhagem granulocítica devem ser negativos ($CD33^-$, $MPX^-$). As células tumorais são negativas para o EBV. Não apresentam reordenamento para os genes do TCR, que se mostram na configuração germinativa.[3,88]

**Aspectos evolutivos**

É neoplasia agressiva com sobrevida média de 14 meses.[70,88]

**FIGURA 10:** Neoplasia hematodérmica $CD4^+CD56^+$. Pápulas e nódulos infiltrados no tronco

**Tratamento**

O tratamento é feito com quimioterapia sistêmica, que resulta em remissão, de curta duração, com recidivas irrespondíveis a retratamento. Há evidências de que a doença possa ser mais bem abordada com esquemas quimioterápicos para leucemias agudas.[3,70] ❑

**REFERÊNCIAS**


1. Groves FD, Linet MS, Travis LB, Devesa SS. Cancer surveillance series: Non-Hodgkin's lymphoma incidence by histologic subtype in the United States from 1978 through 1995. J Natl Cancer Inst. 2000; 92:1240-51.
2. Kim YH, Hoppe RT. Mycosis fungoides and the Sezary syndrome. Semin Oncol. 1999; 26:276-89.
3. Willenze R, Jaffe ES, Burg G, Cerroni L, Berti E, Swerdlow SH, et al. WHO-EORTC classification of cutaneous lymphomas. Blood. 2005; 105:3768-85.
4. Slater DN. The New World Health Organization-European Organization for Research and Treatment of Cancer classification for cutaneous lymphomas: a practical marriage for two giants. Br J Dermatol. 2005; 153:874-89.
5. Reinhold U, Abken H, Kukel S, Moll M, Muller R, Olteremann I, et al. CD7-T cells represent a subset of normal human blood. J Immunol. 1993; 150:2081-9.
6. Robley E, Fowlkes BJ. Selective events in T-cell development. An Rev Immunol. 1994; 12:675-705.
7. Kupper TS, Fuhlbrigge RC. Immune surveillance in the skin: mechanisms and clinical consequences. Nat Rev Immunol. 2004; 4:211-22.
8. Benlagha K, Wei DG, Veiga J, Teyton L, Bendelac A. Characterization of early stages of thymic NKT cell development. J Exp Med. 2005; 202:485-92.
9. Kim YH, Hess S, Richardson SK, Newton S, Showe LC, Benoit BM, et al. Immunopathogenesis and therapy of cutaneous T cell lymphoma. J Clin Invest. 2005; 115:798-810.
10. Vonderheid EC, Bigler RD, Kotecha A, Boselli CM, Lessin SR, Bernengo MG, et al. Variable CD7 expression on T cells in the leukemic phase of cutaneous T cell lymphoma (Sézary Syndrome). J Invest Dermatol. 2001; 117:654-62.
11. Wood GS, Hong SR, Sasaki DT, Abel EA, Hoppe RT, Warnke RA, et al. Leu-8/CD7 antigen expression of CD3+ T cells: comparative analysis of skin and blood in mycosis fungoide / Sézary syndrome relative to normal blood values. J Am Acad Dermatol. 1990; 22:602-7.
12. Bernengo MG, Novelli M, Quaglino P, Lisa F, De Matteis A, Savoia P, et al. The relevance of the CD4+CD26- subset in the identification of circulating Sézary cells. Br J Dermatol. 2001; 144:125-35.
13. Bunn PA Jr, Lamberg SI. Report of the committee on staging and classification of cutaneous T-cell lymphomas. Cancer Treat Rep. 1979; 63:725-8.
14. Sausville EA, Eddy JL, Makuch RW, Fischmann AB, Schechter GP, Matthews M, et al. Histopathologic staging at initial diagnosis of three distinctive prognostic groups. Ann Intern Med. 1988; 109:372-82.
15. Salhany KE, Greer JP, Cousar JB, Collins RD. Marrow involvement in cutaneous T-cell lymphoma. A clinicopathologic study of 60 cases. Am J Clin Pathol. 1989; 92:747-54.
16. Fung M, Murphy MJ, Hoss DM, Grant-Kels. Practical evaluation and management of cutaneous lymphoma. J Am Acad Dermatol. 2002; 46:325-57.
17. Russell-Jones R. Diagnosing erythrodermic cutaneous T-cell lymphoma. Br J Dermatol. 2005; 153:1-5.
18. Crowley JJ, Nikko A, Varghese A, Hoppe RT, Kim Yh. Mycosis fungoides in young patients: clinical characteristics and outcome. J Am Acad Dermatol. 1998; 38:696-701.
19. Paulli M, Berti E. Cutaneous T-cell lymphomas (including rare subtypes). Current concepts. II. Haematologica. 2004; 89: 1372-88.
20. Kim YH, Liu HL, Mraz-Gernhard S, Varghese A, Hoppe RT. Long-term outcome of 525 patients with mycosis fungoides and Sezary syndrome: clinical prognostic factors and risk for disease progression. Arch Dermatol. 2003; 139:857-66.
21. Kazakov DV, Burg G, Kempf W. Clinicopathological spectrum of mycosis fungoides. JEADV. 2004; 18:397-415.
22. Nickoloff BJ. Light-microscopic assessment of 100 patients with patch/plaque-stage mycosis fungoides. Am J Dermatopathol. 1988; 10:469-77.
23. Smoller BR, Santuci M, Wood GS, Whittaker SJ. Histopathology and genetics of cutaneous T-cell lymphoma. Hematol Oncol Clin North Am. 2003; 17:1277-311.
24. Diamandidou E, Colome-Grimmer M, Fayad L, Duvic M, Kurzrock R. Transformation of mycosis fungoides/Sezary syndrome: clinical characteristics and prognosis. Blood. 1998; 92:1150-9.

25. Ralfkiaer E. Controversies and discussion on early diagnosis of cutaneous T-cell lymphoma: phenotyping. Dermatol Clin. 1994; 12:329-34.
26. Vermeer MH, Geelen FAMJ, Kummer JA, Meijer CJ, Willemze R, et al. Expression of cytotoxic proteins by neoplastic T-cells in mycosis fungoides is associated with progression from plaque stage to tumor stage disease. Am J Pathol. 1999; 154: 1203-10.
27. Kim YH, Chow S, Varghese A. Clinical characteristics and long-term outcome of patients with generalized patch and/or plaque (T2) mycosis fungoides. Arch Dermatol. 1999; 135:26-32.
28. Sanches JA Jr. Micose fungóide e síndrome de Sézary. Aspectos dermatológicos e suas correlações clínico-patológicas com doença extracutânea e com prognóstico [tese]. São Paulo: Faculdade de Medicina da Universidade de São Paulo; 1998.
29. Zackheim H, Amin S, Kashani-Sabet M, McMilan A. Prognosis in cutaneous T-cell lymphoma by skin stage: long term survival in 489 patients. J Am Acad Dermatol. 1999; 40:418-25.
30. van Doorn R, van Haselen CW, van Voorst Vader PC, Geerts ML, Heule F, Rie M, et al. Mycosis fungoides. Disease evolution and prognosis of 309 Dutch patients. Arch Dermatol. 2000; 136:504-10.
31. Whittaker SJ, Marsden JR, Spittle M, Russel-Jones R. Joint British Association of dermatologists and UK Cutaneous Lymphoma Group guidelines for the management of primary cutaneous T-cell lymphomas. Br J Dermatol. 2003; 149: 1095-1107.
32. Dummer R, Kempf W, Hess Schmid M, Haffner A, Burg G. Therapy of cutaneous lymphoma: current practice and future developments. Onkologie. 2003; 26:366-72.
33. Flaig MJ, Cerroni L, Schuhmann K, Bertsch HP, Kind P, Kaudewitz P, et al. Follicular mycosis fungoides: a histopathologic analysis of nine cases. J Cut Pathol. 2001; 28:525-30.
34. Van Doorn R, Scheffer E, Wilenze R. Follicular mycosis fungoides: a distinct disease entity with or without associated follicular mucinosis. Arch Dermatol. 2001; 138:191-8.
35. Berti E, Tomasini D, Vermeer MH, Meijer CJLM, Alessi E, Willenze R. Primary cutaneous CD8-positive epidermotropic cytotoxic T-cell lymphoma: a distinct clinicopathologic entity with an aggressive clinical behaviour. Am J Pathol. 1999; 155:483-92.
36. Haghighi B, Smoller BR, LeBoit PE, Wanke RA, Sander CA, Kholer S. Pagetoid reticulosis (Woringer-Kolopp disease): an immunophenotypic, molecular and clinicopathologic study. Mod Pathol 2000; 13:502-10.
37. LeBoit PE. Granulomatous slack skin. Dermatol Clin.1994; 12:375-89.
38. Clarijs M, Poot F, Laka A, Pirard C, Bourlond A. Granulomatous slack skin: treatment with extensive surgery and review of the literature. Dermatology. 2003; 206:393-7.
39. Wieselthier JS, Koh HK. Sézary syndrome: diagnosis, prognosis and critical review of treatment options. J Am Acad Dermatol. 1990; 22:381-401.
40. Vonderheid EC, Bernengo MG, Burg G, Duvic M, Heald P, Laroche L et al. Update on erythrodermic cutaneous T-cell lymphoma: Report of the International Society for cutaneous lymphomas. J Am Acad Dermatol. 2002; 46:95-106.
41. Scarisbrick JJ, Whitaker S, Evans AV, Fraser-Andrews EA, Child FJ, Dean A, Russel-Jones R. Prognostic significance of tumor burden in the blood of patients with erythrodermic primary cutaneous T-cell lymphoma. Blood. 2001: 97:624-30.
42. Sentis HJ, Willenze R, Scheffer E. Histopathologic studies in Sezary syndrome and erythrodermic mycosis fungoides: a comparison with benign forms of erythroderma. J Am Acad Dermatol. 1986; 15:1217-26.
43. Trotter MJ, Whittaker SJ, Orchard GE, Smith NP. Cutaneous histopathology of Sezary syndrome: a study of 41 cases with a proven circulating T-cell clone. J Cut Pathol. 1997; 24:286-91.
44. Hafeez-Diwan A, Prieto V, Herling M, Duvic M. Primary Sézary syndrome commonly shows low-grade cytologic atypia and an absence of epidermotropism. Am J Clin Pathol. 2005; 123:510-5.
45. Willenze R, Beljaards RC. Spectrum of primary cutaneous CD30+ lymphoproliferative disorders: a proposal from classification and guidelines for management and treatment. J Am Acad Dermatol. 1993; 28:293-80.
46. Bekkenk M, Geelen FAMJ, van Voorst Vader PC, Heule F, Geerts ML, et al. Primary and secondary cutaneous CD30-positive lymphoproliferative disorders: long term follow-up data of 219 patients and guidelines for diagnosis and treatment: a report from the Dutch Cutaneous Lymphoma Group. Blood. 2000; 95: 3653-61.
47. Liu HL, Hoppe RT, Kholer S, Harvell JD, Reddy S, Kim YH. CD30-positive cutaneous lymphoproliferative disorders: the Stanford experience in lymphomatoid papulosis and primary cutaneous anaplastic large cell lymphoma. J Am Acad Dermatol. 2003; 49: 1049-58.
48. Paulli M, Berti E, Rosso R, Boveri E, Kindl S, Klersy C, et al. CD30/Ki-1 positive lymphoproliferative disorders of the skin: clinicopathologic correlation and statistical analysis of 86 cases. J Clin Oncol. 1995; 13: 1343-54.
49. Kaudewitz P, Stein H, Dallenbach F, Eckert F, Bieber K, Burg G, et al. Primary and secondary cutaneous Ki-1+ (CD30+) anaplastic large cell lymphoma: morphologic, immunohistologic, and clinical-characteristics. AM J Pathol. 1989; 135:359-67.
50. DeCouteau JF, Butmarc JR, Kinney MC, Kadin ME. The t(2:5) chromosomal translocation is not a common feature of primary cutaneous CD30+ Lymphopro liferative disorders: comparison with anaplastic large cell lymphoma of nodal origin. Blood. 1996; 87: 3437-41.

51. de Bruin PC, Beljaards RC, van Heerde P, van der Valk P, Noorduyn LA, van Krieken JH, et al. Differences in clinical behaviour and immunophenotype between primary cutaneous and primary nodal anaplastic large cell lymphoma of T- or – null cell phenotype. Histopathol. 1993; 23: 127-35.
52. Vonderheid EC, Sajjadian A, Kadin ME. Methotrexate is effective therapy for lymphomatoide papulosis and other primary cutaneous CD30-positive lymphoproliferative disorders. J Am Acad Dermatol. 1996; 34:470-80.
53. El Shabrawi-Caelen L, Kerl H, Cerroni L. Lymphomatoid papulosis: reappraisal of clinicopathologic presentation and classification into A, B and C. Arch Dermatol. 2004; 140:441-7.
54. Kadin M, Nasu K, Sako D, Said J, Vonderheid E. Lymphomatoid papulosis: a cutaneous proliferation of activated helper T cells expressing Hodgkin's disease associated antigens. Am J Pathol. 1985; 119:315-25.
55. Weiss L, Wood G, Trela M, Warnke RA, Sklar J. Clonal T-cell populations in lymphomatoid papulosis. N Engl J Med. 1986; 315:475-9.
56. Salhany KE, Macon WR, Choi JK, Elenitsas R, Lessin SR, Felgar RE, et al. Subcutaneous panniculitis-like T-cell lymphoma: clinicopathologic, immunophenotypic, and genotypic analysis of alpha/beta and gamma/delta subtypes. Am J Surg Pathol. 1998; 22:881-93.
57. Santucci M, Pimpinelli N, Massi D, Kadin ME, Meijer CJ, Muler-Hrmelink HK, et al. Cytotoxic/natural killer cell cutaneous lymphomas: report of EORTC Cutaneous Lymphoma Task Force Workshop. Cancer. 2003; 97:610-27.
58. Massone C, Chott A, Metze D, Kerl K, Citarella L, Vale E, et al. Subcutaneous, blastic natural killer (NK), NK/T-cell and other cytotoxic lymphomas of the skin: a morphologic, immunophenotypic and molecular study of 50 patients. Am J Surg Pathol. 2004; 28:719-35.
59. Weenig RH, Ng CS, Perniciaro C. Subcutaneous panniculitis-like T-cell lymphoma. Am J Dermatopathol. 2001; 23:206-15.
60. Hoque SR, Child FJ, Whitaker SJ, Ferreira S, Orchand G, Jessner K, et al. Subcutaneous panniculitis-like T-cell lymphoma: a clinicopathological, immunophenotypic and molecular analysis of six patients. Br J Dermatol. 2003; 148:516-25.
61. Marzano AV, Berti E, Pauli M, Caputo R. Cytophagocytic histiocytic panniculitis and subcutaneous panniculitis-like T-cell lymphoma. Arch Dermatol. 2001; 136:889-96.
62. Natkunam Y, Smoller BR, Zehnder JL, Dorfman RF, Warnke RA. Aggressive cutaneous NK and NK-like T-cell lymphomas: clinicopathologic, immunohistochemical, and molecular analyses of 12 cases. Am J Surg Pathol. 1999; 23:571-81.
63. Miyamoto T, Yoshino T, Takehisa T, Hagari Y, Mihara M. Cutaneous presentation of nasal/nasal-type T/NK cell lymphoma: clinicopathological findings of four cases. Br J Dermatol. 1998; 139:481-7.
64. Barrionuevo C, Anderson VM, Zevallos-Giampietri E, Zaharia M, Misad O, Bravo F, et al. Hidroa-like cuta neous T-cell lymphoma: a clinicopathological and molecular genetic study of 16 pediatric cases from Peru. App Immunohistochem Mol Morph. 2002; 10:7-14.
65. Chen HH, Hsiao CH, Chiu HC. Hydroa vacciniforme-like primary cutaneous CD8-positive T-cell lymphoma. Br J Dermatol. 2002; 147:587-91.
66. Magana M, Sangueza P, Gil-Beristain J, Sanchez-Sosa S, Ramon G, et al. Angiocentric cutaneous T-cell lymphoma of childhood (hidroa-like lymphoma): a distinctive type of cutaneous T-cell lymphoma J Am Acad Dermatol. 1998; 38:574-9.
67. Chan JK, Sin VC, Wong KF, Ng CS, Tsang WY, Chan CH, et al. Nonnasal lymphoma expressing the natural killer cell marker CD56: a clinicopathologic study of 49 cases of an uncommon aggressive neoplasm. Blood. 1997; 89:4501-13.
68. Jaffe ES, Harris NL, Stein H, Vardman JW (Eds). World Health Organization Classification of Tumors: Pathology and Genetics of Tumours of Hematopoietic and Lymphoid Tissues. Lyon, France: IARC Press; 2001.
69. Jaffe ES, Krenacs L, Raffeld M. Classification of cytotoxic T-cell and natural killer cell lymphomas. Semin Hematol. 2003; 40:175-84.
70. Agnarsson BA, Vonderheid EC, Kadin ME. Cutaneous T-cell lymphoma with suppressor/cytotoxic (CD8) phenotype: identification of rapidly progressive and chronic subtypes. J Am Acad Dermatol. 1990; 22:560-77.
71. Bekkenk MW, Jansen PM, Meijer CJLM, Willenze R. CD56+ hematological neoplasms presenting in the skin: a retrospective analysis of 23 new cases and 130 cases from the literature. Ann Oncol. 2004; 15:1097-108.
72. Cheung MM, Chan JK, Lau WH, Foo W, Chan PT, Ng CS, et al. Primary non-Hodgkin lymphoma of the nose and nasopharynx: clinical features, tumor immunophenotype, and treatment outcome in 113 patients. J Clin Oncol. 1998; 16:70-7.
73. Bekkenk MW, Vermeer MH, Jansen PM, van Marion AM, Canninga-van Dijk MR, Kluin PM, et al. Peripheral T-cell lymphomas unspecified presenting in the skin: analysis of prognostic factors in a group of 82 patients. Blood. 2003; 102:2213-9.
74. Berti E, Cerri A, Cavicchini S, Delia D, Soligo D, Alessi E, et al. Primary cutaneous gamma/delta lymphoma presenting as disseminated pagetoide reticulosis. J Invest Dermatol. 1991; 96:718-23.
75. Arnulf B, Copie-Bergman C, Delfau-Larue MH, Lavergne-Slove A, Bosq J, Wechsler J, et al. Nonhepatosplenic gamma-delta T-cell lymphoma: a subset of cytotoxic lymphomas with mucosal or skin localization. . Blood. 1998; 91:1723-31.
76. de Wolf-Peeters C, Achten R. Gamma-delta T-cell lymphomas: a homogeneous entity? Histopathology.

2000; 36:294-305.
77. Toro JR, Liewehr DJ, Pabby N, Sorbara L, Raffeld M, Steinberg SM, et al. Gamma-delta T-cell phenotype associated with significantly decrease survival in cutaneous T-cell lymphoma. Blood. 2003; 101: 3407-412.
78. Beljaards RC, Meijer CJ, van der Putte SC, Hollema H, Geerts ML, Bezemer PD, et al. Primary cutaneous T-cell lymphomas: clinicopathologic features and prognostic parameters of 35 cases other than mycosis fungoides and CD30-positive large cell lymphoma. J Pathol. 1994; 172:53-60.
79. von den Driesch P, Coors EA. Localized small to medium-sized pleomorphic T-cell lymphoma: a report of 3 cases stable for years. J Am Acad Dermatol 2002; 46: 531-5.
80. Sterry W, Siebel A, Mielke V. HTLV-1 negative pleomorfic T-cell lymphoma of the skin: the clinicopathologic correlations and natural history of 15 patients. Br J Dermatol 1992; 126:456-62.
81. Friedmann D, Wechsler J, Delfau MH, Esteve E, Farcet JP, de Muret A, et al. Primary cutaneous pleomorphic small T-cell lymphoma. Arch Dermatol. 1995; 131:1009-15.
82. Grange F, Hedelin G, Joly P, Beylot-Barry M, D'Incan M, Delaunay M et al. Prognostic factors in primary cutaneous lymphomas other than mycosis fungoides and the Sézary syndrome: the French study group on cutaneous lymphomas. Blood 1999; 93:3637-42.
83. Shimoyama M. Diagnostic criteria and classification of clinical subtypes of adult T-cell leukemia-lymphoma: a report from the Lymphoma Study Group (1984-1987). Br J Haematol 1991; 79:428-37.
84. Setoyama M, Katahira Y, Kanzaki T. Clinicopathologic analysis of 124 cases of adult T-cell leukemia/lymphoma with cutaneous manifestations: the smouldering type with skin manifestations has a poorer prognosis than previously thought. J Dermatol 1999; 26:785-90.
85. Ohshima K, Suzumiya J, Sato K, Kanda M, Sugihara M, Haraoka S, et al. Nodal T-cell lymphoma in an HTLV-I-endemic area: proviral HTLV-I DNA, histological classification and clinical evaluation. Br J Haematol 1998; 101:703-11.
86. Yamada Y, Tomonaga M. The current status of therapy for adult T-cell leukemia-lymphoma in Japan. Leuk Lymphoma. 2003; 44:611-18.
87. Hermine O, Allard I, Levy V, Amulf B, Gerssain A, Bazarbachi A. A prospective phase II clinical trial with the use of zidovudine and interferon-alpha in the acute and lymphoma forms of adult T-cell leukemia-lymphoma. Hematol J 2002; 3:276-82.
88. Petrella T, Comeau MR, Maynadié M, Couilault G, De Muret A, Maliszewski CR et al. "Agranular CD4+CD56+ hematodermic neoplasm" (blastic NK-cell lymphoma) originates from a population of CD56+ precursor cells related to plamocytoid monocytes. Am Surg Pathol 2002; 26:852-62.

*ENDEREÇO PARA CORRESPONDÊNCIA:*
*José Antonio Sanches Jr.*
*Rua Manoel da Nóbrega 354 - Cj. 36 - Paraíso*
*04001-001 - São Paulo - SP*
*E-mail: jasj@uol.com.br*

*Como citar este artigo:* Sanches Jr JA, Moricz CZM, Neto CF. Processos linfoproliferativos da pele. Parte 2 - Linfomas cutâneos de células T e de células NK. An Bras Dermatol. 2006;81(1):7-25.

## Questões e resultados das questões

1. A maioria dos linfomas cutâneos primários é constituida por células:
   a) B
   b) T
   c) NK
   e) macrofágicas

2. A diferenciação das células T dá-se:
   a) na medula óssea
   b) no baço
   c) no timo
   d) no fígado

3. Segundo a classificação WHO-EORTC para os linfomas cutâneos de células T/NK, considera-se linfoma de comportamento clínico agressivo:
   a) micose fungóide, linfoma cutâneo primário de pequena e média célula T $CD4^+$ pleomórfica, linfoma cutâneo de célula T $\gamma\delta$
   b) reticulose pagetóide, linfoma cutâneo primário de célula T periférica, não especificado, papulose linfomatóide
   c) linfoma subcutâneo de célula T, paniculitesímile, cútis laxa granulomatosa, linfoma extranodal de célula T/NK, tipo nasal
   d) síndrome de Sézary, linfoma extranodal de célula T/NK, tipo nasal, linfoma cutâneo primário agressivo de célula $TCD8^+$ epidermotrópica

4. O padrão ouro para o diagnóstico dos linfomas cutâneos de céluas T é:
   a) o exame histopatológico
   b) a imunofenotipagem
   c) o rearranjo gênico
   d) a imagenologia

5. O quadro histológico que favorece o diagnóstico de micose fungóide é:
   a) degeneração hidrópica da camada basal, presença de linfócitos em faixa na derme superficial
   b) hiperqueratose, acantose, camada basal con servada, infiltrado de linfócitos na derme reticular
   c) atrofia epidérmica, degeneração hidrópica da camada basal, infiltrado mononuclear perivascular e perianexial.
   d) exocitose de linfócitos para a epiderme e formação de microabscessos de Pautrier

6. Assinale a alternativa INCORRETA com relação à micose fungóide clássica:
   a) exibe perfil de citocinas Th2
   b) provém de linfócitos $TCR\alpha\beta^+CD4^+$ de memória ($CD45RO^+$)
   c) o diagnóstico é firmado pelo exame imuno-histo-químico
   d) tem curso habitual indolente e crônico

7. Nas fases avançadas da micose fungóide, causa freqüente de óbito é:
   a) sépsis, principalmente por *Staphylococcus aureus*
   b) falência de órgãos como fígado e rim
   c) falência do sistema hematopoiético
   d) fenômenos trombóticos múltiplos

8. Quando a micose fungóide é diagnosticada na fase inicial, o melhor tratamento é:
   a) radioterapia convencional
   b) fototerapia
   c) interferon
   d) quimioterapia

9. A micose fungóide foliculotrófica acomete com maior freqüência:
   a) membros inferiores
   b) membros superiores
   c) segmento cefálico e tronco
   d) região abdominal

10. Assinale a alternativa INCORRETA com relação a reticulose pagetóide:
    a) caracteriza-se por infiltrado linfóide atípico de grandes células blásticas intra-epidérmico
    b) apresenta-se com lesões eritêmato-escamosas ou verrucosas hiperqueratóticas
    c) podem apresentar fenótipo $CD4^+CD8^-$ ou $CD4^-$ $CD8^+$ com expressão freqüente do antígeno CD30
    d) o curso é benigno, habitualmente não levando a óbito

11. Associa-se à doença de Hodgkin:
    a) micose fungóide clássica
    b) cútis laxa granulomatosa
    c) linfoma cutâneo primário de grande célula anaplásica
    d) linfoma subcutâneo de célula T, paniculitesímile

12. Fazem parte dos critérios diagnósticos para síndrome de Sézary:
    a) > 10% de células de Sézary no sangue periférico, histologia semelhante a MF, poiquilodermia
    b) linfoadenomegalia, contagem absoluta de CS < 1000 células/$mm^3$, sem anormalidades fenotípicas
    c) expansão de linfócitos $CD4^+CD7^-$ acima de 40%, assim como de células $CD4^-$ $CD26^-$ observada por citometria de fluxo, no

sangue periférico
d) contagem absoluta de CS ≥ 1000 células/mm$^3$, demonstração de anormalidades fenotípicas no sangue circulante

13. A fotoforése extracorpórea está indicada na:
a) MF hipocromiante
b) síndrome de Sézary
c) cútis laxa granulomatosa
d) MF foliculotrópica

14. O subtipo histológico tipo A da papulose linfomatóide é constituído por:
a) células grandes, algumas vezes multinucleadas, semelhantes às células de Reed- Sternberg, CD30$^+$, em pequenos grupos ou espalhadas de permeio a histiócitos, neutrófilos, eosinófilos e linfócitos
b) infiltrado de linfócitos atípicos com núcleos convolutos com epidermotropismo, superponível aos aspectos histológicos encontrados na MF
c) infiltrado monótono de grandes células CD30$^+$ com discreto infiltrado inflamatório
d) infiltrado difuso e denso, sem epidermotro pismo, composto de células muito grandes CD30$^+$, com morfologia característica de células anaplásicas

15. Com relação ao linfoma extranodal de células NK, pode-se afirmar:
a) tem disseminação nodal freqüente
b) o infiltrado linfomatoso é rico em células neutrofílicas com ausência de angiocentrismo
c) na maioria dos casos encontra-se associação com HTLV
d) localiza-se freqüentemente na cavidade nasal e nasofaringe

16. O linfoma-leucemia de célula T do adulto está associado ao:
a) EBV
b) HIV
c) HTLV-I
d) HSV-8

17. Associa-se ao linfoma-leucemia de célula T do adulto:
a) hiperqueratose palmoplantar
b) xerose e ictiose
c) queratose folicular
d) poiquilodermia

18. Pode-se afirmar quanto ao linfoma de células NK blásticas
a) ao exame histológico encontra-se infiltrado celular em faixa com distribuição freqüente no panículo adiposo
b) a doença é responsiva ao tratamento com IFN-alfa associado e Puvaterapia
c) é agressivo com acometimento cutâneo comum e risco de disseminação leucêmica
d) expressa freqüentemente molécula CD3 na superfície celular e citoplasma

19. Doente apresentando placas eritêmato-acobreadas, sarcoídeas, predominantemente em áreas de dobras que ao exame histológico mostram pequenos e médios linfócitos atípicos CD4$^+$ envolvendo difusamente toda a derme e subcutâneo de permeio a macrófgos CD68$^+$, com número variável de células gigantes, exibindo elastofagocitose e granulomas esparsos. O quadro permite supor MF:
a) clássica
b) siringotrópica
c) foliculotrópica
d) cútis laxa granulomatosa

20. Fazem parte das doenças linfoproliferativas CD30$^+$ cutâneas primárias:
a) papulose linfomatóide e linfoma cutâneo primário de grande célula anaplásica
b) linfoma subcutâneo de célula T paniculitesímile e linfoma cutâneo de célula T gama-delta
c) linfoma cutâneo de célula TCD8$^+$ epidermotrópica, agressivo, e linfoma cutâneo de pequena e média célula TCD4$^+$ pleomórfica
d) linfoma cutâneo de célula T periférica, não especificado, e linfoma-leucemia de célula T

**GABARITO**

Acidentes por Lepidópteros (larvas e adultos de mariposas): estudo dos aspectos epidemiológicos, clínicos e terapêuticos
2005;80(6):461-71.

| | |
|---|---|
| 1- c | 11- d |
| 2- d | 12- d |
| 3- c | 13- a |
| 4- a | 14- b |
| 5- c | 15- c |
| 6- d | 16- d |
| 7- a | 17- b |
| 8- b | 18- c |
| 9- d | 19- c |
| 10- c | 20- a |