

# Modulação da proliferação fibroblástica e da resposta inflamatória pela terapia a laser de baixa intensidade no processo de reparo tecidual\*

## *Modulation of fibroblast proliferation and inflammatory response by low-intensity laser therapy in tissue repair process\**

Adeir Moreira Rocha Júnior<sup>1</sup>Rodrigo Guerra de Oliveira<sup>2</sup>Rogério Estevam Farias<sup>3</sup>Luiz Carlos Ferreira de Andrade<sup>4</sup>Fernando Monteiro Aarestrup<sup>5</sup>

**Resumo:** FUNDAMENTOS - Ao longo dos anos, diversos estudos têm sido realizados para compreender o processo de reparo tecidual, bem como os possíveis efeitos da terapia a laser no processo de cicatrização de feridas.

OBJETIVOS - Investigar o comportamento de feridas cutâneas provocadas na região dorsal de ratos Wistar (*Rattus norvegicus*), que foram submetidos ao tratamento com laser de baixa intensidade, com 3,8 J/cm<sup>2</sup> de dosagem, 15mW de potência e tempo de aplicação de 15s.

MÉTODOS - Os animais (n = 12) foram divididos em dois grupos, um controle e outro tratado com laser. Foram realizadas, no grupo tratado, três aplicações (imediatamente após o ato cirúrgico, 48 horas e sete dias após a realização das feridas cirúrgicas). Dez dias após o ato cirúrgico foram colhidas amostras das lesões de ambos os grupos para realização de estudo histopatológico e histomorfométrico.

RESULTADOS - Foram evidenciados aumentos da neovascularização e da proliferação fibroblástica, e diminuição da quantidade de infiltrado inflamatório nas lesões cirúrgicas submetidas à terapia com laser.

CONCLUSÃO - Os resultados em conjunto sugerem que a terapia a laser de baixa intensidade é um método eficaz no processo de modulação da reparação tecidual, contribuindo significativamente para a cicatrização tecidual mais rápida e organizada.

Palavras-chave: Cicatrização de feridas; Ratos; Terapia a laser de baixa intensidade

**Abstract:** BACKGROUND - Several studies have been performed to understand the tissue repair process as well as the possible effects of laser therapy in wound healing.

OBJECTIVES - To study the behavior of skin wounds induced in the dorsal region of Wistar rats (*Rattus norvegicus*), which were submitted to the low-intensity laser therapy at 3.8 J/cm<sup>2</sup> dosage, 15mW potency, during 15 seconds.

MATERIAL AND METHODS - The animals (n=12) were divided into two groups - control and laser-treated. The latter comprised three applications (immediately after surgery, 48 hours and 7 days after induction of surgical wounds). Ten days after surgery samples of the wounds were collected and submitted to histopathological and histomorphometric studies.

RESULTS - Neovascularization, fibroblast proliferation and reduced inflammatory infiltrate in surgical wound submitted to laser therapy were demonstrated.

CONCLUSION - Taken together, the results suggest that low-intensity laser therapy is an effective method to modulate tissue repair, thus significantly contributing to a faster and more organized healing process.

Keywords: Laser therapy, low-level; Rats; Wound healing

Recebido em 22.08.2005.

Aprovado pelo Conselho Consultivo e aceito para publicação em 21.03.2006.

\* Trabalho desenvolvido e realizado no Laboratório de Imunopatologia e Patologia Experimental do Centro de Biologia da Reprodução da Universidade Federal de Juiz de Fora - UFJF - Juiz de Fora (MG), Brasil.

Conflito de interesse declarado: Nenhum

<sup>1</sup> Centro de Biologia da Reprodução - CBR - da Universidade Federal de Juiz de Fora. Laboratório de Imunopatologia e Patologia Experimental, mestrando em Saúde Brasileira - Universidade Federal de Juiz de Fora - UFJF - Juiz de Fora (MG), Brasil.

<sup>2</sup> Cirurgião-dentista da Faculdade de Odontologia - Universidade Federal de Juiz de Fora - UFJF - Juiz de Fora (MG), Mestre em Laser na Odontologia - Universidade de São Paulo - USP - São Paulo (SP), Brasil.

<sup>3</sup> Pesquisador do Centro de Biologia da Reprodução - CBR - Universidade Federal de Juiz de Fora - UFJF - Juiz de Fora (MG) Laboratório de Imunopatologia e Patologia Experimental, Doutor em Patologia pela Universidade Federal Fluminense - UFF - Niterói (RJ), Brasil.

<sup>4</sup> Fundação Instituto Mineiro de Estudos e Pesquisas em Nefrologia - Imepen - Juiz de Fora (MG), Doutor em Nefrologia pela Universidade Federal de São Paulo - UNIFESP - São Paulo (SP), Brasil.

<sup>5</sup> Pesquisador do Centro de Biologia da Reprodução - CBR da Universidade Federal de Juiz de Fora - UFJF - Juiz de Fora (MG), Laboratório de Imunopatologia e Patologia Experimental, Doutor em Patologia pela Universidade Federal Fluminense - UFF - Niterói (RJ), Brasil.

©2006 by Anais Brasileiros de Dermatologia

## INTRODUÇÃO

O reparo tecidual é um estado dinâmico que compreende diferentes processos, entre eles, inflamação, proliferação celular e síntese de elementos que constituem a matriz extracelular, como colágeno, elastina e fibras reticulares.<sup>1</sup> A síntese de colágeno é processo rápido e harmônico que tem seu início com a lesão intersticial e se estende até o final da fase de cicatrização, quando ocorre a remodelação dos tecidos.<sup>2</sup>

Os processos de cicatrização e reparo tecidual ocorrem após trauma ou doença.<sup>3</sup> O reparo das feridas e sua reestruturação constituem mecanismo complexo, em que vários fatores contribuem para a criação de diversos tipos de cicatrização, como hipertrofia, atrofia ou normotrofia, da área lesionada. Esses processos compreendem três fases: inflamação, granulação e formação de matriz extracelular.<sup>4</sup> Normalmente no processo de cicatrização de feridas, após o início do estágio de granulação, há sutil predominância de macrófagos e aumento do número de fibroblastos com síntese de nova matriz extracelular, ocorrendo a remodelação desses tecidos com a contração do tecido de granulação. Na fase de formação da matriz, os fibroblastos produzem quantidades abundantes de matriz extracelular. A síntese de colágeno ocorre no 21º dia posterior à lesão, e o retorno da pele ao aspecto normal, no 26º dia.<sup>5</sup> Com a resolução da ferida e estando ela envolvida por tecido de granulação, ocorre significativa diminuição de macrófagos e fibroblastos, e a maturação da cicatriz torna-se relativamente acelular.<sup>6</sup>

O laser, amplificação da luz por emissão estimulada de radiação, originou-se da abreviação de *Light Amplification by Stimulated Emission of Radiation*, cuja teoria é do físico Albert Einstein, que em seu artigo "Zur Quantum Theories der Strahlung", de 1917, expôs os princípios físicos da emissão estimulada (fenômeno laser), sendo este classificado como de "alta potência" (com potencial destrutivo) e em "baixa potência" (sem potencial destrutivo).<sup>7</sup> Essa terapia foi utilizada primeiramente por Mester e colaboradores, que usaram o laser de argônio de 488 e 515nm. Subseqüentemente foi introduzido o hélio-neon (HeNe), laser que emite luz vermelha com comprimento de onda de 632.8nm, agora usualmente substituído por um aparelho de preço mais reduzido, mais potente, o laser de diodo, com comprimento de onda de 660-950nm.<sup>8</sup> Os tratamentos experimentais em pacientes iniciaram-se na década de 1970 após relatos de resultados positivos da irradiação com a terapia a laser de baixa intensidade (TLBI) em culturas de células e em experimentos animais. Estudos realizados foram insuficientes para confirmar os efeitos benéficos da TLBI.<sup>9,10</sup> Efeitos positivos surgiram,<sup>11</sup> mas falha-

ram devido ao grande número de intervenções e à insatisfatória qualidade da metodologia.

Diversos estudos têm sido realizados para compreender o processo de cicatrização de feridas, objetivando esclarecer os diferentes aspectos do tecido de granulação, da epitelização e da neoformação tecidual, bem como os possíveis efeitos da TLBI no processo de reparo tecidual. Mediante a análise histopatológica e histomorfométrica, este trabalho pretende avaliar o comportamento clínico-biológico de feridas cutâneas provocadas na região dorsal de ratos Wistar (*Rattus norvegicus*), que foram submetidos à TLBI. Particularmente, foram analisados os efeitos da TLBI sobre a angiogênese, a proliferação fibroblástica e o infiltrado inflamatório.

## MATERIAIS E MÉTODOS

### Animais

Foram utilizados 12 ratos Wistar (*Rattus norvegicus*), machos, entre seis e oito semanas de idade e peso variando de 160 a 220 gramas, provenientes do Biotério do Centro de Biologia da Reprodução (CBR) da Universidade Federal de Juiz de Fora (UFJF/MG). O alojamento dos ratos, no CBR-UFJF, é provido de amplos basculantes telados e de dois exaustores, além de aquecedores de meio ambiente. A temperatura é mantida ao redor de 22°C, pela ventilação natural no verão, e no inverno, com ajuda de aquecedores. A iluminação é mista – luz natural e lâmpadas fluorescentes controladas automaticamente para acenderem às 6h e apagarem às 18h. Os animais foram mantidos em gaiolas individuais de polipropileno, providas de camas de maravalhas selecionadas, mamadeira para água e cocho para ração do tipo peletizada, em condições de manutenção de acordo com os critérios do Colégio Brasileiro de Experimentação Animal, e submetidos a avaliações macroscópicas diárias para observação de sinais que evidenciassem infecção secundária.

Os animais foram divididos aleatoriamente em dois grupos, um (I) submetido à realização de feridas cutâneas cirúrgicas (n=6), e outro (II), à realização de feridas cutâneas cirúrgicas e à terapia a laser de baixa intensidade (n=6).

No protocolo de tratamento utilizado para este estudo o grupo I foi mantido como controle, e no grupo II foi realizado tratamento com laser, sendo o experimento executado por período de 10 dias.

### Modelo experimental

A região dorsal dos animais foi depilada após anestesia com Ketamine (100ml/kg) + Xylazine (10mg/kg) via intraperitoneal, e, com auxílio de um *punch* de aproximadamente 10mm de diâmetro, foi

feita a remoção de um fragmento circular de tecido cutâneo.

O tratamento foi realizado com a utilização do laser de baixa intensidade (Twin Laser) com as seguintes características: laser de emissão infravermelha, pulsátil, semicondutores de arsênio e gálio, comprimento de onda de 870nm, potência de pico de 70mW, potência média de saída de 0,5 a 3,5mW e aplicação através de fibra ótica. A aplicação foi realizada pelo método de “varredura” na área central da ferida, permitindo assim seu tratamento uniforme. No grupo controle não se utilizou nenhuma forma de tratamento. No grupo II, as feridas experimentais foram submetidas à TLBI nos seguintes parâmetros: 15mW de potência, dose de 3,8J/cm<sup>2</sup> e 15s em cada uma de três aplicações, a primeira logo após o ato cirúrgico, a segunda 48 horas após o procedimento cirúrgico e a terceira sete dias após a realização da lesão cirúrgica.

Decorridos 10 dias do ato cirúrgico e após aplicação do laser, os animais foram sacrificados com sobredose de anestesia com Ketamine (100ml/kg) + Xylazine (10mg/kg) via intraperitoneal. As amostras das lesões cutâneas foram colhidas de maneira a incluir parte da pele adjacente às bordas da ferida e de todo o tecido cicatricial em sua profundidade.

### Histopatologia e histomorfometria

Todas as amostras das lesões cutâneas obtidas foram fixadas em formol tamponado a 10% (pH 7) por período mínimo de 24 horas. Após a fixação as amostras foram desidratadas gradativamente em concentrações crescentes de álcool etílico (70% a 100%), diafanizadas em xilol, embebidas e incluídas em parafina, conforme métodos histológicos de rotina. Os fragmentos incluídos em parafina foram cortados utilizando-se micrótomo modelo “820” Spence, obtendo-se seções de 6µm de espessura. As lâminas histológicas foram mantidas em estufa para secagem, e os cortes posteriormente submetidos à coloração por hematoxilina e eosina, para análise histológica.

A histomorfometria foi realizada através de imagens capturadas e avaliadas por sistema computadorizado de captura de imagens Axion Vision (Zeiss, Berlim, Alemanha). Foi realizada captura de imagens de quatro campos microscópicos aleatórios de cada lâmina histológica com câmera digital (aumento total 400x) do microscópio modelo Axiostar Plus (Zeiss, Berlin, Germany). As imagens foram arquivadas e submetidas à contagem de células inflamatórias, avaliação da proliferação fibroblástica, análise da angiogênese local e do diâmetro das áreas ulceradas das lesões ao final do experimento com auxílio de marcação digital.

### Análise estatística

A análise estatística dos diversos parâmetros avaliados nos diferentes grupos foi realizada por método não paramétrico – Mann-Whitney, com nível de significância  $p < 0,05$ .

### RESULTADOS

A observação clínica das amostras das lesões cutâneas dos animais evidenciou pequena quantidade de coágulo sobre a superfície, com presença nítida de vasos sanguíneos na profundidade da hipoderme. Esses vasos, quando rompidos acidentalmente na região da derme ou hipoderme, preenchem as lesões parcial ou totalmente com coágulos.

No 10º dia de pós-operatório, as lesões cutâneas do grupo I (controle) exibiam padrão de reparação tecidual em fase inicial, com formação de crosta de aspecto esbranquiçado, com bordas ligeiramente elevadas e centro avermelhado, devido à presença acentuada de irrigação sanguínea na área, o que indicava presença de tecido de granulação. Por outro lado, as feridas do grupo II, que foram submetidas ao tratamento com laser de baixa intensidade, apresentavam completa reparação tecidual, exibindo cicatriz com bordos evidentes e porção central ligeiramente desnivelada, porém, mostrando um adiantado restabelecimento morfofuncional dos tecidos envolvidos.

Os animais, colocados em gaiolas individuais em condições de manutenção de acordo com os critérios do Colégio Brasileiro de Experimentação Animal, foram submetidos a avaliações macroscópicas diárias e não apresentaram sinais que evidenciassem infecção secundária durante o experimento.

Na análise dos resultados histológicos, foram avaliadas duas áreas distintas, uma mais superficial, que envolvia proliferação epitelial, e a área de tecido conjuntivo abaixo da porção mais superficial da lesão. No grupo controle, junto à borda da ferida cirúrgica, observava-se discreta proliferação epitelial e, em praticamente toda a sua extensão, notava-se a presença de tecido exibindo ampla área de ulceração e material fibrino-necrótico sobre tecido de granulação (Figura 1). Já no grupo II, submetido à laserterapia, o estudo histopatológico evidenciou material exibindo epiderme íntegra revestindo tecido de granulação bem desenvolvido (Figura 2), com tecido conjuntivo rico em fibras colágenas orientadas paralelamente à superfície da ferida, determinando um processo de reparo tecidual mais organizado.

O gráfico 1 apresenta o diâmetro das áreas ulceradas no 10º dia de pós-operatório, tendo-se observado nos animais tratados redução significativa dos diâmetros das áreas ulceradas ao final do experimento, em relação ao grupo controle ( $p < 0,05$ ). Com

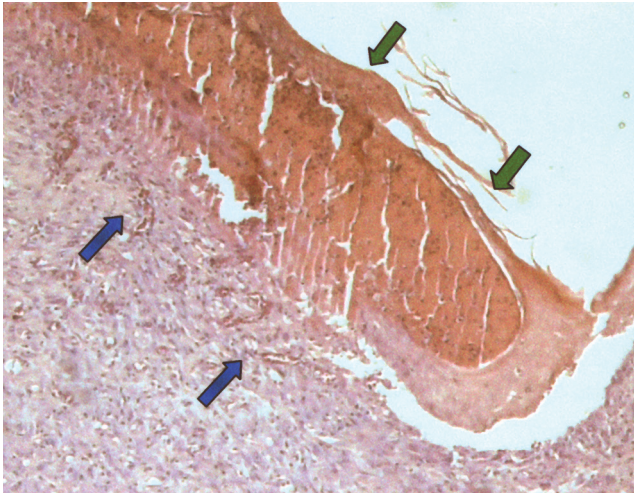


FIGURA 1: Amostra cutânea de animal do grupo controle exibindo ampla área de ulceração e material fibrino-necrótico (setas verdes) sobre tecido de granulação (setas azuis). Coloração HE, aumento total 50x

relação à vascularização, os animais tratados apresentaram número significativamente maior de vasos sanguíneos por campo microscópico (Gráfico 2).

A análise histomorfométrica também demonstrou que os animais tratados com a TLBI apresentavam maior número de fibroblastos por campo microscópico (Gráfico 3), sendo que a identificação dos fibroblastos, baseada em critérios morfológicos, foi realizada por dois diferentes pesquisadores. Além disso verificou-se que a TLBI reduziu significativamente a intensidade do infiltrado inflamatório presente nas lesões submetidas ao tratamento (Gráfico 4).

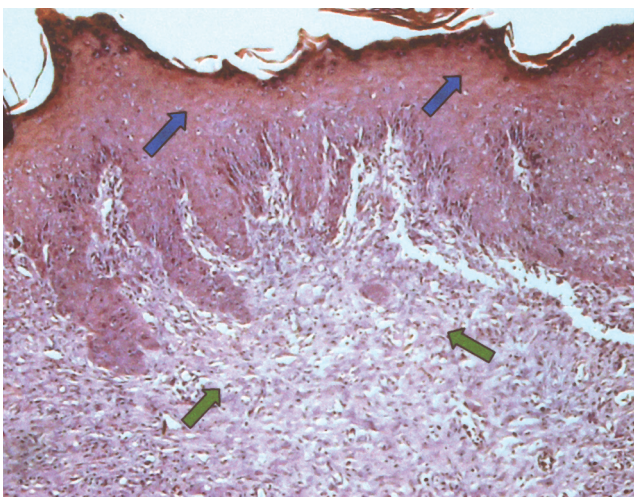
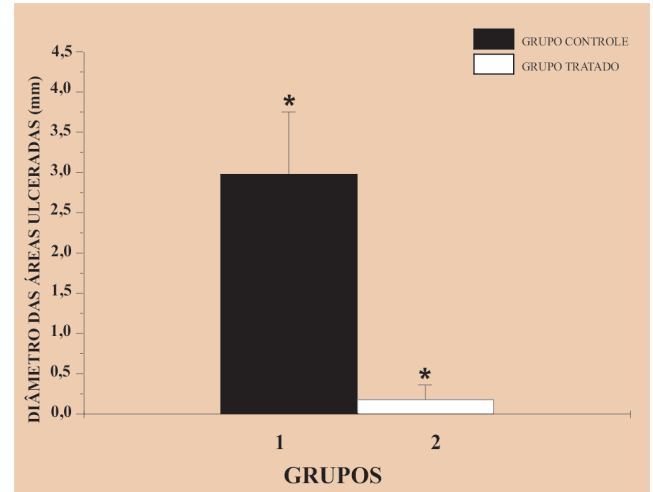


FIGURA 2: Amostra cutânea de animal tratado, exibindo epiderme íntegra com presença de hiperplasia (setas azuis), revestindo tecido de granulação bem desenvolvido (setas verdes). Coloração HE, aumento total 50x

GRÁFICO 1: Diâmetro das áreas ulceradas das lesões cutâneas (10º dia pós-operatório)



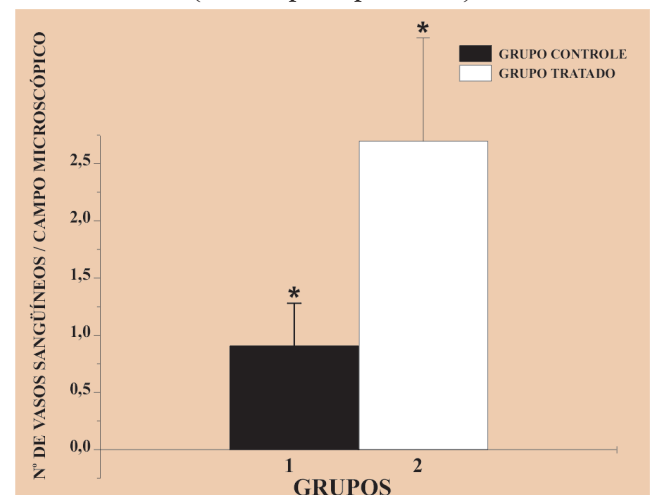
Resultados expressos em médias  $\pm$  desvio padrão Nível de significância  $p < 0,05$

## DISCUSSÃO

A terapia a laser de baixa intensidade é método aceito pela Food and Drug Administration (FDA) como tratamento clínico eficaz para cicatrização de tecidos, por ser amplamente estudado.<sup>12,13</sup> Estudos *in vitro* sugerem que a TLBI facilita a síntese de colágeno,<sup>14</sup> aumenta a motilidade dos queratinócitos,<sup>15</sup> liberando fatores de crescimento,<sup>16</sup> além de transformar os fibroblastos em miofibroblastos.<sup>17</sup>

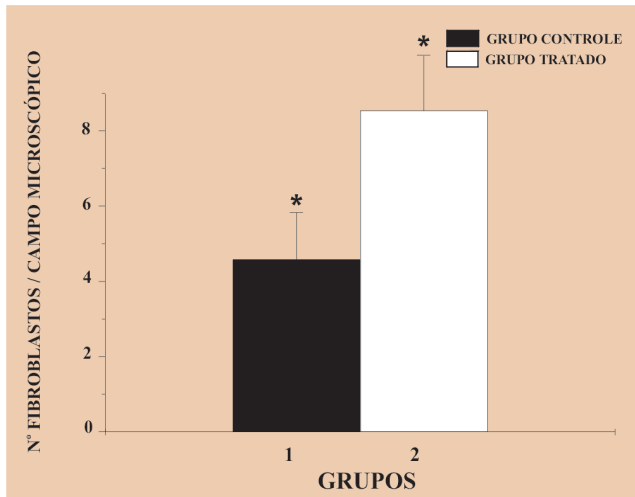
Diversos estudos têm utilizado feridas superficiais para avaliar os efeitos da TLBI na cicatrização. Alguns usam úlceras de vários tamanhos e profundidades,<sup>12,18,19</sup> e outros têm desenvolvido modelos de

GRÁFICO 2: Número total de vasos sanguíneos (10º dia pós-operatório)



Resultados expressos em médias  $\pm$  desvio padrão \* Nível de significância  $p < 0,05$

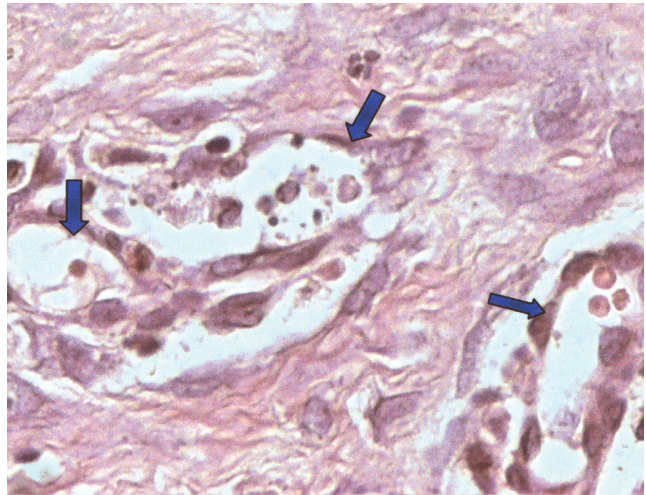
**GRÁFICO 3: Número total de fibroblastos (10º dia pós-operatório)**



Resultados expressos em médias ± desvio padrão  
\* Nível de significância  $p < 0,05$

feridas superficiais em animais.<sup>20-22</sup> Esses diferentes métodos têm produzido uma variedade de resultados e conclusões sobre os efeitos da TLBI. Neste estudo, observou-se que as lesões cirúrgicas submetidas ao tratamento com laser de baixa intensidade, quando comparadas com as lesões do grupo controle, mostraram processo de reparação tecidual mais evoluído, com maior contração das feridas e maior velocidade de migração epitelial.

Vários autores têm noticiado em estudos clínicos os benefícios da TLBI na cicatrização de tecidos, mas outros relatam a ausência desses efeitos.<sup>20,23</sup> Os

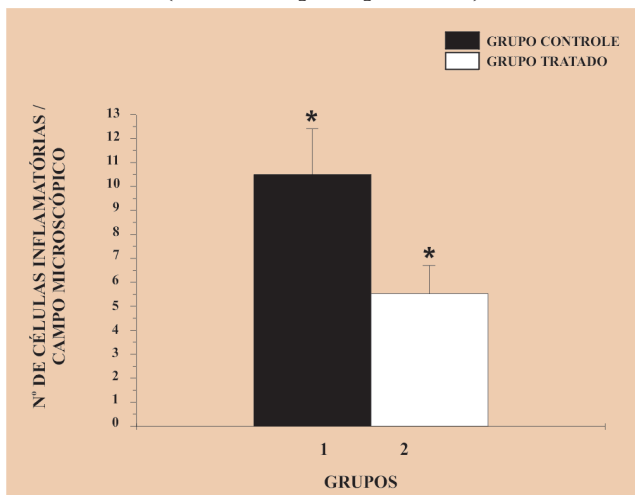


**FIGURA 3:** Tecido conjuntivo evidenciando pequeno número de vasos sanguíneos em animal do grupo controle (setas azuis). Coloração HE, aumento total 400x

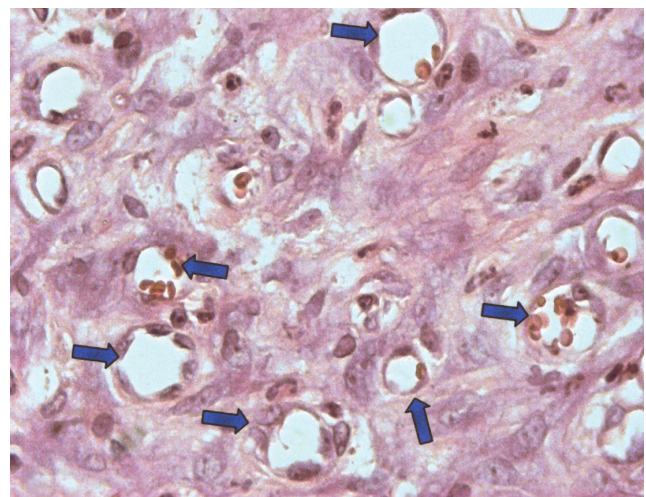
dados conflitantes da literatura resultam em dúvidas plausíveis quanto a variações nos fatores de tratamento e limitações em projetos experimentais, incluindo comparação entre a clínica heterogênea das feridas, necessidade de grupos controle e as limitações encontradas com as investigações desses resultados contraditórios. A TLBI ainda é método controverso, como se depreende de numerosas publicações,<sup>8,24,25</sup> principalmente porque não se conhece seu mecanismo de ação.

O campo de ação do laser é muito amplo, e estudos vêm mostrando a contribuição no processo

**GRÁFICO 4: Número de células inflamatórias (10º dia de pós-operatório)**



Resultados expressos em médias ± desvio padrão  
\* Nível de significância  $p < 0,05$



**FIGURA 4:** Tecido conjuntivo exibindo grande número de vasos sanguíneos em animal do grupo tratado (setas azuis). Coloração HE, aumento total 400x

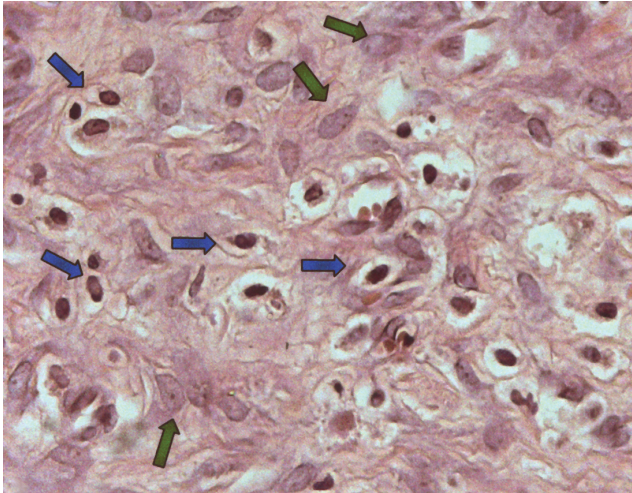


FIGURA 5: Tecido conjuntivo exibindo pequeno número de fibroblastos (setas verdes) e grande quantidade de células inflamatórias mononucleadas na lesão cirúrgica de animal do grupo controle (setas azuis). Coloração HE, aumento total 400x

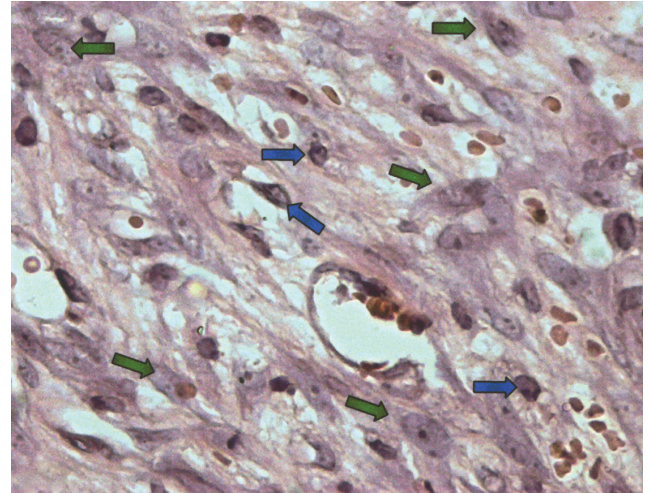


FIGURA 6: Tecido conjuntivo exibindo grande número de fibroblastos (setas verdes) e pequena quantidade de células inflamatórias mononucleadas, encontrados na lesão cirúrgica de animal do grupo tratado (setas azuis). Coloração HE, aumento total 400x

de reparo tecidual, particularmente a respeito da influência na modulação de certos tipos celulares no processo de cicatrização. Gómez-Villamandos et al evidenciaram aumento da cicatrização das feridas após terapia com laser, havendo aumento na atividade mitótica, número de fibroblastos, síntese de colágeno e neovascularização dos tecidos lesados.<sup>26</sup> Outros autores<sup>16,27</sup> observaram que a produção de fatores de crescimento fibroblástico (FGF) e o predomínio de fibroblastos em cultura aumentaram consideravelmente após irradiação com o laser de baixa intensidade. Adicionalmente, Bisht et al. relataram desenvolvimento do tecido de granulação e epitelização das feridas em ratos Wistar tratados com laser de HeNe.<sup>28</sup>

No presente estudo, ao se avaliar a proliferação vascular, observou-se quantidade menor de vasos sanguíneos nas lesões cirúrgicas do grupo controle (Figura 3) quando comparadas com as do grupo tratado (Figura 4), em que ocorreu aumento na proliferação vascular nas amostras das lesões cirúrgicas. O que também foi observado ao se avaliar a proliferação fibroblástica em ambos os grupos. Nas amostras do grupo controle observou-se menor número de fibro-

blastos (Figura 5) quando comparadas com as do grupo tratado, que evidenciou aumento significativo na proliferação fibroblástica (Figura 6).

Adicionalmente, quando analisada a quantidade de células inflamatórias presentes nas lesões de ambos os grupos, observou-se número maior de células inflamatórias nas amostras do grupo controle (Figura 5) em comparação com as do grupo tratado (Figura 6), que evidenciavam diminuição significativa do infiltrado inflamatório.

Tais achados sugerem maior velocidade de reparo tecidual no grupo submetido à TLBI, traduzida por aumento da proliferação celular e da vascularização, além de diminuição expressiva no número de células inflamatórias.

## CONCLUSÃO

Em conjunto, os resultados sugerem que a TLBI é eficaz na cicatrização tecidual verificada em modelo experimental de feridas cirúrgicas realizadas em ratos. Esse tipo de laserterapia mostrou efeitos positivos, acelerando a proliferação tecidual, aumentando a vascularização local e formando um tecido de granulação mais organizado. □

## REFERÊNCIAS

1. Thomas DW, Oneill ID, Harding KG. Cutaneous wound healing: a current perspective. *J Oral Maxillofac Surg.* 1995;53:442-7.
2. Rochkind S, Rousso M, Nissan M. Systemic effects of low-power laser irradiation on the peripheral and central nervous system, cutaneous wounds, and burns. *Lasers Surg Med.* 1989;9:174-8.
3. Shal WJ, Clever H. Cutaneous Scars: Part I. *Int J Dermatol.* 1994;33:681-91.
4. Clark RAF. Cutaneous tissue repair: basic biologic considerations. *J Am Acad Dermatol.* 1985;13:701-25.
5. Scharffetter K, Kulozik M, Stolz W, Lankat-Buttgereit B, Hatamochi A, Sohnchen R, et al. Localization of collagen alpha-1 (I) gene expression during wound healing by in situ hybridization. *J Invest Dermatol.* 1989;93:405-12.
6. Zitelli J. Wound healing for the clinician. *Adv Dermatol.* 1989;2:243-67.
7. Vinck EM, Cagnie BJ, Cornelissen MJ, Declereq HA, Cambier DC. Increased fibroblast proliferation induced by light emitting diode and low power laser irradiation. *Lasers Med Sci.* 2003;18:95-9.
8. Lucas C, Stanborough RW, Freeman CL, Haan de RJ. Efficacy of low level laser therapy on wound healing in human subjects: a systematic review. *Lasers Med Sci.* 2000;15:81-93.
9. Nussbaum EL, Biemann I, Mustard B. Comparison of ultrasound/ultraviolet-c and laser for treatment of pressure ulcers in patients with spinal cord injury. *Phys Ther.* 1994;74:812-23.
10. Iusim M, Kimchy J, Pilar T, Mendes DG. Evaluation of the degree of effectiveness of biobeam low level narrow band light on the treatment of skin ulcers and delayed postoperative wound healing. *Orthopedics.* 1992;15:1023-6.
11. Bihari I, Mester AR. The biostimulative effect of low level laser therapy of longstanding crural ulcers using helium neon laser, helium neon plus infrared lasers, and noncoherent light: preliminary report of a randomized double blind comparative study. *Laser Ther.* 1989;1:75-8.
12. Chromey PA. The efficacy of carbon dioxide laser surgery for adjunct ulcer therapy. *Clin Podiatr Med Surg.* 1992; 9:709-19.
13. Sugrue ME, Carola NJ, Leen EJ, Feeley TM, Moore DJ, Shabik GD. The use of infrared laser therapy in the treatment of venous ulceration. *Ann Vasc Surg.* 1990; 4:179-81.
14. Abergel RP, Meeker CA, Lam TS, Dwyer RM, Dwyer RM, Lesavoy MA, et al. Control of connective tissue metabolism by lasers: recent developments and future prospects. *J Am Acad Dermatol.* 1984;11:1142-50.
15. Haas AF, Isseroff RR, Wheeland RG, Rood PA, Graves PJ. Low-energy helium-neon laser irradiation increases the motility of human keratinocytes. *J Invest Dermatol.* 1990;94:822-6.
16. Yu W. The effects of photo-irradiation on the secretion of TGF and PDGF from fibroblast in vitro. *Lasers Surg Med Suppl.* 1994;6:8.
17. Pourreau-Schneider N, Ahmed A, Soudry M, Jacquemier J, Kopp F, Franquin JC, et al. Helium-neon laser treatment transforms fibroblasts into myofibroblasts. *Am J Pathol.* 1990;137:171-8.
18. Gogia PP, Hurt BS, Zirn TT. Wound management with whirlpool and infrared cold laser treatment: a clinical report. *Phys Ther.* 1988;68:1239-42.
19. Lundeberg T, Malm M. Low-power He-Ne laser treatment of venous leg ulcers. *Ann Plast Surg.* 1991;27:537-9.
20. Allendorf JD, Bessler M, Huang J, Kayton ML, Laird D, Nowygrod R, et al. Helium-neon laser irradiation at fluences of 1, 2, and 4J/cm<sup>2</sup> failed to accelerate wound healing as assessed by wound contraction rate and tensile strength. *Lasers Surg Med.* 1997;20:340-5.
21. Dyson M, Yong S. Effects of laser therapy on wound contraction and cellularity in mice. *Lasers Med Sci.* 1986; 1:126-30.
22. Mester AF, Jaszszagi-Nag IE. The effect of laser radiation on wound healing and collagen synthesis. *Studia Biophys.* 1973; 35:227-30.
23. Saperia D, Glassberg E, Lyons RF, Abergel RP, Baneux P, Castel JC, et al. Demonstration of elevated type I and type II procollagen mRNA levels in cutaneous wounds treated with helium-neon laser: proposed mechanism for enhanced wound healing. *Biochem Biophys Res Commun.* 1989;138:1123-8.
24. Lucas C, Gemert MJC, Haan RJ. Efficacy of low-level laser therapy in the management of stage III decubitus ulcers: a prospective, observer-blinded multicentre randomised clinical trial. *Lasers Med Sci.* 2003;18:72-7.
25. Schindl A, Schindl M, Pernerstorfer-Schon H, Schindl L. Low-intensity laser therapy: a review. *J Med Invest.* 2000; 48:312-26.
26. Gomez-Villamandos RJ, Valenzuela JMS, Calatrava IR. He-Ne laser therapy by fibroendoscopy in the mucosa of the equine upper airway. *Lasers Surg Med.* 1995;16:184-8.
27. Byrnes KR, Barna L, Chenault VM, Waynant RW, Hev IK, Longo L, et al. Photobiomodulation improves cutaneous wound healing in an animal model of type II diabetes. *Photomed Laser Surg.* 2004;22:281-90.
28. Bisht D, Grupta SC, Misra V. Effects of low intensity laser radiation on healing of open skin wounds in rats. *Indian J Med Res.* 1994;100:43-6.

## ENDEREÇO PARA CORRESPONDÊNCIA:

Prof. Fernando Monteiro Aarestrup  
 Centro de Biologia da Reprodução – CBR  
 Universidade Federal de Juiz de Fora - Campus  
 Universitário - Bairro Martelos  
 36036-330 - Juiz de Fora - MG  
 Tel.: (32) 3229-3250 / Fax: (32) 3229-3251  
 E-mail: fmastrup@excite.com

Como citar este artigo: Rocha Júnior AM, Oliveira RG, Farias RE, Andrade LCR, Aarestrup FM. Modulação da proliferação fibroblástica e da resposta inflamatória pela terapia a laser de baixa intensidade no processo de reparo tecidual. *An Bras Dermatol.* 2006;81(2):150-6.