

# Análise da frequência de trombofilia em pacientes com atrofia branca de Milian\*

## *Frequency analysis of thrombophilia in patients with atrophie blanche\**

Aline Donati Jorge<sup>1</sup>  
Joseph E. Benabou<sup>4</sup>

Bruno de Carvalho Fantini<sup>2</sup>  
Cidia Vasconcellos<sup>5</sup>

Evandro A. Rivitti<sup>3</sup>  
Paulo Ricardo Criado<sup>6</sup>

**Resumo:** FUNDAMENTOS - Atrofia branca de Milian ou vasculopatia livedóide é entidade clinicopatológica rara, cuja patogênese não é completamente compreendida.

OBJETIVOS - Avaliar casos de atrofia branca de Milian para verificar a prevalência de diversas trombofilias.

MATERIAL E MÉTODOS - Quatorze pacientes foram submetidos a exames laboratoriais incluindo pesquisa de fator V (Leiden), protrombina mutante, dosagem de antitrombina, proteína S e C, pesquisa de anticorpos anticardiolipina e anticoagulante lúpico, dosagem de homocisteína e pesquisa da mutação da metilenetetraidrofolatoredutase.

RESULTADOS - Dos nove doentes cujos critérios de inclusão foram preenchidos para análise da frequência de trombofilia, foram encontrados quatro com fatores relacionados à trombofilia: deficiência da antitrombina (um caso), deficiência da proteína S (um caso), mutação da metilenetetraidrofolatoredutase com hiperhomocisteinemia (um caso) e presença de anticorpo anticardiolipina (um caso).

CONCLUSÃO - Apesar de este estudo não apresentar casuística que possibilite a comparação com a população geral, os dados sugerem a presença de eventos geradores de trombofilia nesses doentes, contribuindo para adoção sistemática de um protocolo de investigação de trombofilia nos doentes portadores de vasculopatia livedóide no Brasil.

Palavras-chave: Antitrombina III; Atrofia; Dermatopatias vasculares; Síndrome antifosfolípídica; Trombose; Vasculite; Vasos sanguíneos; Trombofilia; Trombofilia/etiologia; Úlcera da perna

**Abstract:** INTRODUCTION: *Atrophie blanche*, or livedoid vasculopathy, is a rare clinicopathological entity of unknown etiology. A "thrombo-occlusive process" theory has recently been accepted. OBJECTIVES: To search the presence of several thrombophilic abnormalities in patients with livedoid vasculopathy. METHODS: Fourteen patients were evaluated and tested for factor V Leiden, prothrombin 20210G/A variant, antithrombin, C and S proteins, anticardiolipin and lupus anticoagulant antibodies, homocysteine and methylenetetrahydrofolate reductase mutation.

RESULTS: Nine patients met all criteria to be included in the analysis and four of them had a thrombophilic state: antithrombin deficiency (one case), protein S deficiency (one case), methylenetetrahydrofolate reductase mutation with hyperhomocysteinemia (one case) and presence of anticardiolipin antibodies (one case). CONCLUSIONS: Although this tendency cannot be statistically proven, thrombophilic abnormalities seem to be more frequent in patients with *atrophie blanche*, indicating that screening for thrombophilia of all patients with livedoid vasculopathy might be recommended.

Key words: Antiphospholipid syndrome; Antithrombin III; Atrophy; Blood vessels; Leg ulcer; Skin diseases, vascular; Thrombophilia; Thrombophilia/etiology; Thrombosis; Vasculitis

Recebido em 16.05.2006.

Aprovado pelo Conselho Consultivo e aceito para publicação em 28.11.2006.

\* Trabalho realizado no Departamento de Dermatologia do Hospital das Clínicas da Faculdade de Medicina da Universidade de São Paulo (FMUSP)

Conflito de interesse declarado: Nenhum.

<sup>1</sup> Médica Residente de 3º ano do Departamento de Dermatologia da Faculdade de Medicina da Universidade de São Paulo (FMUSP) - São Paulo (SP), Brasil.

<sup>2</sup> Médico Residente de 2º ano do Departamento de Dermatologia da Faculdade de Medicina da Universidade de São Paulo (FMUSP) - São Paulo (SP), Brasil.

<sup>3</sup> Professor Titular do Departamento de Dermatologia da Faculdade de Medicina da Universidade de São Paulo (FMUSP) - São Paulo (SP), Brasil.

<sup>4</sup> Cirurgião Vascular e Ultra-sonografista especializado em dúplex-Doppler colorido vascular periférico do Serviço de Radiologia do Hospital das Clínicas da Faculdade de Medicina da Universidade de São Paulo (FMUSP) - São Paulo (SP), Brasil.

<sup>5</sup> Dermatologista do Laboratório de Investigação Médica (LIM) 53 do Departamento de Dermatologia da Faculdade de Medicina da Universidade de São Paulo (FMUSP), São Paulo (SP), Brasil, Pós-doutorada em Medicina Preventiva.

<sup>6</sup> Dermatologista assistente do Departamento de Dermatologia da Faculdade de Medicina da Universidade de São Paulo (FMUSP), Mestre em Medicina - São Paulo (SP), Brasil.

## INTRODUÇÃO

Atrofia branca de Milian (ABM) é entidade clinicopatológica rara cuja primeira descrição clínica foi feita em 1929. Na época, Milian associou-a equivocadamente à sífilis, fato hoje explicado pelo falso-positivo biológico da reação de Wasserman em pacientes com presença de anticorpos anticardiolipina.<sup>1</sup> O termo atrofia branca de Milian presta-se mais adequadamente à descrição morfológica das lesões observadas nessa doença, porém atualmente tem-se utilizado também a expressão vasculopatia livedóide (VL), que explicita melhor o mecanismo fisiopatológico básico envolvido nesses casos.

Clinicamente caracteriza-se por lesões purpúricas ou necróticas muito dolorosas que podem ulcerar e evoluem lentamente para cicatrizes branco-nacaradas, atróficas e estreladas, circundadas por telangiectasias e hiperpigmentação. Afeta preferencialmente mulheres de meia-idade<sup>1</sup> e tem curso crônico com períodos de agudização e de remissão, sendo clássica a piora nos meses de verão, fato que gerou sua sinonímia “vasculite ectasiante do verão”. Em um pequeno número de casos, especialmente em mulheres com livedo, o curso é paradoxal, havendo exacerbação nos meses frios.

Degos e Nelson foram os responsáveis pela descrição dos achados histopatológicos em 1950.<sup>1</sup> A lesão inicial mostra depósitos fibrinóides na parede dos vasos e formação de trombos hialinos na luz da microcirculação dérmica, podendo haver extravasamento de hemácias ao redor. Posteriormente, estabelecem-se atrofia epidérmica com espessamento hialino dos vasos e deposição de hemossiderina. Em nenhum momento há leucocitoclasia ou infiltrado inflamatório significativo,<sup>2</sup> sendo esse critério muito importante para diferenciação entre essa entidade e a vasculite cutânea de pequenos vasos.<sup>1,3,4</sup> A imunofluorescência é sempre negativa quando são excluídas doenças autoimunes e inflamatórias sistêmicas como causa da ABM.<sup>3</sup>

A patogênese da ABM não é completamente compreendida e tem sido alvo de muito debate. A “teoria vasooclusiva” é a mais bem aceita atualmente, e seu embasamento científico provém de análise histopatológica,<sup>1,3,4</sup> estudos de marcadores de estados pró-coagulantes,<sup>5,6</sup> boa resposta a tratamentos direcionados a doenças protrombóticas<sup>7-14</sup> e diversos relatos de associações com trombofilias.<sup>14-26</sup>

A maioria dessas publicações é composta de relatos de caso com pequeno número de pacientes e de alterações da coagulação identificadas isoladamente. Destaca-se a publicação de Tran e colaboradores<sup>17</sup> por incluir a maioria dos testes laboratoriais atualmente disponíveis para detecção de trombofilias, permitindo a identificação de associações na maior parte dos pacientes estudados.

O objetivo deste estudo foi avaliar casos de ABM matriculados na Divisão de Dermatologia do Hospital das Clínicas da Faculdade de Medicina da Universidade de São Paulo para verificar a prevalência de diversas trombofilias nesse grupo de doentes.

## PACIENTES E MÉTODOS

Foram alocados inicialmente no estudo 14 pacientes com diagnóstico clínico de ABM acompanhados na Divisão de Dermatologia do Hospital das Clínicas da FMUSP que aceitaram participar do estudo. Esses pacientes foram submetidos à biópsia cutânea, além de exames laboratoriais e estudo ultra-sonográfico vascular, conforme especificado abaixo.

### Pacientes

Os pacientes foram selecionados segundo os seguintes critérios:

**Crítérios de inclusão:** doentes maiores de 18 anos; diagnóstico clínico compatível com ABM (úlceras estelares muito dolorosas nos membros inferiores associadas a lesões purpúricas e cicatrizes branco-nacaradas simultaneamente ou não).

**Crítérios de exclusão:** idade inferior a 18 anos; gestantes; impossibilidade de submeter-se aos exames complementares solicitados (coleta de sangue, biópsia da pele acometida e ultra-sonografia doppler venosa de membros inferiores).

Todos os pacientes selecionados assinaram o termo de consentimento pós-informado aprovado pela Comissão de Ética do HC-FMUSP (protocolo de pesquisa 527/05).

## MÉTODOS

A fim de melhor caracterizar a atrofia branca de Milian nos doentes e as possíveis trombofilias relacionadas, procedeu-se à seguinte avaliação:

**Questionário:** Todos os pacientes foram submetidos a um questionário para detectar comorbidades, principalmente reumatológicas e infecciosas, eventos trombóticos prévios pessoais e familiares e outros fatores de risco para tromboembolismo venoso (TEV), como idade, tabagismo e uso de medicamentos. Os tratamentos já utilizados pelos pacientes, bem como sua resposta a esses tratamentos, também foram acessados.

**Biópsia:** Todos os 14 pacientes foram avaliados do ponto de vista histopatológico, e nove deles tiveram seu diagnóstico comprovado por pelo menos uma biópsia da pele acometida com achados compatíveis

com ABM, ou seja, trombose hialina da vasculatura dérmica com graus variáveis de extravasamento de hemácias, deposição de hemossiderina e atrofia dérmica, sem infiltrado inflamatório ou leucocitoclasia compatíveis com vasculite (Figura 1).

**USG Doppler de MMII:** Por ser exame extremamente operador-dependente, foi realizado por um operador único em todos os pacientes do estudo para detectar insuficiência venosa e/ou eventos trombóticos atuais ou prévios.

**Exames laboratoriais:** Pesquisou-se a presença de marcadores laboratoriais de doenças reumatológicas e inflamatórias pela pesquisa de fator antinúcleo (FAN), fator reumatóide (FR), anticorpo anticitoplasma de neutrófilo (ANCA), dosagem da velocidade de hemossedimentação (VHS), proteína C reativa (PCR) e complemento. Hemograma (HMG) e eletroforese de proteínas (EFP) foram realizados para detectar doenças hematológicas reconhecidamente associadas a eventos trombóticos.

**Testes de coagulação:** Avaliação da presença de trombofilias hereditárias e adquiridas foi realizada pelos seguintes exames disponíveis no Laboratório Central do HCFMUSP:

- Determinação do tempo de protrombina pelo método de Quick modificado [valor de referência (VR): atividade de protrombina > 70%; INR 0,95-1,20];
- Determinação do tempo de tromboplastina parcial ativada pelo método Proctor & Rapaport modificado (VR: R 0,80-1,20);
- Dosagem da atividade da antitrombina pelo método cromogênico (VR: 60-120%);
- Dosagem da proteína C pelo método cromogênico (VR: 65-145%);
- Dosagem da proteína S pelo método cromométrico (VR: 55-150%);
- Dosagem do fibrinogênio pelo método Clauss modificado (VR: 150-400mg/dL);
- Detecção dos anticorpos anticardiolipina IgG e IgM pelo método Elisa (VR < ou = 10Gpl ou Mpl, respectivamente);
- Diagnóstico do anticoagulante lúpico pelo método do veneno da víbora de Russell (VR < 1,20);
- Pesquisa da protrombina mutante pelo método da detecção da mutação G 20210<sup>a</sup> do gene da protrombina por meio da reação em cadeia da polimerase (PCR), seguida por digestão com a enzima de restrição Hind III (VR: ausente);
- Pesquisa da mutação do fator V de Leiden pelo método da detecção da mutação Q 506 do gene do

Fator V, por meio da PCR seguida por digestão com a enzima de restrição Mnl I (VR: ausente);

- Dosagem de homocisteína pelo método da quimioluminescência (VR: 5-15 $\mu$ mol/mL).

Os resultados foram avaliados por frequência simples.

## RESULTADOS

Os doentes tiveram seus dados avaliados segundo os achados histopatológicos, ultra-sonográficos e laboratoriais, conforme discriminado abaixo.

**Biópsias:** Dos 14 doentes inicialmente alocados no estudo da análise da frequência de trombofilia foram excluídos cinco, cujo diagnóstico clínico de ABM não foi confirmado pelo exame histopatológico. Os dados demográficos, bem como laboratoriais desses cinco doentes podem ser visualizados no quadro 1.

**Doentes:** Dos nove doentes cujos critérios de inclusão foram preenchidos para análise da frequência de trombofilia encontraram-se quatro com fatores relacionados à trombofilia (Quadro 2):

doente #2 deficiência da antitrombina (51%) (figuras 2 A e 2 B);

doente #4 deficiência da proteína S (51%);

doente #7 mutação da MTHFR com hiperhomocisteinemia (19,70 $\mu$ mol/mL);

doente #8 anticorpo anticardiolipina IgM (43/25Mpl) e IgG(0/18 Gpl) (Figura 3).

USG Doppler venoso de MMII: Apenas a doente #4 apresentava insuficiência venosa ao Doppler. Nenhum caso de trombose de grandes vasos foi detectado nesses pacientes.

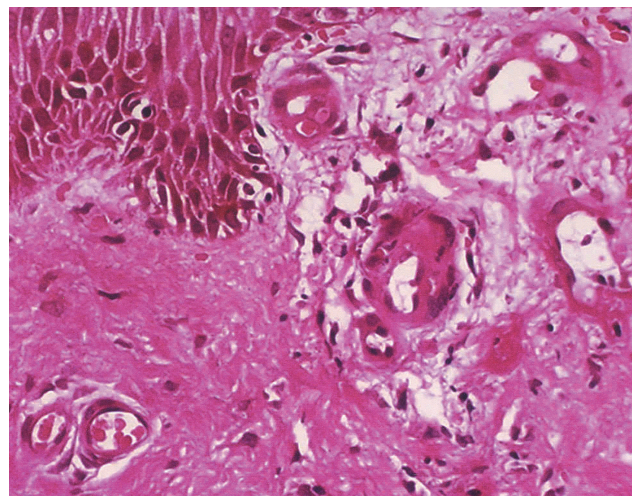


FIGURA 1: Exame anatomopatológico da pele demonstrando hialinização da parede dos vasos da derme com deposição de fibrina (HE, aumento de 40x)

Outras alterações laboratoriais: aumento das provas de atividade inflamatória [PCR=47 mcg/mL (VR < 3mcg/mL) e VHS=48mm (VR: 2-8mm)] no doente #7 e complemento baixo [ (C3=77mg/dL (VR: 90-120mg/dL)] na doente #2.

#### Questionário:

Tempo de duração da doença: em média foi de 5,3 anos (variando de seis meses a nove anos).

**Hormônios:** a doente #4 fez uso de anticoncepcional hormonal logo antes do início do quadro, mas não houve melhora mesmo após a suspensão da medicação. Nenhum caso foi iniciado durante gravidez ou puerpério.

**Medicamentos:** nenhum medicamento que possa causar trombose foi utilizado. A doente #6 fez uso de heparina profilática durante cirurgia ginecológica e apresentou melhora prolongada das lesões, que se manteve, mesmo um ano após interrupção do medicamento.

**Tabagismo:** nenhum doente fumava quando começou a apresentar a doença.

**Abortos e perdas fetais:** a doente #4 teve um aborto aos três meses de gestação e outras quatro gestações sem intercorrências. Das mulheres do estudo, apenas a doente #8 nunca engravidou.

Cirurgia, trauma, radioterapia ou laser nos membros inferiores: nenhum doente tinha história de manipulação intervencionista ou acidental das pernas.

**Idade:** os doentes #4 e #7 têm mais de 60 anos. A idade média dos doentes foi de 43,9 anos (variando entre 24 e 78 anos).

**Comorbidades:** as doentes #4 e #6 têm hipertensão arterial sistêmica (HAS) controlada com captopril/amlodipina e hidroclorotiazida/enalapril, respectivamente.

**Neoplasias:** nenhum doente apresentou diagnóstico de neoplasia.

**Doenças associadas a eventos trombóticos:** não houve história de síndrome nefrótica, doenças mieloproliferativas, traumas, cirurgias ou imobilização prolongada em nenhum caso.

**História pessoal e familiar de trombose:** nenhum paciente apresentou episódios prévios de eventos tromboembólicos ou antecedentes familiares de TEV.

#### DISCUSSÃO

A atrofia branca de Milian é a manifestação cutânea de diversas doenças que levam à trombose não inflamatória dos vasos dérmicos. Apesar de não ser consenso, a maioria dos autores que estudam essa doença, atualmente considera essa trombose uma forma de tromboembolismo venoso localizado, ou seja, doença multigênica e multifatorial.<sup>27</sup>

De maneira geral, os três principais fatores que predis põem à trombose são: lesão endotelial, alterações do fluxo sanguíneo e alterações sanguíneas levando à hipercoagulabilidade.<sup>28</sup> De fato, na literatura encontraram-se relatos associando ABM a diversas condições clínicas que, à primeira vista, podem não parecer ter nenhuma conexão entre si, mas, analisadas mais atentamente, estarão relacionadas direta ou indiretamente ao risco aumentado de trombose.

**QUADRO 1:** Doentes com quadro clínico de atrofia branca de Milian, porém não confirmado pelo exame histopatológico

Pac	Iniciais	Idade	Histopatológico	Doppler	Trombofilia	Lab
1	CAL	39	Borda de úlcera crônica	Normal	Fator V (Leiden) heterozigoto e ACL IgM positivo	Não
2	CMLG	45	Borda de úlcera crônica e TV na fase final de reparação	TVP antiga	Fator V (Leiden) heterozigoto	Não
3	IAD	61	Alterações relacionadas à estase	Normal	Não	Não
4	JPI	39	Dermatite perivasculare com púrpura	Normal	ACL IgM positivo	Não
5	LAO	34	Proliferação angiomasosa e fibrose (fase reparativa)	Normal	Não	Não

PAC = PACIENTE NÚMERO

LAB = EXAMES LABORATORIAIS RELEVANTES

ACL = ANTICORPO ANTICARDIOLIPINA

FR = FATOR REUMATÓIDE

TVP = TROMBOSE VENOSA PROFUNDA

TV= TROMBOSE VENOSA



QUADRO 2: Doentes com critérios para análise da frequência de trombofilia

Pac	Iniciais	Idade	Sexo	TD	Doppler	Trombofilia	Lab	Com	Tratamento
1	CAR	24	M	9	NORMAL	Não	NORMAL	Não	Ciclosporina, com melhora
2	CIBL	27	F	4	NORMAL	Deficiência da antitrombina (51%)	Diminuição do complemento	Não	Pentoxifilina, sem melhora
3	CGB	34	F	4	NORMAL	Não	NORMAL	Não	Ciclosporina, com melhora
4	IRP	65	F	4	TVP	Deficiência da proteína S (51%)	NORMAL	HAS	Diosmina/Hesperidina, com melhora
5	SOVP	43	F	4	NORMAL	Não	NORMAL	Não	Diosmina/Hesperidina, com melhora
6	SRF	49	F	11	NORMAL	Não	NORMAL	HAS	Heparina, com melhora
7	SC	78	M	0,5	NORMAL	Mutação da MTHFR com hiperhomocisteinemia	Aumento da VHS e PCR	HAS e ICC	Complexo B, com melhora
8	SXA	38	F	7	NORMAL	ACL IgM (43/25 MPL) e IgG(0/18 GPL)	NORMAL	Não	Pentoxifilina e AAS sem melhora
9	WLRG	37	M	4	NORMAL	Não	NORMAL	Não	Pentoxifilina e AAS sem melhora

TODOS OS PACIENTES PERTENCIAM À RAÇA BRANCA

PAC = PACIENTE NÚMERO

IVP = INSUFICIÊNCIA VENOSA PROFUNDA

ACL = ANTICORPO ANTICARDIOLIPINA

LAB = EXAMES LABORATORIAIS RELEVANTES

HAS = HIPERTENSÃO ARTERIAL SISTÊMICA

ICC = INSUFICIÊNCIA CARDÍACA CONGESTIVA

VHS = VELOCIDADE DE HEMOSSEDIMENTAÇÃO

PCR = PROTEÍNA C REATIVA

AAS = ÁCIDO ACETIL-SALICÍLICO

COM = COMORBIDADES

TD = TEMPO DE DOENÇA EM ANOS

Como doenças que geram lesão endotelial e já relacionadas como causa de ABM estão: hiperhomocisteinemia<sup>14,20,26</sup> e doenças auto-imunes como LES, esclerodermia, doença mista do tecido conectivo<sup>29</sup> e artrite reumatóide.<sup>30</sup>

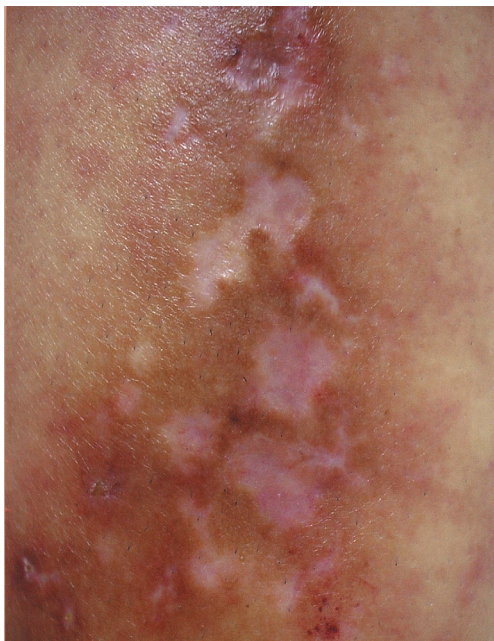As alterações do fluxo sanguíneo incluem não só insuficiência venosa, mas também doenças que levam à síndrome da hiperviscosidade, como leucemia mielóide crônica, crioglobulinemia e doença de cadeia pesada.

Os estados de hipercoagulabilidade são situações mais raras e ainda em parte desconhecidas. Atualmente são classificados como hereditários – os quais incluem defeitos genéticos da cascata da coagulação e da fibrinólise – e adquiridos. São exemplos de trombofilias hereditárias as deficiências dos anticoagulantes naturais (antitrombina, proteína C e proteína S), mutação da protrombina, mutação do fator V (Leiden), hiperhomocisteinemia (decorrente de defeito genético enzimático) e alterações dos níveis plasmáticos de fatores da coagulação (VIII, IX e XI).<sup>27</sup>

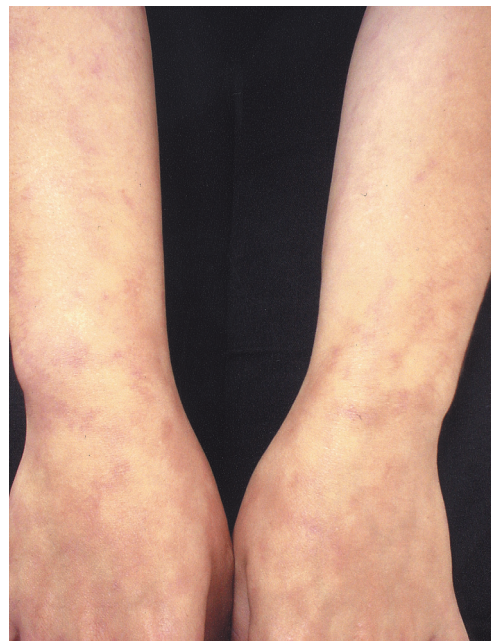
As trombofilias adquiridas incluem a síndrome antifosfolípide (anticorpos anticardiolipina, anticoagulante lúpico e anti-beta2glicoproteína), hiperhomocisteinemia (decorrente de deficiência de vitamina B6, B12 ou folato, idade avançada, insuficiência renal crônica e uso de antifólicos) e também alguns casos de alterações dos níveis plasmáticos de fatores da coagulação (como na síndrome nefrótica e na hemoglobinúria paroxística noturna).

As diversas trombofilias que já foram demonstradas em pacientes com ABM são: protrombina mutante,<sup>15</sup> deficiência de antitrombina,<sup>16,17</sup> fator V de Leiden,<sup>17-21</sup> deficiência de proteína C,<sup>22</sup> anticorpos anticardiolipina,<sup>23-25</sup> anticoagulante lúpico,<sup>21</sup> hiperhomocisteinemia<sup>14,20,26</sup> e criofibrinogenemia<sup>14,17</sup> (Quadro 3).

Além das trombofilias, diversas outras condições clínicas estão associadas a maior risco de tromboembolismo venoso por motivos diversos, como, por exemplo, neoplasias, gravidez, puerpério, uso de anticoncepcional oral, trauma e operações, e uso de algumas drogas,



**FIGURA 2:**  
A - Doente 2 (deficiência de antitrombina). Lesões cicatriciais branco-marfínicas estelares, petéquias e ulcerações na perna



**FIGURA 2:**  
B - Doente 2 (deficiência de antitrombina). Presença de livedo racemoso nos antebraços

como Interferon-alfa.<sup>27</sup> Essas, quando encontradas em associação, apresentam risco ainda maior que o esperado para simples somatório dos riscos isoladamente.<sup>27</sup>

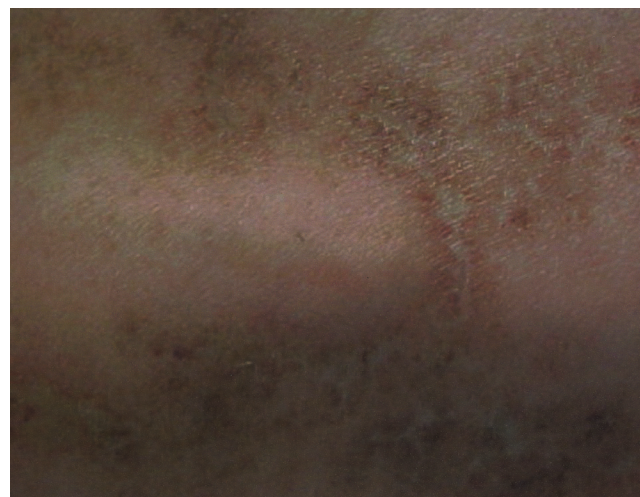Dessa maneira, dada à heterogeneidade dos fatores etiopatogênicos dessas lesões clinicamente agrupadas sob a denominação “atrofia branca de Milian”, propõe-se classificá-la em quatro grupos (Figura 4).

O resultado deste estudo está de acordo com a tendência da literatura médica dos últimos anos, que tem demonstrado a associação dessa entidade dermatológica com achados laboratoriais de trombofilias. Devido à dificuldade de se estudar um número mais significativo de casos, por se tratar de doença rara, não se auferiram parâmetros estatísticos que comprovem a existência denexo causal, afastando com 95% de certeza a hipótese de um viés.

A simples análise da frequência, no entanto, demonstrou que 44% dos doentes com ABM apresentaram alguma trombofilia detectável. A literatura médica considera que se observa trombofilia em cerca de 40% dos portadores de tromboembolismo venoso. Dessa forma, pode-se observar que a possibilidade de encontrar trombofilia entre os doentes com ABM é igual ou mesmo ligeiramente superior à do grupo portador de TEV. Na população geral a frequência esperada dessas trombofilias é bem menor (Tabela 1).<sup>27</sup>

Vários fatores podem ainda ter subestimado essa prevalência neste estudo. Foram realizadas pesquisas de apenas de alguns marcadores de doenças trombofílicas disponíveis no hospital: fator V de Leiden, protrombina mutante, hiperhomocisteinemia e mutação da metilenetetraidrofolato redutase, elevação do fibrinogênio, deficiência de antitrombi-

na, proteínas S e C, anticorpos anticardiolipina e anticoagulante lúpico. Outras causas conhecidas de trombofilia não foram testadas por impossibilidade técnica: criofibrinogenemia, elevação do fator VIII, anticorpos anti-beta2glicoproteína1 (B2GP1), diminuição de plasminogênio e síndrome da plaqueta viscosa. É coerente assumir-se que em alguns dos casos nos quais não se encontraram alterações trombofílicas, talvez elas existam e não estejam sendo detectadas, até pela impossibilidade de alguns dos doentes realizarem o perfil completo de exames subsidiários (Quadro 4).



**FIGURA 3:** Doente 8 (presença de anticorpos anticardiolipina). Lesões cicatriciais branco-marfínicas estelares, telangiectasias e ulceração na perna

TABELA 1: Prevalência dos fatores genéticos envolvidos na etiologia das trombofilias

Fator de risco	População geral %	Pacientes com TEV %
Deficiência de AT	0,02	1 a 3
Deficiência de PC	0,2 a 0,4	3 a 5
Deficiência de PS	?	1 a 5
Fator V (Leiden)	1 a 15	10 a 60
Protrombina mutante	2 a 5	6 a 18
Hiperhomocisteinemia	5	10

AT = ANTITROMBINA  
 PC = PROTEÍNA C  
 PS = PROTEÍNA S  
 TEV = TROMBOEMBOLISMO VENOSO  
 ? = INDETERMINADO  
 FONTE: COOPER DL ET AL.<sup>31</sup>

QUADRO 3: Atrofia branca de Milian e casos publicados com trombofilia

Autor	Periódico	Ano	# casos	Trombofilia
Browing et al.14	Arch Dermatol	2006	1	Criofibrinogenemia e hiperhomocisteinemia
Gotlib et al.15	Arch Dermatol	2003	1	Gene da protrombina mutante
Hegemann et al.16	Arch Dermatol	2002	2	Deficiência de antitrombina
Calamia et al.18	J Am Acad Dermatol	2002	1	Mutação do fator V Leiden
Cocuroccia et al.20	Eur J Dermatol	2002	2	Mutação do fator V Leiden (1) hiperhomocisteinemia (1)
Magy et al.21	Rev Med Interne	2002	1	Fat V Leiden hetero e anticoagulante lúpico
Tran et al.17	Ann Dermatol Venereol	2001	7	Anticorpos antifosfolípidos (3); Hiperagregabilidade plaquetária (1); criofibrinogenio (1); diminuição de atividade de antitrombina (1); mutação fator V de Leiden (1)
Boyyat et al.22	Br J Dermatol	2000	1	Deficiência de proteína C heterozigota
Graslan et al.23	Ann Med Interne (Paris)	2000	1	Anticorpos anticardiolipina
Biedermann et al.19	J Cutan Pathol	2000	1	Mutação do fator V Leiden
Acland et al.24	Br J Dermatol	1999	4	Síndrome antifosfolípide
Gibson et al.26	J Am Acad Dermatol	1999	*	Hiperhomocisteinemia
Wakelin et al.25	Br J Dermatol	1998	1	Anticorpos anticardiolipina

\* ESTUDO TIPO CASO-CONTROLE

## CONCLUSÃO

O presente estudo permite as seguintes conclusões:

I. Dos nove doentes incluídos na análise, quatro (44%) apresentaram algum marcador de trombofilia pesquisado associado ao quadro de atrofia branca de Milian. A doente #6, apesar de não ter trombofilia diagnosticada, apresentou melhora importante e prolongada da doença após uso de heparina para outros fins, sugerindo a presença de trombofilia não diagnosticada. A doente #4, além da deficiência de

proteína S, apresenta mais dois fatores de risco para TEV: insuficiência venosa e hipertensão. O doente #7 também é hipertenso e tem insuficiência cardíaca congestiva.

II. Do grupo cujo diagnóstico inicial era de úlceras associadas à atrofia branca de Milian, cujas biópsias não corroboraram o diagnóstico de vasculopatia livedóide, dois (irmãos) apresentaram úlceras nos MMII e mutação heterozigota do fator V (Leiden).

III. Apesar de este estudo não apresentar casuística que possibilite a comparação com a

QUADRO 4: Exames não realizados

Pac	Iniciais	Exames não realizados
1	CAR	Proteína C; protrombina mutante; fator V (Leiden); homocisteína
2	CIBL	-
3	CGB	-
4	IRP	Fator V (Leiden)
5	SOVP	-
6	SRF	Antitrombina
7	SC	-
8	SXA	-
9	WLRG	Protrombina mutante; fator V (Leiden)

PAC = Paciente número

população geral, os dados sugerem eventos geradores de trombofilia nesses doentes, contribuindo talvez para adoção sistemática de um protocolo de investigação das trombofilias herdadas e adquiridas nos doentes portadores de vasculopatia livedoide no Brasil.

IV. A estratificação dos doentes portadores de ABM segundo os mecanismos etiopatogênicos, como sugerido na Figura 4, pode permitir abordagem mais racional desses doentes do ponto de vista terapêutico. □

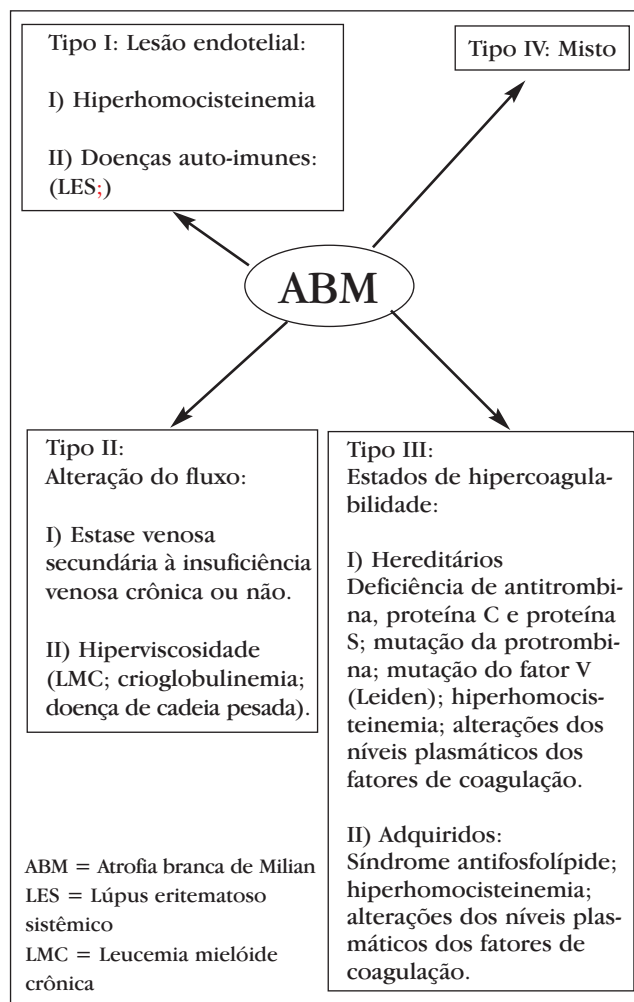


FIGURA 4: Estratificação dos casos de atrofia branca de Milian segundo os mecanismos etiopatogênicos envolvidos

## REFERÊNCIAS

- Jorizzo JL. Livedoid vasculopathy: what is it? Arch Dermatol. 1998;134:491-3.
- Milstone LM, Braverman IM, Lucky P, Fleckman P. Classification and therapy of atrophie blanche. Arch Dermatol. 1983;119:963-9.
- McCalmont CS, McCalmont TH, Jorizzo JO, White WL, Leshin B, Rothberger H. Livedo vasculitis: vasculitis or thrombotic vasculopathy? Clin Exp Dermatol. 1992;17:4-8.
- Papi M, Didona B, De Pità O, Frezzolini A, Di Giulio S, De Matteis W, et al. Livedo vasculopathy vs small vessel cutaneous vasculitis: cytokine and platelet P-selectin studies. Arch Dermatol. 1998;134:447-52.
- Pizzo SV, Murray JC, Gonias SL. Atrophie blanche. A disorder associated with defective release of tissue plasminogen activator. Arch Pathol Lab Med. 1986;110:517-9.
- Klein KL, Pittelkow MR. Tissue plasminogen activator for the treatment of livedoid vasculitis. Mayo Clin Proc. 1992;67:923-33.
- Jetton RL, Lazarus US. Minidose heparin therapy for vasculitis of atrophie blanche. J Am Acad Dermatol. 1983;8:23-6.
- Drucker CR, Duncan WC. Antiplatelet therapy in atrophie blanche and livedo vasculitis. J Am Acad Dermatol. 1982;7:359-63.
- Sauer GC. Pentoxifylline (Trental) therapy for the vasculitis of atrophie blanche. Arch Dermatol. 1986;122:380-1.
- Sams WM Jr. Livedo vasculitis: therapy with pentoxifylline. Arch Dermatol. 1988;124:684-7.
- Heine KG, Davis GW. Idiopathic atrophie blanche: treatment with low-dose heparin. Arch Dermatol. 1986;122:855-6.
- Hairston BR, Davis MD, Gibson LE, Drage LA. Treatment of livedoid vasculopathy with low-molecular-weight heparin: report of 2 cases. Arch Dermatol.



- 2003;139:987-90.
13. Johnson DW, Hawley CM, Strutton G, Gibbs HH. Dramatic response of livedoid vasculitis to tissue plasminogen activator (tPA). *Aust N Z J Med.* 1995;25:370-1.
  14. Browing CE, Callen JP. Warfarin therapy for livedoid vasculopathy associated with cryofibrinogenemia and hyperhomocysteinemia. *Arch Dermatol.* 2006;142:75-8.
  15. Gotlib J, Kohler S, Reicherter P, Oro AE, Zehnder JL. Heterozygous prothrombin G20210A gene mutation in a patient with livedoid vasculitis. *Arch Dermatol.* 2003;139:1081-3.
  16. Hegemann B, Helmbold P, Marsch WC. Livedoid vasculitis with ulcerations: the role of antithrombin III deficiency and its therapeutic consequences. *Arch Dermatol.* 2002;138:841-2.
  17. Tran MD, Becherel PA, Cordel N, Piette JC, Frances C. "Idiopathic" white atrophy. *Ann Dermatol Venereol.* 2001;128(Pt1):1003-7.
  18. Calamia KT, Balabanova M, Perniciaro C, Walsh HS. Livedo (livedoid) vasculitis and the factor V Leiden mutation: additional evidence for abnormal coagulation. *J Am Acad Dermatol.* 2002;46:133-7.
  19. Biedermann T, Flaig MJ, Sander CA. Livedoid vasculopathy in a patient with factor V mutation (Leiden). *J Cutan Pathol.* 2000;27:410-2.
  20. Cocuroccia B, Tonanzi T, Menaguale G, Fazio M, Girolomoni G. Livedoid vasculopathy and skin ulcers in patients with inherited thrombophilia. *Eur J Dermatol.* 2002;12:360-3.
  21. Magy N, Algros MP, Racadot E, Gil H, Kantelip B, Dupond JL. Livedoid vasculopathy with combined thrombophilia: efficacy of iloprost. *Rev Med Interne.* 2002;23:554-7.
  22. Boyvat A, Kundakci N, Babikir MO, Gurgey E. Livedoid vasculopathy associated with heterozygous protein C deficiency. *Br J Dermatol.* 2000;143:840-2.
  23. Grasland A, Crickx B, Blanc M, Pouchot J, Vinceneux P. Livedoid vasculopathy (white atrophy) associated with anticardiolipin antibodies. *Ann Med Interne (Paris).* 2000;151:408-10.
  24. Acland KM, Darvay A, Wakelin SH, Russell-Jones R. Livedoid vasculitis: a manifestation of the antiphospholipid syndrome? *Br J Dermatol.* 1999;140:131-5.
  25. Wakelin SH, Ellis JP, Black MM. Livedoid vasculitis with anticardiolipin antibodies: improvement with danazol. *Br J Dermatol.* 1998;139:935-7.
  26. Gibson GE, Li H, Pittelkow MR. Homocysteinemia and livedoid vasculitis. *J Am Acad Dermatol.* 1999;40(Pt 1):279-81.
  27. Franco RF. Trombofilias hereditárias. *Medicina (Ribeirão Preto).* 2001;34:248-57.
  28. Robbins SL, Kumar V, Cotran RS. Pathologic basis of disease. 5th ed. Philadelphia: W.B. Saunders Co.; 1994. p.105-6.
  29. Oh YB, Jun JB, Kim CK, Lee CW, Park CK, Kim TY, et al. Mixed connective tissue disease associated with skin defects of livedoid vasculitis. *Clin Rheumatol.* 2000;19:381-4.
  30. Chen KR, Toyohara A, Suzuki A, Miyakawa S. Clinical and histopathological spectrum of cutaneous vasculitis in rheumatoid arthritis. *Br J Dermatol.* 2002;147:905-13.
  31. Cooper DL, Bologna JL, Lin JT. Atrophie blanche in a patient with gamma-heavy-chain disease. *Arch Dermatol.* 1991;127:272-3.

---

**ENDEREÇO PARA CORRESPONDÊNCIA:**

*Aline Donati Jorge*  
*Rua Mato Grosso, 306 cj 604*  
*Higienópolis*  
*01239 040 São Paulo - SP*  
*Tel: 3258-9990*  
*E-mail: alinedonati@botmail.com*

*Como citar este artigo:* Jorge AD, Fantini BC, Rivitti EA, Benabou JE, Vasconcellos C, Criado PR. Análise da frequência de trombofilia em pacientes com atrofia branca de Milian. *An Bras Dermatol.* 2007;82(1):25-33.