

Fusariose em paciente imunocomprometido: sucesso terapêutico com voriconazol *

*Fusariosis in an immunocompromised patient: therapeutic success with voriconazole **

Thaís Prota Hussein Pincelli ¹ Hebert Roberto Clivati Brandt ² Adriana Lopes Motta ³
Felipe Vieira Rodrigues Maciel ⁴ Paulo Ricardo Criado ⁵

Resumo: A infecção por *Fusarium solani* é afecção fúngica potencialmente grave em pacientes imunocomprometidos, sobretudo naqueles portadores de neoplasias hematológicas. A mortalidade é alta, sendo limitadas as opções terapêuticas devido às condições da imunidade do doente e à relativa resistência do fungo aos antifúngicos utilizados de rotina. O voriconazol tem-se mostrado boa alternativa terapêutica em pacientes neutropênicos que apresentam fusariose refratária ou pouco responsiva à anfotericina B. Neste artigo relata-se caso de fusariose em doente imunocomprometido tratado com sucesso com voriconazol.

Palavras-chave: Antibióticos antimicóticos; Antimicóticos; Fungos; *Fusarium*; Hospedeiro imunocomprometido; Micoses

Abstract: *Fusarium* infection is known to be potentially severe in immunocompromised patients, especially those with hematologic malignancies. Mortality rates are high and there are few therapeutic options, due to the severe underlying condition of this group of patients and the relative resistance of *Fusarium* to conventional antifungal therapy. Voriconazole has been shown to be an effective antifungal agent for neutropenic patients with fusariosis that are refractory or unresponsive to amphotericin B. We report the successful treatment of disseminated *Fusarium* infection in an immunocompromised host. **Keywords:** Antifungal agents; Antifungal antibiotics; Fungi; *Fusarium*; Immunocompromised host; Mycoses

Infecções fúngicas são comuns e potencialmente graves em pacientes imunocomprometidos. O *Fusarium spp* é fungo oportunista, encontrado como saprófita no solo ou patógeno de plantas, raramente acometendo indivíduos imunocompetentes.^{1,2}

A infecção por *Fusarium* pode ser localizada, focalmente invasiva ou disseminada; é classificada como disseminada quando dois ou mais órgãos ou tecidos não contíguos são envolvidos.³ A fusariose representa complicação de alta morbidade e mortali-

dade em imunocomprometidos, sendo condição cada vez mais freqüente nos portadores de neoplasias hematológicas.

As opções terapêuticas são limitadas devido à relativa resistência do fungo aos antifúngicos mais comumente utilizados.⁴ A mortalidade dessas infecções nos adultos submetidos à quimioterapia ou transplante de medula óssea varia de 50 a 70%.¹ O voriconazol é triazol de segunda geração, com atividade *in vitro* contra *Fusarium sp*, e vem sendo boa alter-

Recebido em 04.03.2008.

Aprovado pelo Conselho Consultivo e aceito para publicação em 05.05.2008.

* Trabalho realizado na Divisão de Clínica Dermatológica do Hospital das Clínicas da Faculdade de Medicina da Universidade de São Paulo (FMUSP) – São Paulo (SP), Brasil. Conflito de interesse: Nenhum / Conflict of interest: None

Suporte financeiro: Nenhum / Financial funding: None

¹ Médica residente do Departamento de Dermatologia da Faculdade de Medicina da Universidade de São Paulo (FMUSP) – São Paulo (SP), Brasil.

² Médico residente do Departamento de Dermatologia da Faculdade de Medicina da Universidade de São Paulo (FMUSP) – São Paulo (SP), Brasil.

³ Farmacêutica e bioquímica, especialista em Patologia Clínica, do Laboratório Central do Hospital das Clínicas da Faculdade de Medicina da Universidade de São Paulo (FMUSP) – São Paulo (SP), Brasil.

⁴ Médico residente do Departamento de Hematologia da Faculdade de Medicina da Universidade de São Paulo (FMUSP) – São Paulo (SP), Brasil.

⁵ Médico dermatologista, doutor em Ciências, área de concentração Dermatologia pela FMUSP, assistente da Divisão de Clínica Dermatológica e pesquisador do Laboratório de Investigação Médica, LIM 53, do Hospital das Clínicas da Faculdade de Medicina da Universidade de São Paulo – São Paulo (SP), Brasil.

nativa terapêutica nos pacientes neutropênicos com fusariose refratária ou com resposta inadequada à anfotericina B.⁷

O presente trabalho relata caso de fusariose em paciente imunocomprometido, após quimioterapia combatendo leucemia mielóide aguda, tratado com sucesso com voriconazol.

RELATO DO CASO

Mulher de 31 anos, com antecedente pessoal de leucemia mielóide aguda diagnosticada em maio de 2005. Foi submetida à quimioterapia com daunoblastina e citosina-arabinosídeo, no período de maio a novembro de 2005, com boa resposta e apresentando remissão da leucemia entre junho de 2005 e agosto de 2006, quando foi diagnosticada recidiva da doença. Foi tratada com terapia de resgate, com arabinosídeo-C e fludarabina por 30 dias, sendo encaminhada para transplante da medula óssea.

Na avaliação pré-transplante, em outubro de 2006, evoluiu com dor no hipocôndrio direito, sendo submetida à tomografia computadorizada de tórax, que evidenciou múltiplos nódulos hepáticos. O exame histológico de um dos nódulos revelou granuloma epitelióide com necrose central e ovos de esquistossomas, evidenciados também ao exame protoparasitológico de fezes. Foi então iniciado tratamento com oxaminiquine.

Em janeiro de 2007 evoluiu com dor em região

lombar associada à retenção urinária e fecal, com parestesia nos membros inferiores. A ressonância nuclear magnética evidenciou lesão expansiva pré-sacral invadindo e comprimindo o canal vertebral, sugestiva de sarcoma granulocítico. Foram realizadas 10 sessões de radioterapia na lesão paravertebral, com melhora importante da limitação funcional.

Na mesma época, a paciente apresentou quadro de febre, com crescimento do *Actinomyces israelii* nas hemoculturas, sendo iniciada penicilina cristalina e tratamento empírico com anfotericina B de dispersão coloidal (Ambisome®), devido à possibilidade de infecção fúngica associada. O mielograma de controle evidenciou recidiva da doença hematológica, sendo proposto novo ciclo de arabinosídeo-C e fludarabina.

A paciente apresentou, no início de fevereiro de 2007, múltiplas lesões papulonodulares eritemato-violáceas, algumas com aspecto purpúrico, dolorosas, nos membros superiores e inferiores, abdômen e dorso (Figuras 1 e 2). Foi realizada biópsia cutânea de lesão no braço direito, com exame histopatológico compatível com vasculite leucocitoclástica, e cultura do fragmento de pele com crescimento do *Fusarium solani* (Figura 3). Como a doente já estava em uso da anfotericina B de dispersão coloidal há 30 dias, foi associado o voriconazol intravenoso por duas semanas e mantido por via oral, com excelente resposta e melhora do quadro doloroso após dois dias. Em 10 dias houve desaparecimento das lesões cutâneas.

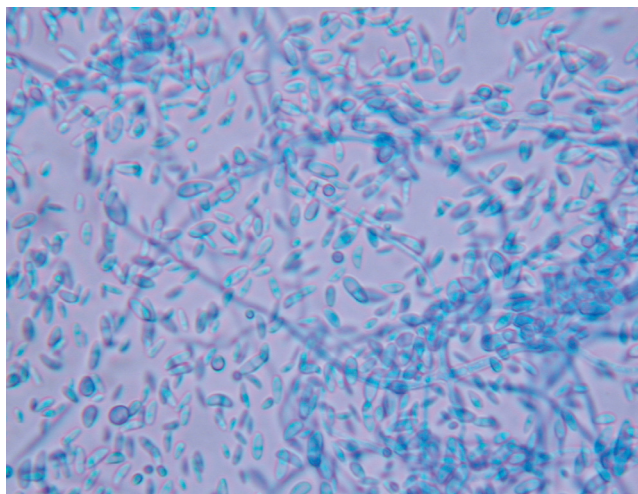
Em novo mielograma de controle da doença hematológica, realizado em fevereiro de 2007, foi

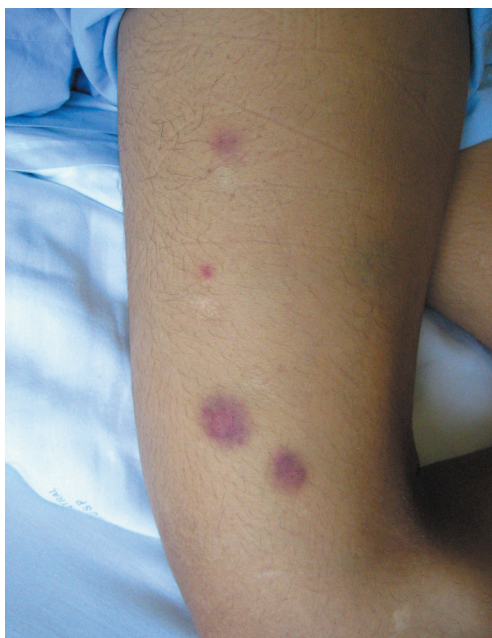

FIGURA 1: Lesões papulonodulares eritemato-violáceas, algumas purpúricas, nos membros inferiores

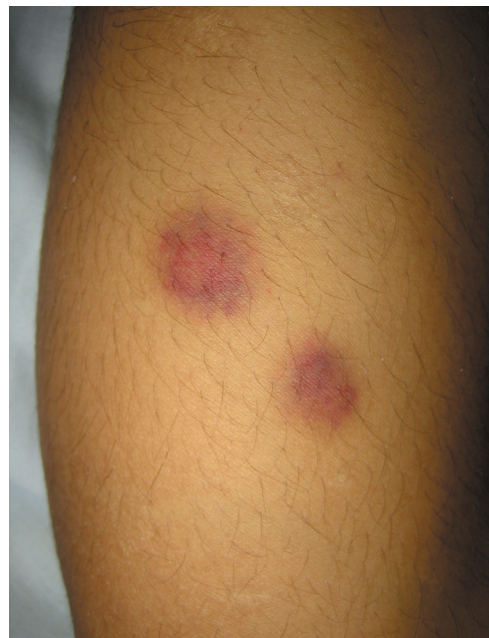

FIGURA 2: Detalhe das lesões eritemato-purpúricas dos membros inferiores

FIGURA 3: Microcultivo do *Fusarium solani*

constatada remissão do quadro de leucemia.

DISCUSSÃO

A incidência da fusariose disseminada vem crescendo nos pacientes submetidos a quimioterapia e transplante alogênico da medula óssea.

O *Fusarium* é o segundo fungo filamentosos mais freqüente após o *Aspergillus* como agente causador de infecção fúngica invasiva nos imunocomprometidos. Os fatores de risco mais importantes são a neutropenia, a leucemia aguda e a terapia citotóxica. As portas de entrada para o fungo são o trato respiratório, o trato gastrointestinal e a pele. As manifestações cutâneas ocorrem em 60-80% dos casos e freqüentemente representam a única fonte de substrato diagnóstico.⁶

O alto índice de mortalidade na fusariose disseminada é devido tanto à gravidade da infecção como à doença debilitante de base dos indivíduos acometidos. Em virtude do prognóstico ruim da doença hematológica e da falta de drogas antimicóticas eficientes, a detecção precoce e a resolução da neutropenia devem ser alcançadas, através da administração de fatores de crescimento e da remoção de qualquer foco primário de infecção, como unhas infectadas e acessos venosos periféricos ou centrais, sempre que possível.^{2,7} Existem evidências de que a resolução da neutropenia seja o principal fator associado à melhora do prognóstico na fusariose disseminada.⁸

As estratégias do tratamento da fusariose em hospedeiro imunocomprometido ainda não estão totalmente estabelecidas. A anfotericina B e sua formulação lipossomal são as drogas sistêmicas mais eficientes e consideradas referência no tratamento da fusariose, apesar de inúmeras falhas terapêuticas. De fato, no hospedeiro neutropênico com fusariose, a resposta a doses convencionais ou superiores de anfotericina B é geralmente pífia, e por isso um aumento no nível dos neutrófilos é considerado essencial para a cura da infecção.⁸ Um dos autores (PRC) testemunhou doente portador de leucemia linfocítica crônica para desfecho fatal durante intercorrência de fusariose, na época em que o voriconazol não estava disponível no Brasil e o tratamento com anfotericina B foi ineficaz.⁹

O voriconazol, novo triazol de segunda geração, demonstrou atividade *in vitro* potente e de largo espectro contra patógenos fúngicos clinicamente importantes, incluindo aqueles resistentes a fluconazol, itraconazol e anfotericina B, como espécies de *Candida*, *Aspergillus* e *Cryptococcus neoformans*.¹⁰ Além disso, ele também é ativo contra patógenos fúngicos menos comuns, incluindo diversas espécies de *Fusarium*, *Penicillium* e *Scedosporium*. Três grandes estudos apontaram o voriconazol como droga antifúngica eficiente, demonstrando que o medicamento é tão efetivo quanto as terapias convencionais no tratamento de infecções graves por espécies de *Candida*, *Aspergillus* ou *Scedosporium*, sendo às vezes até superior.^{8,11-13}

Espécimes de *Fusarium* podem ser resistentes à maioria, algumas vezes a todas as drogas antimicóticas disponíveis atualmente. Em doente com febre persistente apesar de antibioticoterapia adequada, doente gravemente imunocomprometido ou em crescimento de fungo em hemoculturas, deve ser aventada a possibilidade de infecção por *Fusarium*.⁹

O voriconazol tem-se mostrado seguro e efetivo como terapia antifúngica empírica para pacientes com neutropenia e febre persistente, podendo ser utilizado em combinação com a anfotericina B ou sua formulação lipossomal no tratamento da fusariose disseminada.^{6,7}

Este caso ilustra infecção oportunista por *Fusarium solani* em doente imunocomprometido devido à leucemia mielóide aguda em quimioterapia sistêmica, tratada com sucesso com voriconazol, que não respondeu ao uso prévio de anfotericina B. □

REFERÊNCIAS

- Jensen TG, Gahrn-Hansen B, Arendrup M, Bruun B. *Fusarium* fungaemia in immunocompromised patients. *Clin Microbiol Infect.* 2004;10:499-501.
- Durand-Joly I, Alfandari S, Benchikh Z, Rodrigue M, Espinel-Ingroff A, Cateau B, et al. Successful outcome of disseminated *Fusarium* infection with skin localization treated with voriconazole and amphotericin B-lipid complex in a patient with acute leukemia. *J Clin Microbiol.* 2003;41:4898-900.
- Stanzani M, Vianelli N, Bandini G, Paolini S, Arpinati M, Bonifazi F, et al. Successful treatment of disseminated Fusariosis after allogeneic hematopoietic stem cell transplantation with the combination of voriconazole and liposomal amphotericin B. *J Infect.* 2006;53:243-6.
- Karam A, Eveillard JR, Ianoto JC, Quinio D, Le Flohic AM, Le Roy JP, et al. Disseminated cutaneous and visceral fusariosis in an aplastic patient: an unusual digestive entry. *Ann Dermatol Venerol.* 2005;132:255-8.
- Selleslag D. A case of fusariosis in an immunocompromised patient successfully treated with liposomal amphotericin B. *Acta Biomed.* 2006;77:32-5.
- Helm TN, Longworth DL, Hall GS, Bolwell BJ, Fernandez B, Tomecki KJ. Case report and review of resolved fusariosis. *J Am Acad Dermatol.* 1990;23:393-8.
- Austen B, McCarthy H, Wilkins B, Smith A, Duncombe A. Fatal disseminated *fusarium* infection in acute lymphoblastic leukaemia in complete remission. *J Clin Pathol.* 2001;54:488-90.
- Consigny S, Dhedin N, Detry A, Choquet S, Leblond V, Chosidow O. Successful voriconazole treatment of disseminated *fusarium* infection in an immunocompromised patient. *Clin Infect Dis.* 2003;37:311-3.
- Costa AR, Valente NY, Criado PR, Pires MC, Vasconcellos C. Invasive hyalohyphomycosis due to *Fusarium solani* in a patient with acute lymphocytic leukemia. *Int J Dermatol.* 2000;39:717-8.
- Rodriguez CA, Luján-Zilbermann J, Woodard P, Andreansky M, Adderson EE. Successful treatment of disseminated fusariosis. *Bone Marrow Transplant.* 2003;31:411-2.
- Herbrecht R, Denning DW, Patterson TF, Bennett JE, Greene RE, Oestmann JW, et al. Voriconazole versus amphotericin B for primary therapy of invasive aspergillosis. *N Engl J Med.* 2002;347:408-15.
- Walsh TJ, Pappas P, Winston DJ, Lazarus HM, Petersen F, Raffalli J, et al. Voriconazole compared with liposomal amphotericin B for empirical antifungal therapy in patients with neutropenia and persistent fever. *N Engl J Med.* 2002;346:225-34.
- Ally R, Schurmann D, Kreisel W, Carosi G, Aguirrebengoa K, Dupont B, et al. A randomized double-blind, double-dummy, multicenter trial of voriconazole in the treatment of esophageal candidiasis in immunocompromised patients. *Clin Infect Dis.* 2001;33:1447-54.

ENDEREÇO PARA CORRESPONDÊNCIA / MAILING ADDRESS:

ANA PAULA BACHTOLD MACHADO

Avenida Doutor Enéas Carvalho de Aguiar,
255 – 3º Andar

Divisão de Clínica Dermatológica - ICHC

05403 000 - São Paulo - SP

Tel./Fax: 11 - 3069-8001 / 11 - 3088-9145

E-mail: hebertbrandt@yahoo.com.br

Como citar este artigo / How to cite this article: Pincelli TPH, Brandt HRC, Motta AL, Maciel FVR, Criado PR. Fusariose em paciente imunocomprometido: sucesso terapêutico com voriconazol. *An Bras Dermatol.* 2008;83(4):331-4.