

Hiperkeratose focal acral associada à hipocromia de dermatóglifos*

*Focal acral hyperkeratosis with hypochromic dermatoglyphics**

Roberto Rheingantz da Cunha Filho¹

Hiram Larangeira de Almeida Jr²

Resumo: Hiperkeratose focal acral é dermatose rara caracterizada por pápulas ceratóticas acrais que afetam preferencialmente as superfícies marginais das mãos e dos pés, pertencendo ao grupo das hiperkeratoses marginais. Apresentamos variante inédita de mulher de 45 anos de idade, branca, dona-de-casa, sem história familiar, com lesões ceratóticas papulosas localizadas nos pés e hipocromia de dermatóglifos na região afetada. Histologicamente apresentou hiperortoceratose, desnível da epiderme (degrau), acantose e hipergranulose. Os tratamentos com ceratolíticos tópicos foram ineficientes, de forma semelhante aos casos descritos na literatura atual.

Palavras-chave: Ceratodermia palmar e plantar; Ceratose; Dermatoses do pé; Hipopigmentação; Tecido elástico

Abstract: *Focal acral hyperkeratosis is a rare condition, characterized by acral keratotic papules that preferably affect hand and foot surfaces, and are included in the spectrum of marginal papular keratodermas. We report an unpublished variant of this condition, the case of a 45-year-old Caucasian woman with acral keratotic papular lesions and hypochromic dermatoglyphics in the feet. Histological examination revealed orthohyperkeratosis, depression of the epidermis, acanthosis and hypergranulosis. Topical treatments with keratolytics were ineffective, similarly to previously described cases.*

Keywords: *Elastic tissue; Foot dermatoses; Hypopigmentation; Keratoderma palmoplantar; Keratosis*

INTRODUÇÃO

Hiperkeratose acral focal foi relatada por Dowd *et al.*¹ em 1983, quando descreveram 15 pacientes com pápulas ceratóticas ao longo das bordas das mãos e pés, sem alteração das fibras elásticas. Clinicamente as lesões lembram acroceratoelastoidose, alteração relatada em 1953 pelo brasileiro Osvaldo Costa, caracterizada histologicamente por rompimento e/ou afinamento de fibras elásticas.²

Variantes têm sido descritas, não havendo consenso na classificação. Podem ser herdadas geneticamente, iniciando em geral após os 20 anos de idade, de modo preferencial em negros e mulheres. A literatura é escassa, e não há descrições de hipocromia de dermatóglifos. No Brasil há apenas um relato de hiperkeratose focal acral.³ Diante da raridade e do aspecto clínico inédito, justifica-se o presente relato.

Recebido em 18.06.2007.

Aprovado pelo Conselho Consultivo e aceito para publicação em 07.12.2007.

* Trabalho realizado no Centro de Especialidades Médicas de Joaçaba (CEM) – Joaçaba (SC) e Universidade Católica de Pelotas – Pelotas (RS), Brasil.

Conflito de interesse: Nenhum / Conflict of interest: None

Suporte financeiro: Nenhum / Financial funding: None

¹ Mestre em Saúde e Comportamento pela Universidade Católica de Pelotas (UCPel), médico dermatologista no Centro de Especialidades Médicas de Joaçaba (CEM) – Joaçaba (SC), Brasil.

² Doutor em dermatologia, professor e coordenador do programa de Mestrado em Saúde e Comportamento da Universidade Católica de Pelotas (UCPel) – Pelotas (RS), Brasil.

RELATO DE CASO

Paciente do sexo feminino, 45 anos, branca, dona-de-casa com pápulas lenticulares, arredondadas, firmes, centro deprimido, assintomáticas e simetricamente localizadas na região medial dos pés, próximo aos calcanhares (Figura 1A). As lesões desenvolveram-se sobre máculas hipocrômicas nos dermatóglifos. As manchas têm centro uniforme e bordos bizarros, pois nestes apenas as eminências dos dermatóglifos são atingidas. (Figuras 1B e 1C). A evolução tem no mínimo 15 anos, com progressão mais evidente nos últimos meses. Não havia hiperidrose, histórico familiar, consangüinidade, trauma repetido ou exposição a arsênico. Realizadas biópsias das lesões lenticulares e das máculas. O exame anatomo-patológico demonstrou dois padrões de lesões:

-pápulas: hiperortoceratose intensa e depressão ou desnível da epiderme (degrau), leve acantose e hipergranulose (Figura 2A).

-máculas hipocrômicas nos dermatóglifos: hiperortoceratose, hipergranulose e acantose discreta. Desnível ou depressão da epiderme ausente nessa região (Figura 2B).

As fibras elásticas estavam preservadas nos dois tipos de lesões (Figura 2C). Os tratamentos empregados, como ácido retinóico e ácido salicílico, tiveram resultados frustrantes. A paciente foi orientada sobre a benignidade, provável persistência das

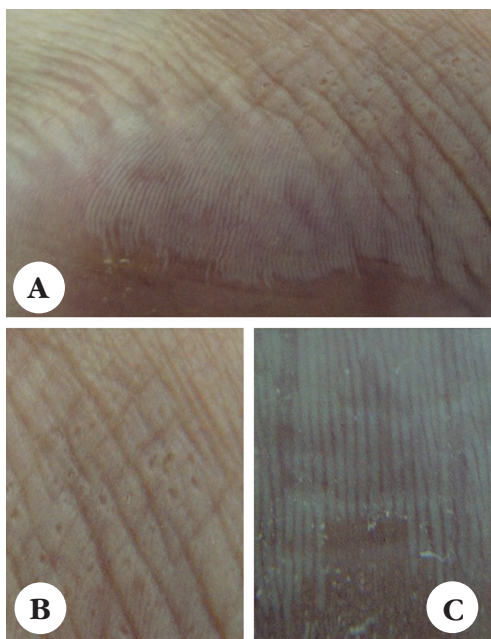


FIGURA 1A: Pápulas lenticulares ceratóticas cor da pele sobre mácula hipocrômica na zona de transição da superfície medial e plantar; 1B: Detalhe de pápulas com centro deprimido; 1C: Detalhe da hipocromia na eminência dos dermatóglifos com bordos irregulares, sugerindo crescimento centrífugo da lesão

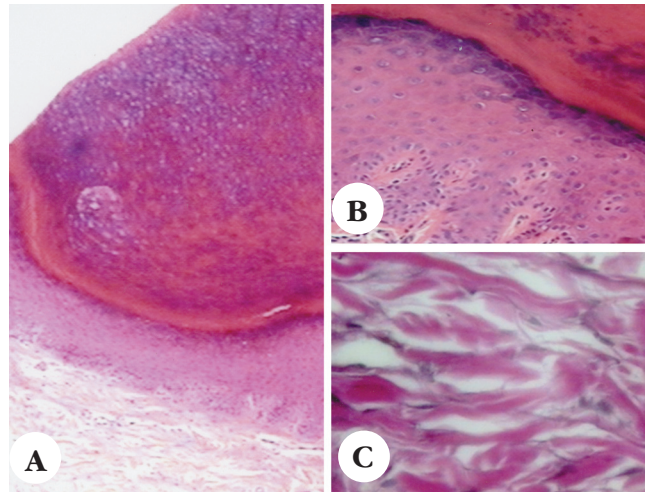


FIGURA 2A: Histologia da pápula: hiperortoceratose intensa, com depressão (degrau) das demais camadas da epiderme, hipergranulose e acantose discreta; 2B: Histologia da mácula: hiperortoceratose, hipergranulose, acantose discretas; 2C: Fibras elásticas preservadas

lesões e dificuldade terapêutica segundo as evidências atuais, preferindo não fazer outros tratamentos.

DISCUSSÃO

Até o momento não há uniformidade nos termos empregados para descrever as dermatoses caracterizadas por pápulas ceratóticas crateriformes localizadas nas margens palmares e plantares. A raridade, a descrição por diferentes autores e a variabilidade clínica provavelmente colaboram para isso. Acroceratoderma papular marginal é a expressão proposta por Rongioletti⁴ para designar de forma unificada a acroceratoelastoidose de Costa e a hiperkeratose focal acral. Aos autores, entretanto, ela parece inadequada porque o termo ceratoderma geralmente é empregado para alterações com espessamento difuso, além de ocultar a palavra focal.

Ceratose é o termo utilizado para lesões circunscritas, que são características dessas manifestações. Hiperkeratose descreve o aspecto histológico da lesão e tem fácil tradução clínica. Focal e acral complementam as características da doença. Por isso, os autores concordam com a nomenclatura hiperkeratose focal acral.

O caso apresentado é variante nova, porque não há descrições de hipocromia de dermatóglifos. O detalhe da lesão mostra que a hipocromia afeta de maneira diferente os dermatóglifos, sendo difusa no centro e, nas bordas, só afetando suas eminências ou porções elevadas, dando a impressão de evolução centrífuga. Acredita-se que a hipocromia ocorra pelo aumento da opacidade causada por maiores ceratinização, hipergranulose e acantose, e não pela redução da melanina. Não ocorreu degrau ou desnível

vel em cortes histológicos dessa região.

Nas pápulas, a hiperkeratose é mais intensa, com achatamento ou depressão de parte da epiderme, o que alguns autores denominam depressão crateriforme da epiderme.⁵ Não é patognomônica, podendo ser encontrada em outras dermatoses, como lesões antigas da doença de Flegel.⁶ Acantose e hipergranulose variaram de discretas a moderadas, e a derme não apresentou alterações, o que é compatível com a literatura.⁷

A etiologia é desconhecida, apesar de suspeita de associação com fotodano e trauma em alguns casos. Há grande dificuldade de provar essa situação, porque são variáveis de alta prevalência diante da doença rara.

Os principais diagnósticos diferenciais de hiperkeratose focal acral seriam: acrokeratoelastoidose de Costa, placas colágenas degenerativas das mãos e ceratoelastoidose marginal das mãos.^{8,9} A acroceratoelastoidose de Costa pode ser diferenciada pela fragmentação e rarefação de fibras elásticas, o que não ocorreu no caso. Placas colágenas degenerativas das mãos afetam apenas as mãos, ocorrem em idade mais avançada e estariam associadas com dano actínico. Ceratoelastoidose marginal das mãos ocorre também em idade mais avançada, atinge margem radial do dedo indicador e ulnar do polegar e associa-se com dano solar, trauma e elastose. Doença de Flegel é facilmente diferenciada porque afeta de modo preferencial dorso dos pés, tornozelos e mãos, e a escama pode ser destacada, deixando leve sangramento.

As tentativas de tratamento mostraram-se ineficazes até o momento (crioterapia, ácido salicílico e retinóico). Há relatos de melhora temporária com uso de acitretina.¹⁰ Estudos clínicos, histopatológicos, ultra-estruturais e fisiopatológicos devem ser encorajados com o objetivo de avançar o conhecimento, esclarecer etiopatogenia e melhorar a classificação. □

As tentativas de tratamento mostraram-se ineficazes até o momento (crioterapia, ácido salicílico e retinóico). Há relatos de melhora temporária com uso de acitretina.¹⁰ Estudos clínicos, histopatológicos, ultra-estruturais e fisiopatológicos devem ser encorajados com o objetivo de avançar o conhecimento, esclarecer etiopatogenia e melhorar a classificação. □

REFERÊNCIAS

1. Dowd PM, Harman RPM, Black MM. Focal acral hyperkeratosis. *Br J Dermatol.* 1983; 109:97-103.
2. Costa OG. Acrokeratoelastoidosis. *Dermatologica.* 1953; 107:164-68.
3. Zanini M. Hiperkeratose focal acral: relato de caso e discussão sobre as ceratodermias marginais. *An Bras Dermatol.* 2006;81(Suppl3):S293-6.
4. Rongioletti F, Betti R, Crosti C, Rebora A. Marginal papular acrokeratodermas: a unified nosography for focal acral hyperkeratosis, acrokeratoelastoidosis and related disorders. *Dermatology.* 1994;188:28-31.
5. Helbling I, Tucker SC, Chalmers RJG. Acquired crateriform hyperkeratotic papules of the lower limbs: an unusual variant of acrokeratoelastoidosis of Costa. *Clin Dermatol.* 2001;26:263-65.
6. Ando K, Hattori H, Yamauchi Y. Histopathological differences between early and old lesions of Hyperkeratosis lenticularis perstans. *Am J Dermatopathol.* 2006;28:122-6.
7. Erkek E, Kocak M, Bozdogan O, Atasoy P, Birol A. Focal acral hyperkeratosis: a rare cutaneous disorder within the spectrum of Costa acrokeratoelastoidosis. *Pediatric Dermatol.* 2004;21:128-30.
8. Abulafia J, Vignale RA. Degenerative collagenous plaques of hands and acrokeratoelastoidosis: pathogenesis and relationship with knuckle pads. *Int J Dermatol.* 2000;39:424-32.
9. Shbaklo Z, Jamaledine NF, Kibbi AG, Salman SM, Zaynoun ST. Acrokeratoelastoidosis. *Int J Dermatol.* 1990;29:333-36.
10. Mengesha YM, Kayal JD, Swerlick RA. Keratoelastoidosis marginalis. *J Cutan Med Surg.* 2002;6:23-5.

ENDEREÇO PARA CORRESPONDÊNCIA / MAILING ADDRESS:

Roberto Rbeingantz da Cunha Filho
Rua Roberto Trompowsky 194 – Centro
89600 000 - Joaçaba -SC
Tel./Fax: (49) 3522-1269
E-mail: robertodermatologista@yahoo.com.br

Como citar este artigo / How to cite this article: Cunha Filho RR, Almeida Jr HL. Hiperkeratose focal acral associada à hipocromia de dermatóglifos. *An Bras Dermatol.* 2008;83(5):441-3.