

## Redução dos linfócitos T-CD8<sup>+</sup> citotóxicos observada com a terapia Puva em paciente com vitiligo \*

### *Reduction of cytotoxic T-CD8<sup>+</sup> lymphocytes observed during PUVA therapy in a patient with vitiligo \**

Daniela Pereira Antelo <sup>1</sup> Absalom Lima Filgueira <sup>2</sup> José Marcos Telles da Cunha <sup>3</sup>

**Resumo:** Na patogênese do vitiligo tem-se enfatizado o papel das células T citotóxicas. Identificadas pelo antígeno linfocitário cutâneo (CLA), essas células já foram descritas no sangue de pacientes com outras dermatoses e podem ser depletadas pela fototerapia concomitantemente à melhora clínica. Descreve-se caso de vitiligo generalizado com melhora clínica expressiva após Puva, no qual houve redução de 25% dos linfócitos T CD8<sup>+</sup>-CLA<sup>+</sup> circulantes.

Palavras-chave: Imunofenotipagem; Terapia Puva; Vitiligo

**Abstract:** *The role of cytotoxic T cells (CD8<sup>+</sup>) has been emphasized in the pathogenesis of vitiligo. This cell population, identified by a skin homing molecule (cutaneous lymphocyte associated antigen – CLA), has been described in patients with other dermatoses and can be reduced with phototherapy. The authors present the case of a patient with generalized vitiligo and clinical recovery after PUVA parallel to a 25% reduction in CD8<sup>+</sup>-CLA<sup>+</sup> T cells in the peripheral blood.*

Keywords: Immunophenotyping; PUVA therapy; Vitiligo

Hipomelanose adquirida que acomete 1% da população, o vitiligo é consequente à destruição dos melanócitos. Evidências recentes têm enfatizado o papel da célula T citotóxica CD8<sup>+</sup>-CLA<sup>+</sup> na eliminação dos melanócitos.<sup>1,2</sup>

Puva é terapêutica estabelecida no tratamento do vitiligo, mas não são conhecidas todas as etapas da imunomodulação que ela promove. A fototerapia é capaz de reduzir os linfócitos T do sangue periférico que expressam o marcador de migração para a pele (CLA).<sup>3</sup>

Os autores descrevem um caso que apresentou resposta clínica expressiva com terapia Puva concomitante à redução das células CD8<sup>+</sup>-CLA<sup>+</sup>.

Paciente do sexo feminino, de 45 anos, fototipo IV, apresentando vitiligo vulgar há oito anos com piora há

seis meses. Paciente com máculas acrómicas nas laterais do tronco, membros superiores, axilas e genitália (Figura 1). Exames laboratoriais e avaliação oftalmológica foram normais. A imunofenotipagem de linfócitos T, através de citometria de fluxo no aparelho BD Biosciences FACScan™, usando programa CELL-QUEST™, revelou relação CD4/CD8 pré-tratamento de 3,0 (valor de referência > 1,0). O percentual de linfócitos T (CD3<sup>+</sup>)-CLA<sup>+</sup> foi de 3,8% sendo 1% de células T CD8<sup>+</sup>-CLA<sup>+</sup>. A paciente iniciou terapia Puva (duas sessões semanais) utilizando 50mg de 8-metoxipsoraleno (Osoralen®) por via oral e radiação UVA na dose inicial de 0,5J/cm<sup>2</sup>, duas horas após a medicação. Após 30 sessões de Puva (dose cumulativa de 67,7J/cm<sup>2</sup>), apresentou relevante regressão das lesões, permanecendo máculas

Recebido em 18.06.2007

Aprovado pelo Conselho Consultivo e aceito para publicação em 12.10.2008.

\* Trabalho realizado no Setor de Fotodermatologia do Serviço de Dermatologia do Hospital Universitário Clementino Fraga Filho da Universidade Federal do Rio de Janeiro (UFRJ) – Rio de Janeiro (RJ), Brasil.

Conflito de interesse: Nenhum / Conflict of interest: None

Suporte financeiro / Financial funding: Capes e Faperj.

<sup>1</sup> Mestre em dermatologia pela Universidade Federal do Rio de Janeiro (UFRJ), especialista pela Sociedade Brasileira de Dermatologia e doutoranda do Setor de Fotodermatologia do Serviço de Dermatologia do Hospital Universitário Clementino Fraga Filho da Universidade Federal do Rio de Janeiro (UFRJ) – Rio de Janeiro (RJ), Brasil.

<sup>2</sup> Professor titular de dermatologia e coordenador do Curso de Pós-Graduação em Dermatologia do Hospital Universitário Clementino Fraga Filho da Universidade Federal do Rio de Janeiro (UFRJ) – Rio de Janeiro (RJ), Brasil.

<sup>3</sup> Professor adjunto do Departamento de Pediatria da Faculdade de Medicina da Universidade Federal do Rio de Janeiro (UFRJ); médico do Serviço de Alergia e Imunologia do Instituto de Puericultura e Pediatria Martagão Gesteira (IPPMG) da Universidade Federal do Rio de Janeiro (UFRJ); doutor em ciências pela Universidade Federal do Rio de Janeiro (UFRJ) – Rio de Janeiro (RJ), Brasil.

residuais na genitália (Figura 2). Observou-se queda de 25% dos linfócitos T CD8<sup>+</sup>-CLA<sup>+</sup> circulantes após a terapia. A subpopulação de linfócitos T CD8<sup>+</sup>-CLA<sup>+</sup> foi reduzida, de 1% dos linfócitos T totais para 0,76%.

Além das hipóteses tradicionais para explicar o vitiligo – neural, autodestruição/estresse oxidativo dos melanócitos, e imunológica –, outras possibilidades, como deficiência de fatores de crescimento, defeitos dos melanócitos, fatores genéticos e eliminação transepidérmica, também foram propostas.<sup>4</sup>

A pele apresenta grande capacidade de gerar resposta imune. Dentre os componentes celulares destacam-se as células T efetoras, particularmente as células T CD8<sup>+</sup> citotóxicas, capazes de lesar células que expressam um antígeno específico reconhecido por seus receptores. Diversas moléculas de adesão estão envolvidas na migração de células T do sangue para os tecidos, mas os linfócitos T de memória que infiltram a pele expressam o antígeno linfocitário cutâneo (CLA), uma glicoproteína de superfície, que permite a chegada do linfócito à pele.<sup>5</sup>

A população de linfócitos T circulantes CLA<sup>+</sup> que migrará para a pele constituirá 90% do infiltrado linfocitário em algumas doenças inflamatórias cutâneas, como a psoríase e a dermatite atópica.<sup>5</sup> Estudos demonstraram linfócitos T-CLA<sup>+</sup> citotóxicos auto-reativos melanócito-específicos justapostos aos melanócitos em destruição na área perilesional.<sup>6</sup>

Na psoríase, o tratamento com radiação ultravioleta B por duas semanas levou à redução na expressão do CLA, que coincidiu com a melhora clínica dos pacientes, tendo os níveis de CLA se correlacionado com a ati-

vidade da doença.<sup>7</sup> Esse conjunto de evidências sugere que a redução da expressão CLA por linfócitos ativados (ou o bloqueio de sua função) pode constituir alvo terapêutico para as dermatoses mediadas por células T.

Ogg *et al.*<sup>7</sup> demonstraram a presença de linfócitos T CD8<sup>+</sup> específicos para Melan-A no sangue de pacientes com vitiligo. Melan-A é antígeno de diferenciação melanocítica.<sup>7</sup> Dessa forma, definiu-se papel consistente das células T melanócito-específicas no vitiligo, sendo a imunidade celular dependente de linfócitos T CD8<sup>+</sup> preponderante.

A relação CD4/CD8 foi descrita aumentada em pacientes com vitiligo estável e normal ou reduzida em alguns dos pacientes com vitiligo ativo.<sup>8-10</sup> No caso aqui relatado de forma original, avaliou-se o efeito de intervenção (terapia Puva) sobre esses linfócitos. A relação CD4/CD8 encontrada foi elevada antes (3,02) e após o tratamento (3,68). Esse parâmetro sanguíneo talvez não seja o melhor, porque todos os linfócitos são estudados e não apenas o subgrupo específico de linfócitos circulantes (CLA<sup>+</sup>) que tem a capacidade de penetrar a pele. Assim, após marcação das células T CD8<sup>+</sup> com o anticorpo monoclonal HECA452 (antiCLA), observou-se que eles apresentaram queda de 25% após a intervenção, paralela à melhora clínica da paciente.

Esses achados estão de acordo com os dados recentes da literatura, que fazem referência ao papel da célula T CD8<sup>+</sup> na gênese do vitiligo não segmentar. Faz-se necessário estudo mais abrangente da patogênese do vitiligo, assim como é importante determinar um fator, de fácil obtenção na prática clínica (como, por exemplo,

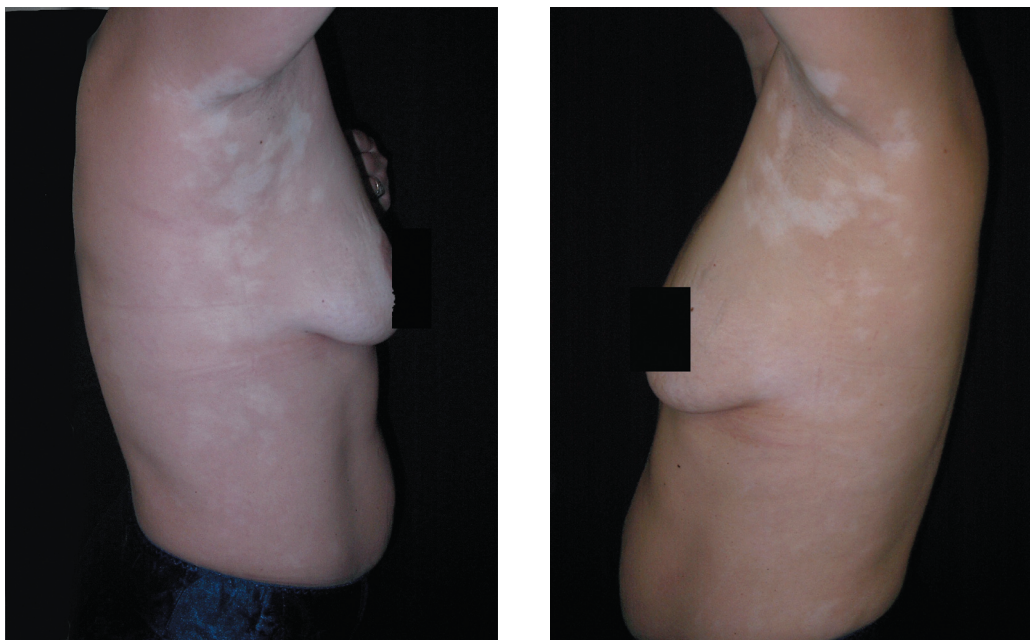


FIGURA 1: Máculas acrómicas pré-tratamento

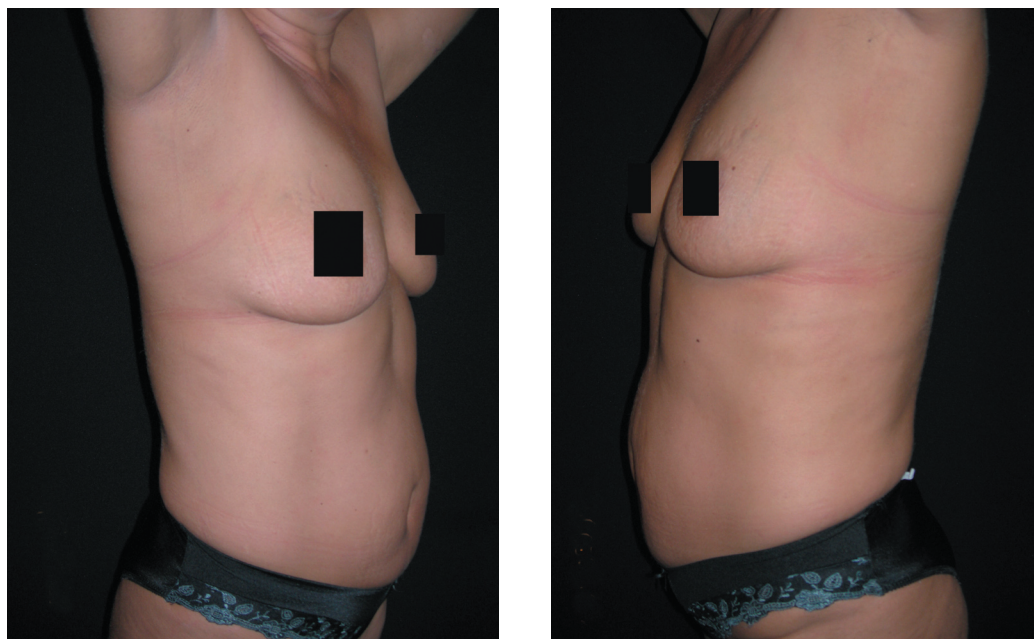


FIGURA 2: Visão lateral após 30 sessões de terapia Puva

a quantificação de linfócitos T CLA+ no sangue periférico), que auxilie o dermatologista na manutenção da terapia Puva. Esse parâmetro, potencialmente, guardaria relação com o prognóstico dos pacientes com vitiligo não segmentar. □

#### AGRADECIMENTO

Agradecemos o apoio oferecido pela Capes e Faperj.

#### REFERÊNCIAS

1. Le Poole IC, Wankowicz-Kalinska A, van den Wijngaard RM, Nickoloff BJ, Das PK. Autoimmune aspects of depigmentation in vitiligo. *J Investig Dermatol Symp Proc.* 2004;9:68-72.
2. Gunduz K, Ozturk G, Terzioglu F, Sebik F. T cell subpopulations and IL-2R in vitiligo. *J Dermatol.* 2004;31:94-7.
3. Sigmundsdottir H, Gudjonsson JE, Valdimarsson H. The effects of ultraviolet B treatment on the expression of adhesion molecules by circulating T lymphocytes in psoriasis. *Br J Dermatol.* 2003;148:996-1000.
4. Gauthier Y, Cario Andre M, Täieb A. A critical appraisal of vitiligo etiologic theories. Is melanocyte loss a melanocytorrhagy? *Pigment Cell Res.* 2003;16:322-32.
5. Santamaria-Babí LF. CLA+ T cells in cutaneous diseases. *Eur J Dermatol.* 2004;14:13-8.
6. van den Wijngaard R, Wankowicz-Kalinska A, Le Poole C, Tigges B, Westerhof W, Das P. Local immune response in skin of generalized vitiligo patients. Destruction of melanocytes is associated with the prominent presence of CLA+ T cells at the perilesional site. *Lab Invest.* 2000;80:1299-309.
7. Ogg GS, Rod Dunbar P, Romero P, Chen JL, Cerundolo V. High frequency of skin-homing melanocyte-specific cytotoxic T lymphocytes in autoimmune vitiligo. *J Exp Med.* 1998;188:1203-8.
8. Soubiran P, Benzaken S, Bellet C, Lacour JP, Ortonne JP. Vitiligo: peripheral T-cell subset imbalance as defined by monoclonal antibodies. *Br J Dermatol.* 1985;113:124-7.
9. Grimes PE, Ghoneum M, Stockton T, Payne C, Kelly AP, Alfred L. T-cell profiles in vitiligo. *J Am Acad Dermatol.* 1986;14:196-201.
10. Hann SK, Park YK, Chung KY, Kim HI, Im S, Won JH. Peripheral blood lymphocyte imbalance in Koreans with active vitiligo. *Int J Dermatol.* 1993;32:286-9.

ENDEREÇO PARA CORRESPONDÊNCIA / MAILING ADDRESS:

Daniela Pereira Antelo

Rua Visconde de Pirajá 547, sala 901.

Bairro Ipanema.

22410 000 - Rio de Janeiro - RJ

Tel. (21) 3268-4541 fax (21) 3268-4542

E-mail: [danielaantelo@dermatologista.net](mailto:danielaantelo@dermatologista.net)

Como citar este artigo / How to cite this article: Antelo DP, Filgueira AL, Cunha JMT. Redução dos linfócitos T-CD8+ citotóxicos observada com a terapia Puva em paciente com vitiligo. *An Bras Dermatol.* 2008;83(6):572-4.