

Dermatite factícia desencadeada pela síndrome de Münchhausen

Factitial dermatitis as a consequence of Munchausen syndrome

Náíade Maria Rêgo e Silva ¹

Esther Bastos Palitot ³

Samir de Figueiredo Azzouz ⁵

Giannina Wanderley Petrucci ²

Mohamed Arbaqui Azzouz ⁴

Resumo: Dermatite factícia refere-se à condição em que as lesões cutâneas são autoinduzidas e resultam de algum distúrbio psiquiátrico. As lesões podem se apresentar de diversas formas e ser produzidas por grande variedade de meios. Apresenta-se um caso raro de paciente com dermatite factícia desencadeada pela síndrome de Münchhausen, que se refere a indivíduos que intencionalmente produzem sintomas físicos com o intuito de atender a uma necessidade de receber atendimento médico frequente.

Palavras-chave: Dermatite; Psicopatologia; Síndrome de Münchhausen

Abstract: Factitial dermatitis is a condition in which skin lesions are self-inflicted as the result of a psychiatric disorder. The lesions may be presented in various forms and produced by a wide variety of means. This report refers to the case of a patient with factitial dermatitis triggered by Munchausen syndrome, which refers to individuals who intentionally provoke physical symptoms in themselves in order to satisfy a need to receive frequent medical attention.

Keywords: Dermatitis; Psychopathology; Munchausen syndrome

INTRODUÇÃO

A dermatite factícia refere-se à condição em que lesões cutâneas são autoinduzidas, sendo resultado ou manifestação de algum distúrbio psiquiátrico. As lesões podem se apresentar de diversas formas ou padrões e, geralmente, situam-se em locais de fácil alcance às mãos do paciente. São produzidas por uma grande variedade de meios, como unhas, objetos pontiagudos, substâncias químicas, entre outros.¹ Considera-se o diagnóstico de dermatite factícia quando as hipóteses de doenças orgânicas são excluídas. Em raros casos, essa dermatite pode estar associada à síndrome de Münchhausen, que se refere a indivíduos que intencionalmente produzem ou apresentam sin-

tomas físicos com o intuito de receber atendimento hospitalar frequente.² Descrita pela primeira vez em 1951, a síndrome de Münchhausen tem como critérios diagnósticos definidores a produção ou simulação intencional de sinais e sintomas predominantemente físicos, a necessidade do paciente de sentir-se doente e a ausência de incentivos externos para seu comportamento (ganho econômico, fuga de responsabilidade legal ou melhora de bem-estar físico). Pelas próprias características do quadro, poucos pacientes são atendidos por um psiquiatra. A maioria deles perambula por inúmeros hospitais e é atendida nos diferentes serviços de clínica e de cirurgia de emergência, sendo

Recebido em 14.08.2008.

Aprovado pelo Conselho Editorial e aceito para publicação em 30.10.2008.

¹ Trabalho realizado na Universidade Federal da Paraíba (UFPB) – João Pessoa (PB), Brasil.

Conflito de interesse: Nenhum / *Conflict of interest:* None

Suporte financeiro: Nenhum / *Financial funding:* None

¹ Acadêmica de Medicina – Universidade Federal da Paraíba (UFPB) – João Pessoa (PB), Brasil.

² Acadêmica de Medicina – Universidade Federal da Paraíba (UFPB) – João Pessoa (PB), Brasil.

³ Mestre com área de concentração em Dermatologia; professora de Dermatologia da Universidade Federal da Paraíba (UFPB) – João Pessoa (PB), Brasil.

⁴ Mestre com área de concentração em Dermatologia; professor de Dermatologia da Universidade Federal da Paraíba (UFPB) – João Pessoa (PB), Brasil.

⁵ Acadêmico de Medicina – Faculdade de Medicina Souza Marques (FMSM) – Rio de Janeiro (RJ), Brasil.

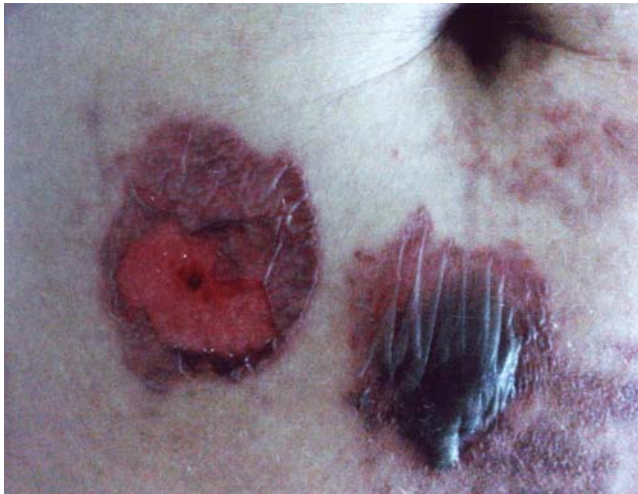

FIGURA 1: Lesões bolhosas e exulceradas em região periumbilical

o diagnóstico dificultado pelo desconhecimento dos profissionais de saúde a respeito da síndrome.^{3,4} Neste relato, descreve-se e discute-se um caso raro de uma paciente com dermatite factícia desencadeada pela síndrome de Münchhausen.

RELATO DO CASO

Paciente do sexo feminino, 36 anos, solteira, doméstica, procurou serviço médico em um hospital de emergência, referindo lesões dermatológicas há cerca de seis meses e atribuindo a seu patrão a autoria das mesmas. Ao exame, apresentava lesões bolhosas exulceradas, bem regulares, distribuídas pelos braços, coxas e tronco (Figura 1). Afirmou já ter sido atendida em outros hospitais, um dos quais deu o diagnóstico clínico de pêfigo vulgar. Posteriormente, a paciente foi submetida à biópsia da lesão, cujo laudo do histopatológico foi compatível com uma dermatite de contato irritativa por um agente causal inespecífico (Figura 2). Como a paciente se apresentava muito inquieta e confusa, foi submetida a uma avaliação psiquiátrica, em que se constatou que as lesões eram decorrentes da aplicação de uma substância cáustica à pele e eram provocadas pela própria paciente. Concluiu-se que se tratava de uma dermatite factícia desencadeada pela síndrome de Münchhausen. A paciente recebeu tratamento tópico sintomático das lesões e foi encaminhada para acompanhamento psiquiátrico.

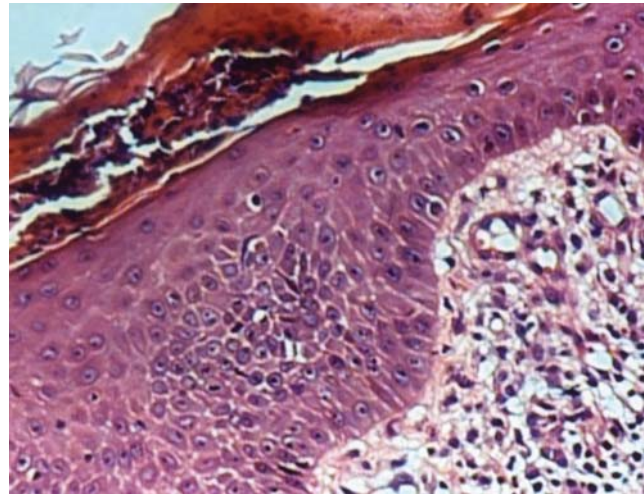


FIGURA 2: Epiderme paraceratótica com exsudação neutrofílica intracórnea. Na derme, infiltrado inflamatório misto, monomorfonuclear e polimorfonuclear, principalmente perivascular (HE 100x)

DISCUSSÃO

A paciente descrita no caso mimetizava uma enfermidade dermatológica por meio da aplicação de hidróxido de sódio (soda cáustica) sobre a pele. Negava peremptoriamente a sua participação nas lesões, chegando a acusar o seu patrão de agressão física e responsabilizando-o, dessa forma, pela autoria das lesões. A paciente teve passagens por vários hospitais, com o mesmo quadro clínico, tendo sido aventadas outras hipóteses diagnósticas. Diante da recorrência do quadro e do estado de inquietação em que a paciente se encontrava, no último atendimento, solicitou-se avaliação psiquiátrica; após várias consultas, foi dado o diagnóstico de dermatite factícia desencadeada pela síndrome de Münchhausen. O comportamento da paciente é bem característico, sendo motivado por uma necessidade intrínseca de receber atenção, principalmente, do ponto de vista médico-hospitalar.

A associação das duas condições citadas, além de ser rara, muitas vezes, não é diagnosticada, devido ao desconhecimento dos profissionais de saúde a respeito do tema. O manejo clínico desses pacientes é dificultado pela baixa adesão ao tratamento e eles devem ser observados de forma cautelosa, para que novas lesões não sejam provocadas durante o acompanhamento médico.^{5,6} É imprescindível a abordagem do ponto de vista psiquiátrico, que é a principal responsável pela cura completa dos pacientes, evitando-se, assim, frequentes recidivas.^{6,7} □

REFERÊNCIAS

1. Sun DK, Siegel DM. A nonhealing ulcer on the face. Arch Fam Med. 2000;9:787-9.
2. Zalewska A, Kondras K, Narbutt J, Sysa-Jedrzejowska A. Dermatitis artefacta in a patient with paranoid syndrome. Acta Derm Venereol. 2007;16:37-9.
3. Menezes APT, Holanda EM, Silveira VAL, Oliveira KCS, Oliveira FGM. Síndrome de Münchhausen: relato de caso e revisão da literatura. Rev Bras Psiquiatr. 2002;24:83-5.
4. Gattaz WF, Dressing H, Hower W, Nunes P. Síndrome de Münchhausen: diagnóstico e manejo clínico. Rev Assoc Med Bras. 2003;49:220-4.
5. Rosen T, Chen M. Factitious disease of the breast of a male due to injection of liquid plastic. Int J Dermatol. 2001;40:743-6.
6. Aleem A, Ajarim DS. Münchhausen syndrome - presenting as immunodeficiency: a case report and review of literature. Ann Saudi Med. 1995;15:404-6.
7. Obasi OE, Naguib M. Dermatitis artefacta: a review of 14 cases. Ann Saudi Med. 1999;19:223-7.

ENDEREÇO PARA CORRESPONDÊNCIA / MAILING ADDRESS:
Mobamed Azzouz / Esther Palitot
Rua Augusto dos Anjos, 35 - Centro.
58030090 João Pessoa, PB
Tel./Fax: 83 3241 8303, 9157 0502 e 9106 7840
E-mail: azzouz@globo.com /
esther_palitot@hotmail.com

Como citar este artigo/How to cite this article: Silva NMR, Petrucci GW, Palitot EB, Azzouz MA, Azzouz SF. Dermatite factícia desencadeada pela síndrome de Münchhausen. An Bras Dermatol. 2010;85(1):77-80.