

# Terapêutica fotodinâmica com ácido delta-aminolevulínico e luz de diodos em ceratoses actínicas\*

Photodynamic therapy with delta-aminolevulinic acid and light-emitting diodes in actinic keratosis

Clarice Gabardo Ritter<sup>1</sup>  
Carolina Lenhardt<sup>3</sup>  
Renato Marchiori Bakos<sup>5</sup>

Isabel Cristina Palma Kuhl<sup>2</sup>  
Marlene Laks Weissbluth<sup>4</sup>

**Resumo:** FUNDAMENTOS: A terapêutica fotodinâmica é técnica de tratamento em que se aplica uma substância fotossensibilizante nos tecidos ativada por uma fonte de luz de comprimento de onda específico, gerando destruição celular seletiva. Estudam-se novas fontes de luz que possam ser usadas no tratamento de ceratoses actínicas.

OBJETIVOS: Avaliar a efetividade da terapêutica fotodinâmica com ácido delta-aminolevulínico utilizando como fonte de luz um aparelho emissor de luz de diodos no tratamento de ceratoses actínicas de face e membros superiores.

MÉTODOS: Dezoito pacientes com ceratoses actínicas na face ou membros superiores realizaram uma aplicação de creme de ácido delta-aminolevulínico a 20% e foram submetidos à exposição de luz de diodos, comprimento de onda de 630 nm.

RESULTADOS: Foram tratadas 328 ceratoses actínicas, obtendo-se cura clínica completa em 210 (64,0%) após 24 semanas. Lesões do dorso das mãos apresentaram cura clínica completa em 49,2%; nas demais áreas esse valor foi de 81,4%. Não houve registro de efeitos adversos graves, e obteve-se bom grau de satisfação dos pacientes com os resultados.

CONCLUSÃO: A terapêutica fotodinâmica com fonte de emissão de luz de diodos mostrou-se eficaz e bem tolerada para tratamento de ceratoses actínicas, com resultados semelhantes aos encontrados na literatura utilizando outras fontes luminosas.

Palavras-chave: Ceratose; Fotobiologia; Fotoquimioterapia

**Abstract:** BACKGROUND: Photodynamic therapy is a form of treatment in which a photosensitizing substance is applied to tissue and activated by a light source at a specific wavelength, thus selectively destroying cells. New light sources are being evaluated for use in the treatment of actinic keratoses.

OBJECTIVES: To evaluate the efficacy of photodynamic therapy with delta-aminolevulinic acid using a light emitting diode device as a light source in the treatment of actinic keratoses of the face and upper limbs.

METHODS: Eighteen patients with actinic keratoses of the face or upper limbs received an application of a 20% delta-aminolevulinic acid cream and were submitted to diode light irradiation at a wavelength of 630 nm.

RESULTS: A total of 328 actinic keratoses were treated, obtaining complete cure in 210 (64.0%) after 24 weeks. Lesions situated on the back of the hands were clinically cured in 49.2% of cases compared to 81.4% in the cases of lesions in other areas. There was no record of any severe adverse effects and patient satisfaction with the results was high.

CONCLUSION: Photodynamic therapy with a diode light emitting source proved effective and well-tolerated for the treatment of actinic keratoses, with results similar to those reported in the literature with other light sources.

Keywords: Keratosis; Photobiology; Photochemotherapy

Aprovado pelo Conselho Editorial e aceito para publicação em 30.04.2010.

\* Trabalho realizado no serviço de dermatologia do Hospital de Clínicas de Porto Alegre (HCPA) - Porto Alegre (RS), Brasil.

Conflito de interesse: Nenhum / *Conflict of interest: None*

Suporte financeiro / *Financial funding*: Fundo de Incentivo à Pesquisa (Fipe) do Hospital de Clínicas de Porto Alegre

<sup>1</sup> Médica residente do serviço de dermatologia do Hospital de Clínicas de Porto Alegre (HCPA) - Porto Alegre (RS), Brasil.

<sup>2</sup> Médica dermatologista assistente do serviço de dermatologia do Hospital de Clínicas de Porto Alegre (HCPA) - Porto Alegre (RS), Brasil.

<sup>3</sup> Médica residente do serviço de dermatologia do Hospital de Clínicas de Porto Alegre (HCPA) - Porto Alegre (RS), Brasil.

<sup>4</sup> Médica dermatologista assistente do serviço de dermatologia do Hospital de Clínicas de Porto Alegre (HCPA) - Porto Alegre (RS), Brasil.

<sup>5</sup> Médico dermatologista, pós-graduando (doutorado) do serviço de dermatologia do Hospital de Clínicas de Porto Alegre (HCPA) - Porto Alegre (RS), Brasil.

## INTRODUÇÃO

A terapêutica fotodinâmica (TFD) é uma modalidade de tratamento indicada para várias doenças dermatológicas, especialmente neoplasias cutâneas não melanoma e lesões queratinocíticas pré-neoplásicas. Suas aplicações vêm-se expandindo na dermatologia, sendo essa técnica e sua eficácia testadas em muitos trabalhos nas últimas décadas.<sup>1,4</sup>

A TFD é um método terapêutico não invasivo que utiliza a interação entre luz visível e um agente sensibilizante para gerar a morte celular. Os agentes sensibilizantes mais testados são o ácido delta-aminolevulínico ( $\delta$ ALA) e o aminolevulinato de metila (MAL). O  $\delta$ ALA é um aminoácido que se acumula com mais intensidade nas células displásicas e de proliferação rápida e estimula a produção da protoporfirina IX (PpIX) por vias enzimáticas na rota de biossíntese do heme. Quando a pele tratada com  $\delta$ ALA é exposta a uma fonte de luz que inclui o espectro de absorção da PpIX (400-730 nm), esta é fotoativada, gerando espécies reativas de oxigênio que levam à morte celular.<sup>5</sup>

Variadas fontes de luz vêm sendo utilizadas em estudos clínicos com TFD, como *lasers*, lâmpadas de xenônio, lâmpadas de filamentos incandescentes e lâmpadas emissoras de luz de diodos (*light-emitting diode* – LED); entretanto, entre elas há poucos estudos comparativos. Teoricamente, a fotoativação pode ser obtida por meio de qualquer fonte de luz visível, mas as diferenças na sua efetividade vão depender do comprimento de onda gerado, da potência total, do tamanho do campo de iluminação, da facilidade e custo do uso e da flexibilidade para adaptar seu uso a outros agentes fotossensibilizantes. A maioria das fontes de luz procura utilizar o pico de absorção de 630 nm (vermelho) da PpIX, com a intenção de maximizar a penetração tecidual.<sup>3,6</sup>

Os LEDs são fontes de luz não coerente que geram um espectro estreito de luz (comprimento médio de onda de 630 nm), ideal para ativação do fotossensibilizante, sem gerar os efeitos adversos das ondas de comprimentos mais extremos. Oferecem uma dose contínua de intensidade ótima e por isso o interesse para seu uso na TFD tem aumentado, sendo considerados mais seguros e de manuseio mais fácil.<sup>7</sup>

A necessidade de adaptar os parâmetros preconizados a novas fontes de luz tem sido motivo de muitas publicações.<sup>8-10</sup> O objetivo desta série de casos foi avaliar a efetividade da TFD com  $\delta$ ALA, utilizando um aparelho de LED de fabricação brasileira no tratamento de ceratoses actínicas (CAs) na face e membros superiores.

## MATERIAL E MÉTODOS

Foram selecionados para o estudo pacientes com diagnóstico clínico de CAs de face ou membros

superiores atendidos no serviço de dermatologia do Hospital de Clínicas de Porto Alegre no período compreendido entre julho e agosto de 2006.

Os critérios de inclusão foram: apresentar áreas a tratar com um mínimo de quatro lesões, ter idade maior de 18 anos, não ser gestante, não ter história de fotossensibilização, não estar em uso de drogas fotossensibilizantes ou imunossupressoras e estar sem tratamento específico para as CAs há mais de 30 dias.

Ceratoses actínicas foram definidas como pequenas placas ceratóticas, isoladas, com escamas aderidas, bem delimitadas, localizadas em área de fotoexposição crônica.<sup>11</sup>

Os pacientes que preenchiam esses critérios eram convidados a participar do estudo. Eles eram devidamente informados sobre suas características e, aceitando voluntariamente participar, assinavam um termo de consentimento livre e esclarecido.

O estudo foi iniciado após receber aprovação do Comitê de Ética e Pesquisa do Hospital de Clínicas de Porto Alegre em seus aspectos éticos e metodológicos.

Na primeira visita, era realizada anamnese e exame dermatológico completo com contagem das CAs por área e fotografias das áreas a serem tratadas. Caso houvesse dúvida diagnóstica, as lesões eram biopsiadas. Se o exame histopatológico apontasse outros diagnósticos, o paciente era excluído do estudo.

As lesões a serem tratadas eram limpas com solução salina estéril a 0,9% e, caso houvesse escamas ou crostas, estas eram removidas por curetagem superficial ou microdermoabrasão para facilitar a penetração da substância ativa. Um creme não iônico contendo ALA a 20% (*Sigma Chemical Co – P. O. Box 14508, St. Louis, MO 63178 USA*) era aplicado em cada lesão com uma espessura de aproximadamente 0,1 cm e com margens de 0,2 a 0,5 cm na pele perilesional. As lesões eram ocluídas com adesivo plástico e papel alumínio e, após três horas de incubação, eram expostas à irradiação com luz de diodos (*Multi Waves*<sup>®</sup>, fabricante Industria Mecânica Fina, São Paulo, Brasil – emissor de luz com comprimento de onda 630 nm, intensidade de saída 3100 mW/cm<sup>2</sup>, intensidade de óptica 100 mW/cm<sup>2</sup> e superfície ativa de 40/80 mm). O aparelho era mantido a uma distância de cerca de 8 cm da área tratada. Os períodos de irradiação variaram entre 25 e 30 minutos, com irradiância de 100 mW/cm<sup>2</sup>, gerando doses totais de energia emitida pelo aparelho entre 150 e 180 J/cm<sup>2</sup>. A escolha desses parâmetros foi baseada na recomendação do fabricante para realização de TFD com  $\delta$ ALA para CAs.

Durante a irradiação, se houvesse ardência ou dor era aplicado soro fisiológico gelado ou realizada vaporização a distância com nitrogênio líquido para resfriamento. Os pacientes foram orientados a utilizar

filtro solar com FPS 30 e evitar exposição solar na área tratada por 48 horas.

A topografia das lesões foi dividida por segmentos: frente, hemiface direita e esquerda, dorso nasal, dorso das mãos direita e esquerda, antebraço direito e esquerdo. Caso o tratamento fosse feito em mais de um segmento, era realizado em sessões separadas.

Os desfechos em estudo eram avaliados pelo mesmo examinador (Ritter CG). A avaliação consistia na contagem de CAs existentes na área a ser tratada em três tempos distintos (consulta pré-tratamento, 12 e 24 semanas após a aplicação). Era considerado como cura clínica da CA o desaparecimento visual e tátil da lesão no local tratado. Foram avaliadas a taxa de cura total e as taxas correspondentes às diferentes áreas corporais tratadas.

Os pacientes eram questionados quanto à ocorrência de eritema (ausente, leve, moderado ou grave), dor ou ardência (ausente, leve, moderada ou grave), prurido (ausente, leve, moderado ou grave), vesiculação (ausente ou presente) e alteração de pigmentação da pele (ausente ou presente) nas semanas 2 e 24 pós-aplicação da TFD.

Por fim, os pacientes foram questionados nas semanas 2 e 24 se se haviam sentido incomodados durante a aplicação do tratamento (não incomodado, pouco incomodado, incomodado ou muito incomodado a ponto de não querer mais esse tratamento) e questionados quanto a sua satisfação com o resultado do tratamento (muito satisfeito, satisfeito, pouco satisfeito ou insatisfeito).

Os resultados referentes às variáveis em estudo (cura clínica total, presença de efeitos colaterais, tolerância e satisfação dos pacientes frente ao método) foram analisados e apresentados em forma descritiva (porcentagens).

## RESULTADOS

Foram tratadas 328 lesões de CA em 18 pacientes, num total de 29 segmentos diferentes e numa média de 18 lesões por paciente. A maioria dos pacientes era do sexo masculino com média de 64,6 anos de idade, desvio padrão de 14, variando entre 38 e 83 anos. O dorso das mãos foi o segmento mais tratado, seguido das hemifaces e do dorso nasal (Tabela 1).

Não houve perdas de seguimento e todos puderam ser reavaliados 12 e 24 semanas após o procedimento.

Das 328 lesões tratadas, houve cura clínica de 214 (65,2%) na semana 12 e de 210 (64,0%) na semana 24. Quanto à avaliação por segmento corporal, observou-se que no dorso das mãos 82/167 (49,2%) das CAs apresentaram cura clínica nas semanas 12 e 24, enquanto que nas lesões dos segmentos corporais restantes observou-se cura em 81,4% (131/161) com

TABELA 1: Características da população dos casos estudados, dados demográficos e lesionais

Idade (média) da população estudada: 64,6 anos	
População estudada	N. (%)
<b>Sexo</b>	
Masculino	11 (61,1%)
Feminino	7 (38,8%)
<b>Localização das lesões tratadas</b>	
Dorso das mãos	167 (50,9%)
Hemiface	74 (22,5%)
Dorso nasal	31 (9,4%)
Antebraço	29 (8,8%)
Fronte	27 (8,2%)
<b>Total de lesões</b>	<b>328 (100%)</b>

12 semanas e em 79,5% (128/161) com 24 semanas. Ainda avaliando isoladamente esses segmentos na semana 24, as lesões tratadas na frente, na hemiface, no dorso nasal e nos braços obtiveram cura clínica de 88%, 70%, 87% e 86% respectivamente (Gráfico 1 e Figuras 1 a 4)

Ardência e dor leves foram relatadas por todos os pacientes durante a irradiação. Mesmo assim, a grande maioria teve boa tolerância, seguindo com a irradiação de LEDs sem interrupções. Entretanto, dois pacientes necessitaram pausa de alguns minutos antes de completar a irradiação. A aplicação foi interrompida em somente um paciente no sexto minuto por ardência forte.

Quanto aos efeitos colaterais manifestados até duas semanas após o tratamento, 16 pacientes (88,8%) haviam apresentado eritema leve a moderado; oito (44,4%), prurido leve; e cinco (27,7%), dor e ardência branda. Após 24 semanas, os sintomas esta-

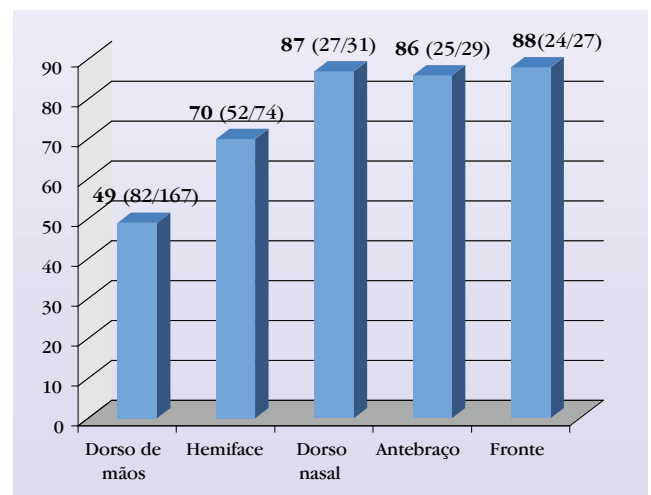


GRÁFICO 1: Percentual de cura clínica das CAs segundo segmento corporal tratado após 24 semanas

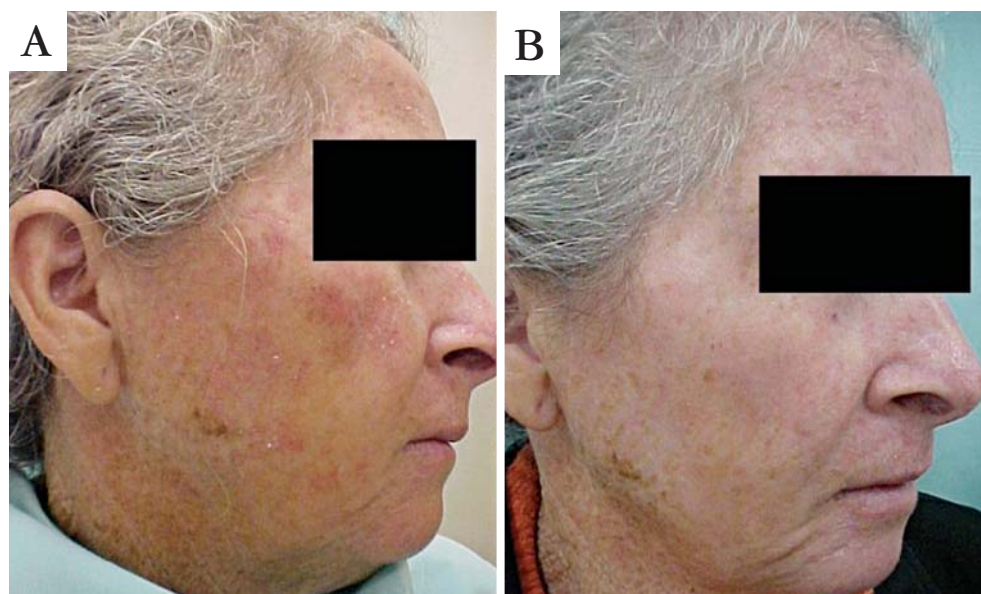


FIGURA 1: Ceratoses actínicas na hemiface direita antes da aplicação da TFD (A) e na semana 24 (B)

vam presentes, respectivamente, em 11,1%, 5,5% e 0% dos pacientes. Não houve registro de vesiculação ou discromias relacionadas com o procedimento em nenhuma das visitas.

A opinião dos pacientes com relação ao tratamento na semana 2 mostrou que metade deles havia ficado pouco incomodado com a terapêutica, enquanto que na semana 24 12 pacientes (66%) não haviam ficado nada incomodados (Tabela 2).

Com relação ao resultado do tratamento, metade dos pacientes mostravam-se satisfeitos e apenas um (5%) insatisfeito após duas semanas. Na semana 24 a impressão de satisfação era ainda maior, pois a grande maioria dizia-se satisfeita ou muito satisfeita com os resultados (Tabela 3).

## DISCUSSÃO

A CA é uma lesão pré-neoplásica de origem queratinocítica associada à fotoexposição crônica. É uma afecção cutânea bastante prevalente, cujo diagnóstico é realizado, na maior parte dos casos, pelo exame clínico.<sup>11</sup>

Diversas modalidades de tratamento são preconizadas para as CAs, como crioterapia com nitrogênio líquido, curetagem, quimioterápicos tópicos (5-fluoruracila), imiquimod e *peelings* químicos. Todas pos-

suem diferentes graus de eficácia e podem ser seguidas de diferentes efeitos adversos, como infecção secundária, tempo prolongado de cicatrização, dor ou desconforto, cicatrizes e alterações de pigmentação.<sup>12-15</sup>

Dougherty *et al.*,<sup>16</sup> em 1978, foram os pioneiros no uso clínico da TFD. Desde então ela tem sido usada no tratamento de diversos tumores. Na dermatologia, e mais especificamente no tratamento das CAs, estudos abertos usando a TFD com  $\delta$ ALA e luz não coerente em pacientes com CAs situadas na face e escalpo mostraram taxas de cura de 71 a 100% após uma única aplicação.<sup>7,12,17-19</sup> Nossa experiência, em um estudo com TFD utilizando  $\delta$ ALA e uma fonte de luz não coerente experimental, demonstrou cura clínica em 65,7% das CAs tratadas com uma única aplicação.<sup>10</sup>

Estudos multicêntricos randomizados comparando a TFD com terapias já há mais tempo utilizadas para o tratamento das CAs mostraram eficácia semelhante entre os grupos, porém desfecho cosmético significativamente mais favorável no grupo de pacientes que recebera TFD.<sup>13-15,18-21</sup> Desse modo, caracteriza-se como uma opção de tratamento com boa seletividade terapêutica, taxas de cura significativas, boa tolerabilidade e resultados cosméticos favoráveis. Além disso, permite tratar áreas corporais mais abrangentes e, portanto, tratar simultaneamente múltiplas CAs e áreas de

TABELA 2: Opinião dos pacientes sobre o procedimento (TFD) nas semanas 2 e 24

	Semana 2	Semana 24
Nada incomodado	38% (7/18)	66% (12/18)
Pouco incomodado	50% (9/18)	27% (5/18)
Incomodado	11% (2/18)	5% (1/18)
Muito incomodado	0%	0%

TABELA 3: Opinião dos pacientes sobre a satisfação com os resultados da TFD nas semanas 2 e 24

	Semana 2	Semana 24
Muito satisfeito	38% (7/18)	33% (6/18)
Satisfeito	44% (8/18)	61% (11/18)
Pouco satisfeito	11% (2/18)	5% (1/18)
Insatisfeito	5% (1/18)	0%

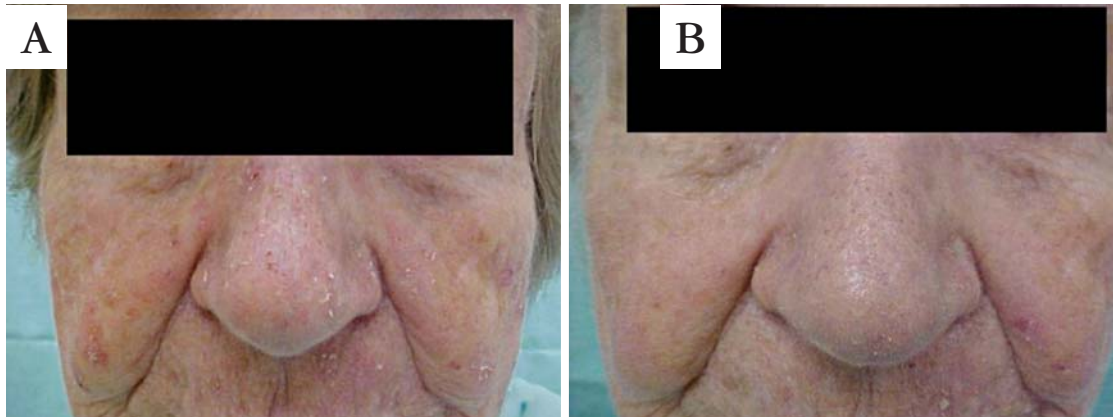


FIGURA 2: Ceratoses actínicas na hemiface direita antes da aplicação da TFD (A) e na semana 24 (B)

campo de cancerização. É considerada indicação de grau A com qualidade de evidência 1 para o tratamento das CAs não ceratóticas em face e escalpo.<sup>15</sup>

Diferentes *lasers* e fontes de luz não coerente foram testados para a TFD. Como a coerência da luz é perdida após menos de 1 mm de penetração na pele, essa propriedade não é mandatória para a fonte de luz utilizada na TFD. A irradiação com fontes de luz não coerente é mais viável, simples e barata e geralmente mostra eficácia similar à obtida pelos *lasers*.

Os LEDs correspondem a uma luz não coerente de faixa estreita, recentemente incorporada às possibilidades de irradiação na TFD. Estudos apontam sua eficácia *in vitro* e *in vivo* no tratamento das CAs com taxas semelhantes às de outras fontes de luz.<sup>7,9</sup>

Um desses estudos, realizado por Juzeniene *et al.*, comparou duas fontes de luz não coerente na TFD com MAL: uma fonte de amplo espectro (560-740 nm) obtida com lâmpada halogenada e uma outra fonte de faixa estreita (580-670 nm) obtida com uma lâmpada de LED. Os resultados de eficácia *in vivo* mostraram que, em comparação à lâmpada halo-

genada, o LED tem ação mais profunda nos tecidos, gera menos calor e menos dor (aplicado em voluntários em pele sadia) e, nos modelos animais e cultivo de células, mostra eficácia semelhante ou superior para fotoativação de PpIX.

Seguindo o mesmo modelo de estudo comparativo entre duas fontes de luz não coerente, Babilas *et al.* conseguiram ampliar os resultados clínicos tratando pacientes com CAs. Os resultados confirmaram o que já se esperava em termos de eficácia, com achados muito semelhantes do LED no tratamento de CA aos encontrados com lâmpada halogenada. Interessamos muito esse estudo, já que apresenta métodos muito semelhantes aos empregados no nosso estudo, utilizando ALA como fotossensibilizante e técnica de aplicação praticamente idêntica. Diferencia-se, no entanto, por ter utilizado parâmetros menores para irradiação (intensidade da luz de 80 mW/cm<sup>2</sup>, dose total de luz irradiada de 40 J/cm<sup>2</sup>) e ter mostrado resultados precoces excelentes, mas não sustentados após três e seis meses.

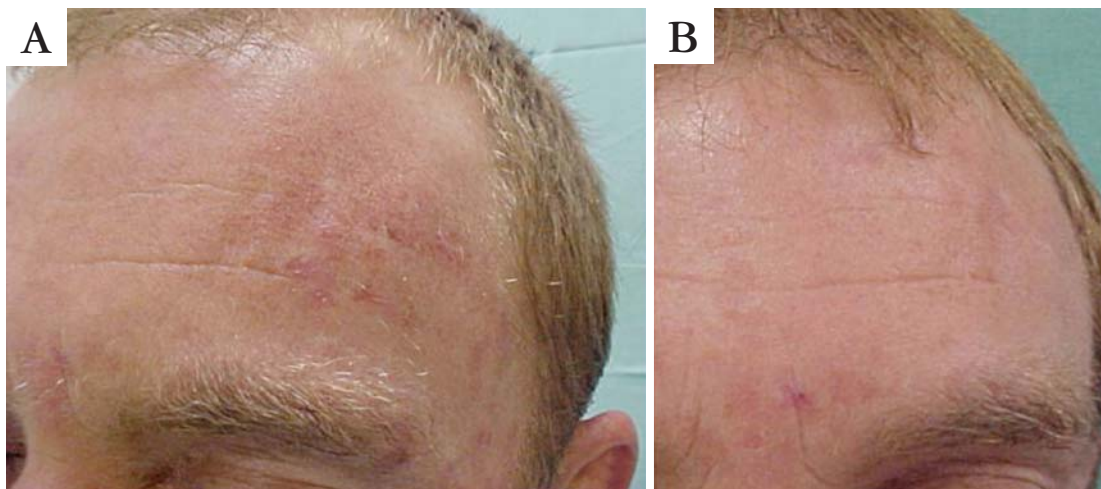


FIGURA 3: Ceratoses actínicas na frente antes da aplicação da TFD (A) e após 24 semanas (B)

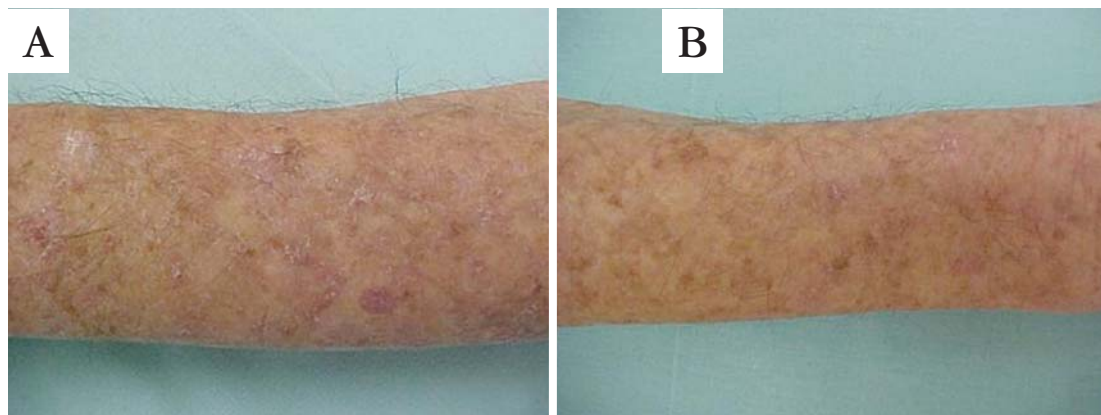


FIGURA 4: Dorso de braço antes da realização da TFD (A) e 24 semanas após (B)

Recentemente, Pariser *et al.* conduziram estudo duplo-cego, randomizado e controlado por placebo de TFD com MAL para CA, utilizando fonte de LED também com parâmetros mais baixos que os empregados no nosso estudo e obtendo taxas de cura após três meses semelhantes às já descritas na literatura com outras lâmpadas. Dessa forma, apesar de os estudos não serem numerosos, parece confirmar-se a eficácia dos LEDs na TFD, mas a comparação entre os estudos é difícil, pois ainda não há uniformidade dos parâmetros empregados nas lâmpadas e há outras variáveis influenciando os resultados, como o uso de ALA ou MAL, espessura e localização das CAs.

No presente estudo, observou-se que 64% das lesões tratadas apresentaram cura total, taxa que se assemelha àquelas encontradas em relatos delineados de forma aproximada, demonstrando que a técnica apresentada pode ser considerada uma alternativa eficaz no tratamento das CAs. Quando a taxa de cura foi avaliada de acordo com as áreas corporais, observa-se que somente 49,2% das lesões no dorso das mãos apresentaram cura clínica. Lesões presentes na frente, na hemiface, no dorso nasal e nos braços obtiveram cura clínica de 88%, 70%, 87% e 86% respectivamente. Achados semelhantes a esses já foram descritos em estudos anteriores e, possivelmente, devam-se ao fato de que as lesões de extremidades são em geral mais espessas e ceratóticas, conseqüentemente permitindo uma menor penetração do agente fotossensibilizante e possibilitando uma menor resposta à terapêutica.<sup>12,17,18,22,23</sup>

No presente relato, a maior parte dos pacientes teve boa tolerância ao método e mostrou níveis de satisfação favoráveis à utilização da técnica. Isso demonstra que o uso da TFD com ALA e luzes de diodo é alternativa associada a boa tolerância pelos pacientes. Estudos envolvendo um número maior de casos e, principalmente, que comparem o uso da luz de LEDs com outras modalidades de TFD poderão colaborar para uma melhor definição sobre as diferentes modalidades de TFD e suas indicações no tratamento das CAs.

#### CONCLUSÃO

A TFD com  $\delta$ ALA e fonte de emissão de luz de diodos mostrou-se uma técnica eficaz para tratamento de CA nesta amostra de pacientes, com taxas de cura clínica semelhantes àquelas já publicadas com outras fontes de luz e com outras técnicas terapêuticas já bem estabelecidas.

Isso se observa principalmente nas lesões da face e dos braços, que obtiveram uma excelente resposta ao tratamento, sendo melhor do que aquela observada nas lesões no dorso das mãos, para as quais a taxa de cura foi inferior.

Após 24 semanas, recidivas não foram observadas. Os pacientes registraram um grau de satisfação favorável, tanto pelo aspecto preventivo do tratamento, como pelo resultado estético e pela pequena frequência de efeitos colaterais significativos. □

## REFERÊNCIAS

1. Kalka K, Merk H, Mukhtar H. Photodynamic Therapy in Dermatology. *J Am Acad Dermatol* 2000;42:389-413.
2. Fritsch C, Goerz G, Ruzicka T. Photodynamic therapy in Dermatology. *Arch Dermatol*. 1998;134:207-14.
3. Babilas P, Karrer S, Sidoroff A, Landthaler M, Szeimies RM. Photodynamic therapy in dermatology - an update. *Photoderm Photoimmunol Photomed*. 2005;21:142-49.
4. Larko O. Photodynamic therapy. *Aus J Dermatol*. 2005;46:S1-S2.
5. Henderson BW, Dougherty TJ. How does photodynamic therapy work? *Photochem Photobiol*. 1992;55:145-57.
6. Morton CA, Brown SB, Collins S, Ibbotson S, Jenkinson H, Kurwa H, et al. Guidelines for topical photodynamic therapy: report of a workshop of the British Phodermatology Group. *Br J Dermatol*. 2002;146:552-67.
7. Pariser D, Loss R, Jarratt M, Abramovits W, Spencer J, Geronemus R, et al. Topical methyl-aminolevulinic photodynamic therapy using red light-emitting diode light for treatment of multiple actinic keratoses: A randomized, double-blind, placebo-controlled study. *J Am Acad Dermatol*. 2008;59:569-76.
8. Juzeniene A, Juzenas P, Ma LW, Iani V, Moan J. Effectiveness of different light sources for 5-aminolevulinic acid photodynamic therapy. *Lasers Med Sci*. 2004;19:139-49.
9. Babilas P, Kohl E, Maisch T, Bäcker H, Gross B, Branzan AL, et al. In vitro and in vivo comparison of two different light sources for topical photodynamic therapy. *Br J Dermatol*. 2006;154:712-8.
10. Bakos RM, Bakos L, Ferlin E, Cestari T, Orlandini T, Rezende R, et al. Terapêutica Fotodinâmica com ácido delta-aminolevulinico para neoplasias queratinocíticas superficiais. *An Bras Dermatol*. 2003;78:197-207.
11. Duncan KO, Leffel DJ. Epithelial precancerous lesions. In: Freedberg IM, Eisen AZ, Wolff K, Austen KF, Goldsmith LA, Katz S, eds. *Fitzpatrick's Dermatology in General Medicine*. New York, Mc-Graw-Hill, 6ed, 2003. p.719-36.
12. Itoh Y, Ninomiya Y, Henta T, Tajima S, Ishibashi A. Topical delta-aminolevulinic acid-based photodynamic therapy for Japanese actinic keratoses. *J Dermatol*. 2000;27:513-8.
13. Szeimies RM, Karrer S, Radakovic-Fijan S, Tanew A, Calzavara-Pinton PG, Zane C, et al. Photodynamic therapy using topical methyl 5-aminolevulinic acid compared with cryotherapy for actinic keratosis: a prospective, randomized study. *J Am Acad Dermatol*. 2002;47:258-62.
14. Calzavara-Pinton PG. Repetitive photodynamic therapy with topical delta-aminolevulinic acid as an appropriate approach to the routine treatment of superficial non-melanoma skin tumors. *J Photochem Photobiol B*. 1995;19:53-7.
15. Braathen LR, Szeimies RM, Basset-Seguín N, Bissonnette R, Foley P, Pariser D, et al. Guidelines on the use of photodynamic therapy for nonmelanoma skin cancer: An international consensus. *J Am Acad Dermatol*. 2007;56:125-143.
16. Dougherty TJ, Kaufman JE, Goldfarb A, Weishaupt KR, Boyle D, Mittleman A. Photoradiation therapy for the treatment of malignant tumors. *Cancer Res*. 1978;38:2628-35.
17. Szeimies RM, Karrer S, Sauerwald A, Landthaler M. Photodynamic therapy with topical application of 5-aminolevulinic acid in the treatment of actinic keratoses: an initial clinical study. *Dermatology*. 1996;192:246-51.
18. Jeffes EW, McCullough JL, Weinstein GD, Fergin PE, Nelson JS, Shull TF, et al. Photodynamic therapy of actinic keratoses with topical 5-aminolevulinic acid. A pilot dose-ranging study. *Arch Dermatol*. 1997;133: 727-32.
19. Stefanidou M, Tosca A, Themelis G, Vazgiouraki E, Balas C. In vivo fluorescence kinetics and photodynamic therapy efficacy of delta-aminolevulinic acid-induced porphyrins in basal cell carcinomas and actinic keratoses; implications for optimization of photodynamic therapy. *Eur J Dermatol*. 2000; 10:351-6.
20. Freeman M, Vinciullo C, Francis D, Spelman L, Nguyen R, Fergin P, et al. A comparison of photodynamic therapy using topical methyl aminolevulinic acid (Metvix) with single cycle cryotherapy in patients with actinic keratosis: a prospective, randomized study. *J Dermatolog. Treat* 2003;14:99-106.
21. Smith S, Piacquadio D, Morhenn V, Atkin D, Fitzpatrick R. Short incubation PDT versus 5-FU in treating actinic keratoses. *J Drugs Dermatol*. 2003;2:629-35.
22. Pariser DM, Lowe NJ, Stewart DM, Jarratt MT, Lucky AW, Pariser RJ, et al. Photodynamic therapy with topical methyl aminolevulinic acid for actinic keratosis: results of a prospective randomized multicenter trial. *J Am Acad Dermatol*. 2003;48:227-32.
23. Kaufmann R, Spelman L, Weightman W, Reifemberger J, Szeimies RM, Verhaeghe E, et al. Multicentre intraindividual randomized trial of topical methyl aminolevulinic acid-photodynamic therapy vs. cryotherapy for multiple actinic keratoses on the extremities. *Br J Dermatol*. 2008;158:994-9.

---

ENDEREÇO PARA CORRESPONDÊNCIA / MAILING ADDRESS:

Clarice Gabardo Ritter

Rua Pedro Chaves Barcelos, 715/202

90450-010 Porto Alegre, RS

Tel.: 51 3779 6468

E-mail: clariceritter@gmail.com

Como citar este artigo/How to cite this article: Ritter CG, Kuhl ICP, Lenhardt C, Weissbluth ML, Bakos RM. Terapêutica fotodinâmica com ácido delta-aminolevulinico e luz de diodos em ceratoses actínicas. *An Bras Dermatol*. 2010;85(5):639-45.