



Donovanose *

Granuloma inguinale (Donovanosis)

Sarita Maria de Fátima Martins de Carvalho Bezerra¹ Marcio Martins Lobo Jardim²
Valdir Bandeira da Silva³

Resumo: Os autores apresentam imagens de duas formas clínicas mais frequentes da Donovanose, em ambos sexos. A donovanose é considerada uma doença sexualmente transmissível, endêmica nas regiões tropicais e semitropicais do globo. Apresentam também imagens de duas lâminas: uma da pesquisa direta (corpúsculos de Donovan, dentro de grandes células mononucleadas coradas de vermelho pelo Giemsa) e outra de achados histológicos típicos (formato de alfinete dentro do histiócito). **Palavras-chave:** Doenças bacterianas sexualmente transmissíveis; Doenças dos genitais femininos; Doenças dos genitais masculinos; Doenças sexualmente transmissíveis; Doenças transmissíveis

Abstract: The authors present images of two of the most common clinical forms of granuloma inguinale (donovanosis) in males and females. Donovanosis is considered a sexually transmitted disease that is endemic in tropical and subtropical regions of the world. Two microscopic images are also shown, one of a direct smear (the presence of Donovan bodies within large mononuclear cells identified using Giemsa stain) and the other of typical histological findings (rod-shaped Donovan bodies within a mononuclear histiocyte).

Keywords: Communicable diseases; Genital diseases, female; Genital diseases, male; Sexually transmitted diseases; Sexually transmitted diseases, bacterial

A Donovanose, também conhecida como granuloma inguinal, é uma enfermidade benigna, de evolução crônica provocada por uma bactéria gram-negativa, intracitoplasmática denominada *Calymmatobacterium granulomatis*.^{1,2,3} Endêmica no Brasil, há alguma décadas vem em franco declínio. Sua incidência é de cerca de 5% entre as DST.^{2,4} Inicia-se com um nódulo ou pápula, no local da inoculação que erosa levando à formação de uma úlcera, que cresce lentamente, sangra com facilidade e é indolor.

A partir daí, as manifestações estão diretamente ligadas às respostas tissulares do hospedeiro, originando formas localizadas ou extensas e, até mesmo, lesões viscerais, por disseminação hematogênica (Figura 1). Não há adenopatia inguinal em qualquer variante clínica.^{3,4} O diagnóstico laboratorial é realizado através da pesquisa direta dos corpúsculos de Donovan, obtido através de esfregaço de biopsia da ulceração por punch e pela biopsia realizada na ulceração (Figura 2).³ □

Aprovado pelo Conselho Editorial e aceito para publicação em 23.03.2010 .

* Trabalho realizado no ambulatório de DST do Hospital das Clínicas da Universidade federal de Pernambuco (PE), Brasil.

Conflito de interesse: Nenhum / *Conflict of interest: None*
Suporte financeiro: Nenhum / *Financial funding: None*

¹ Doutorado - Dermatologista - Professora voluntária do CEDER- Centro de Estudos Dermatológicos do Recife (PE), Brasil.

² Acadêmico de Medicina da Faculdade Pernambucana de Saude (FPS) – Recife (PE), Brasil.

³ Prof. Adjunto da Clínica Dermatológica da Universidade Federal de Pernambuco (UFPE) - Recife (PE), Brasil.

©2011 by Anais Brasileiros de Dermatologia

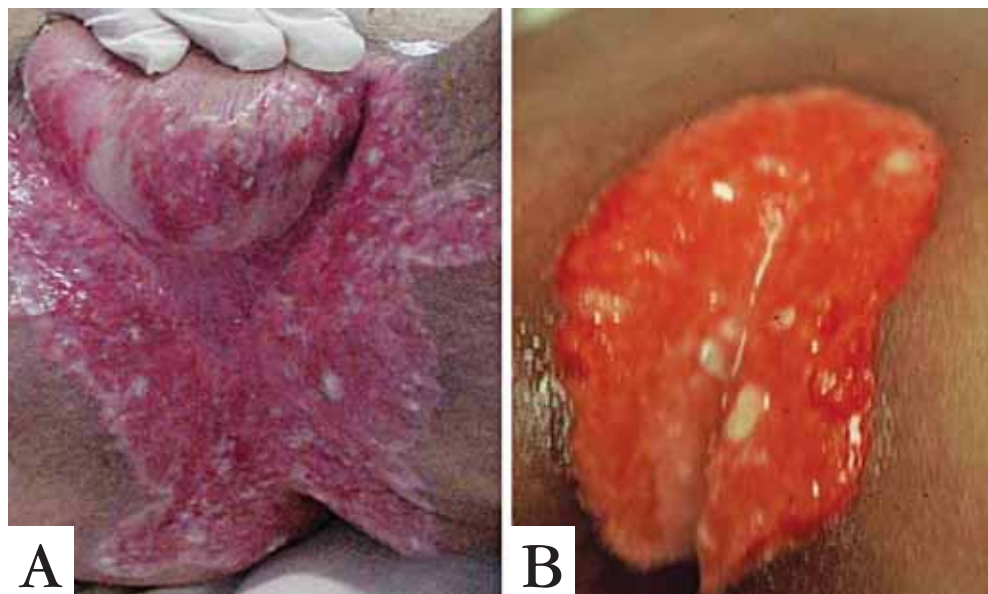


FIGURA 1: A. Forma ulcerosa: São de maior dimensão, apresentam abundante secreção e crescem por expansão, através de autoinoculação, notadamente quando localizadas em dobras cutâneas; B. Forma ulcero-vegetante: Existe um abundante tecido de granulação no fundo da lesão, o qual ultrapassa o contorno lesional e sangra com facilidade. Esta parece ser a forma clínica mais frequentemente encontrada

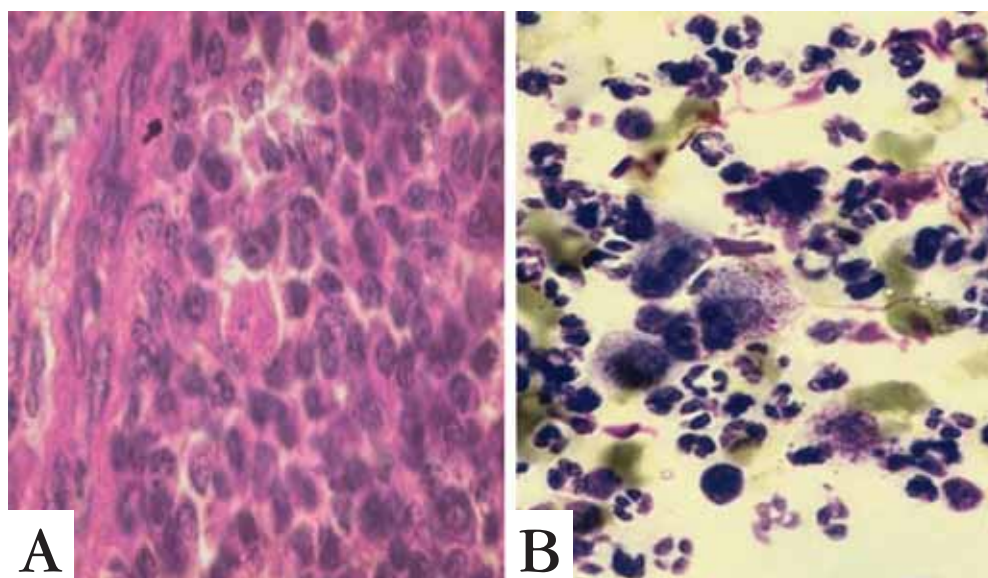


FIGURA 2: A. Biopsia realizada na ulceração. Antes, a lesão foi lavada e o tecido necrótico retirado com solução salina e gaze esteril. A amostra é seca e fixada em álcool metílico. Os corpúsculos de Donovan são observados dentro do citoplasma de células mononucleadas; B. Esfregaço obtido através de biopsia da ulceração por punch. O material é expremido entre duas lâminas, corado pelo Giemsa e visualizado imediatamente. Os corpúsculos de Donovan são visualizados dentro dos histiócitos.

REFERÊNCIAS

1. Jardim ML. Donovanose: proposta de classificação clínica. *An Bras Dermatol.* 1987;62:169-72.
2. Martins S. Granuloma inguinale: self assessment. *J Am Acad Dermatol.* 1996;34:3324.
3. Lupi O, Madkan V, Ryring SK. Tropical Dermatology: bacterial tropical disease. *J Am Acad Dermatol.* 2006;54:559-78.
4. Brown TJ, Yen-Moore A, Tyring SK. An overview of sexually transmitted disease Part I. *J Am Acad Dermatol.* 1999;41:511-32.

ENDEREÇO PARA CORRESPONDÊNCIA / MAILING ADDRESS:

Sarita Maria de Fátima Martins de Carvalho Bezerra

Rua Ernesto Paula Santos - 187, 301 Bairro: Boa Viagem

51021330 Recife - SP, Brasil

Tel: (81) 3465 3930

Email: saritamartins@uol.com.br

Como citar este artigo/How to cite this article: Bezerra SMFMC, Jardim MML, Silva VB. Donovanose. *An Bras Dermatol.* 2011;86(3):585-6.