

# Uso de ondas de alta frequência no tratamento de onicomicose - comunicação preliminar de três casos \*

The use of high frequency waves to treat onychomycosis- preliminary communication of three cases

Juliana Leal Monteiro da Silva <sup>1</sup>  
Daniele Pedroso Faria <sup>3</sup>

Gabriela Doimo <sup>2</sup>

**Resumo:** A pesquisa avaliou a eficácia de ondas de alta frequência, no tratamento de onicomicose em 3 pacientes, durante 12 meses, através do exame clínico das unhas e exame micológico. O agente causal da micose nos três pacientes foi o dermatófito *Trichophyton rubrum*, e, após a aplicação da alta frequência, foi possível observar uma grande melhora no aspecto das unhas e uma inibição do crescimento em cultura, apesar do micológico direto se manter positivo. O estudo preliminar dos três casos demonstrou a atividade fungistática das ondas de alta frequência sendo um método promissor para ser utilizado, em associação com fármacos convencionais.

**Palavras-chave:** Onicomicose; Tratamento primário; Unhas

**Abstract:** The research evaluated the efficacy of high frequency waves in the treatment of onychomycosis in three patients during twelve months through the clinical examination of nails and also through mycological examination. The causative agent of the mycosis, in the three patients, was the dermatophyte *Trichophyton rubrum* and after application of high frequency, it was possible to notice a great improvement in the appearance of nails and also growth inhibition in culture despite the fact that the mycological examination remained positive. The preliminary study of the three cases demonstrated that the fungistatic activity of high frequency waves is a promising method to be used in combination with conventional drugs.

**Keywords:** Nails; Onychomycosis; Primary treatment

Os dermatofitoses são lesões causadas por um grupo de fungos conhecidos como dermatófitos que acometem tecidos queratinizados da pele, unha e pelos de homens e animais. As onicomicoses são infecções fúngicas frequentes que acometem as unhas, responsáveis por 15 a 40% das doenças ungueais. Elas são consideradas as micoses mais difíceis de diagnosticar e tratar, pois o tratamento é lento, causa inúmeros efeitos colaterais, além de um alto custo para o paciente.<sup>1</sup> As unhas dos pés são as mais afetadas, porque o ambiente úmido, escuro e aquecido, encontrado dentro dos calçados, favorece o

crescimento desse tipo de agente, que tem como principal fonte de nutrientes a queratina.<sup>2</sup> Assim como os dermatófitos, as leveduras do gênero *Candida* podem acometer a pele, unhas e mucosas de indivíduos susceptíveis ou que estejam frequentemente em contato com umidade.<sup>3</sup>

Nos últimos anos, a literatura vem divulgando o aumento das infecções fúngicas, sendo as dermatofitoses as principais responsáveis por esse aumento. Estudos mostram que cerca de 10 a 15% da população mundial, pode ser infectada no decorrer da vida por um dermatófito, e que esses agentes são

Recebido em 09.02.2010.

Aprovado pelo Conselho Consultivo e aceito para publicação em 27.05.10.

\* Trabalho realizado no Centro Universitário de Araraquara e Clínica privada - São Paulo (SP), Brasil.

Conflito de interesse: Nenhum / *Conflict of interest: None*

Suporte financeiro: Nenhum / *Financial funding: None*

<sup>1</sup> Doutora em Análises Clínicas pela UNESP-Araraquara-SP - Professora da disciplina de Micologia Médica do Centro Universitário de Araraquara (UNIARA) – São Paulo (SP), Brasil.

<sup>2</sup> Biomédica formada pelo Centro Universitário de Araraquara (UNIARA) – São Paulo (SP), Brasil.

<sup>3</sup> Podóloga e Esteticista formada pelo Centro Universitário de Araraquara (UNIARA) – São Paulo (SP), Brasil.

os mais isolados (80-90%), seguidos por leveduras do gênero *Candida* (5-17%).<sup>4</sup>

Atualmente, o tratamento convencional das onicomicoses é feito com a associação de medicamentos tópicos e sistêmicos. O tratamento tópico, embora menos eficaz, geralmente, é preferido pelos pacientes. Os esmaltes antifúngicos tópicos foram formulados para proporcionar uma melhor distribuição do fármaco pela unha, com menos efeitos colaterais.<sup>5</sup> Em estudo realizado com três antifúngicos tópicos (amorolfina, bifonazol e ciclopirox-olamina), sobre o fungo *Trichophyton rubrum*, os autores observaram que a atividade mais eficaz fungistática e fungicida *in vitro*, foi a do fármaco amorolfina, seguida do bifonazol e ciclopirox-olamina.<sup>6</sup>

Geralmente, o tratamento de onicomicoses resulta em insucesso, porque deve ser mantido durante um longo tempo, o custo das medicações se torna alto podendo resultar em efeitos secundários, sendo assim a persistência do paciente e alguns cuidados de higiene são fundamentais para o sucesso e cura da micose.

As ondas de alta frequência são muito utilizadas em clínicas de estética e podem auxiliar no tratamento de onicomicoses, pois o ozônio gerado possui efeito fungicida e bactericida, estimulando a circulação do local onde é aplicada e, sua função vasodilatadora e hiperemiante facilita a penetração de medicamentos sistêmicos. Apresenta também um efeito térmico, atuando sobre o metabolismo, levando a sua ativação e aumentando a oxigenação celular. Portanto, existem várias indicações quanto ao uso da corrente de alta-frequência, tais como: tratamento de acne, revitalização cutânea, estimulação facial e capilar, etc.<sup>7</sup> Para o tratamento de onicomicoses, pode trazer ao paciente uma maior comodidade e facilidade, pois não possui efeitos colaterais e seu custo pode ser mais acessível que o tratamento convencional.

O objetivo deste estudo preliminar foi demonstrar o efeito das ondas de alta frequência no tratamento de onicomicose de três pacientes. Para tanto, antes da aplicação do vapor de ozônio, uma coleta do material subungueal foi realizada para análise micológica (exame direto e cultura), em seguida, sendo feitas as aplicações do ozônio semanalmente sobre a lâmina ungueal, durante 12 meses em uma Clínica de Podologia de Araraquara-SP. Mensalmente, foi realizada a limpeza das unhas e retirado o material subungueal para posterior análise micológica. Antes do tratamento, os três pacientes apresentaram exame micológico positivo (exame direto e cultura) para o dermatófito *Trichophyton rubrum* e o paciente 3 ainda apresentou uma associação com leveduras do gênero *Candida*. O

exame micológico direto foi positivo durante todo o tratamento, mas houve inibição do crescimento fúngico em cultura.

Foi observado que o material analisado do paciente 1 apresentou crescimento fúngico, apenas na 1<sup>a</sup>, 4<sup>a</sup> e 5<sup>a</sup> coletas, sendo negativo em todas as outras (Figura 1A). O paciente 2 apresentou crescimento fúngico na 1<sup>a</sup> e 4<sup>a</sup> coletas, e negativo nas demais (Figura 1B) e o paciente 3 apresentou inibição do crescimento do dermatófito a partir da 4<sup>a</sup> coleta e das leveduras a partir da 7<sup>a</sup> coleta (Figura 1C). A ocorrência de um novo crescimento fúngico após períodos de negatificação, pode ser explicada pelo fato de os pacientes 1 e 2 terem deixado de aplicar a alta frequência, durante 4 semanas no início do tratamento e, então, novamente, o crescimento foi observado (Figura 1 A e B). Quanto ao aspecto clínico das unhas, todos os pacientes apresentaram uma melhora significativa, tanto no formato quanto na coloração (Figura 2 A, B e C).

Apesar dos resultados positivos obtidos nesse estudo, ainda que com um número pequeno de pacientes, um dos fatores desfavoráveis foi a disponibilidade destes aos inúmeros retornos à Clínica de Podologia para a aplicação das ondas de alta frequência e o custo, que se tornaria elevado pelo longo tempo de aplicação, e a limpeza das unhas realizada mensalmente.

Na literatura, os relatos sobre a terapia com ozônio limitam-se a trabalhos e experiências isoladas,

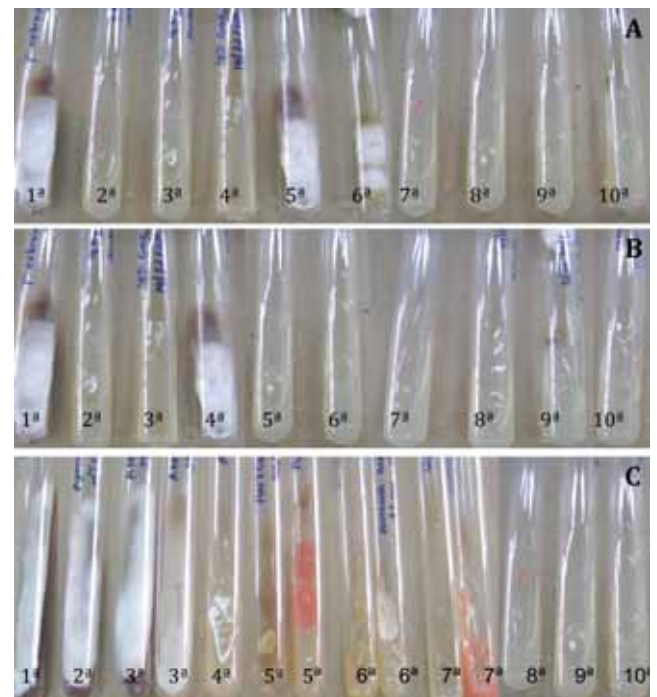


FIGURA 1: Crescimento fúngico em cultura nas 10 coletas realizadas. A. paciente 1; B. paciente 2 e C. paciente 3

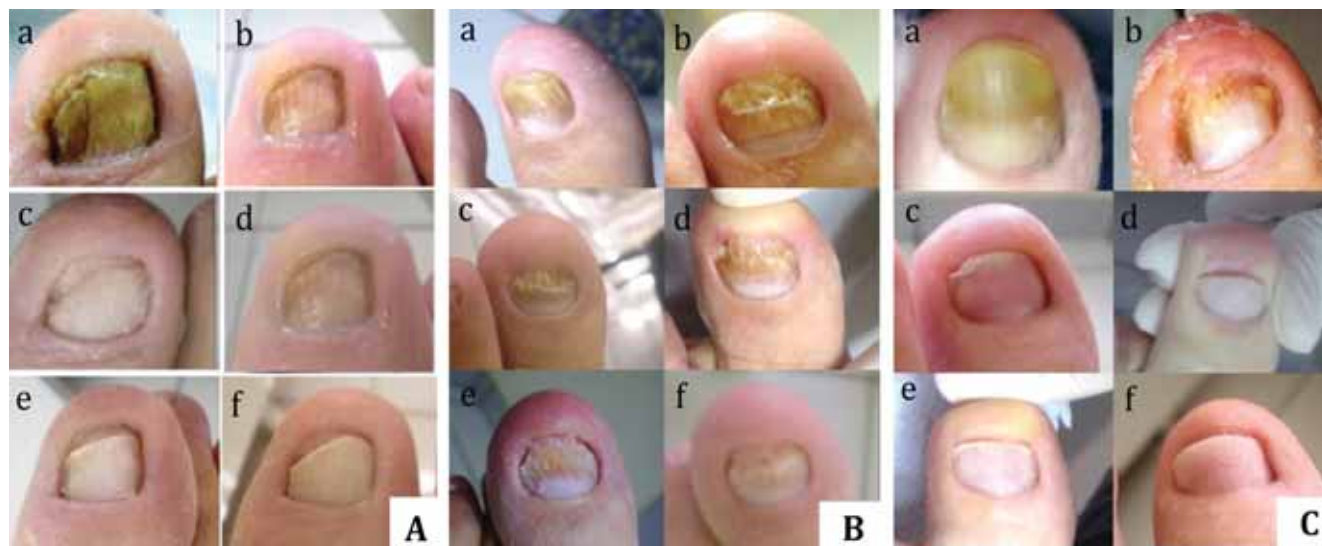

FIGURA 2: Aspecto das unhas antes e durante o tratamento. A. paciente 1; B. paciente 2 e C. paciente 3; (a) antes do tratamento; (b) após 2 meses; (c) após 4 meses; (d) após 6 meses; (e) após 8 meses e (f) após 12 meses de tratamento

que não apresentam resultados controlados rigorosamente.<sup>8</sup> Para confirmarmos a eficiência do método, já estão sendo realizados testes com maior número de pacientes, associando a aplicação do vapor

de ozônio com antifúngicos tópicos, para verificar se haverá uma melhor resposta clínica e micológica, em menor tempo e com um custo mais acessível. □

## REFERÊNCIAS

- Zanardi D, Nunes DH, Pacheco AS, Tubone MQ, Souza Filho JJ. Avaliação dos métodos diagnósticos para onicomicose. *An Bras Dermatol.* 2008;83:119-24.
- Martins EA, Guerrer LV, Cunha KC, Soares MMCN, Almeida MTG. Onicomicose: estudo clínico, epidemiológico e micológico no município de São José do Rio Preto. *Rev Soc Bras Med Trop.* 2007;40:596-8.
- Sidrim CJJ, Rocha MFG. *Micologia Médica à luz de autores contemporâneos.* 6 ed. Rio de Janeiro. Guanabara Koogan; 2004.
- Siqueira ER, Ferreira JC, Maffei CML, Candido RC. Ocorrência de dermatófitos em amostras de unhas, pés e mãos coletadas de estudantes universitários. *Rev Soc Bras Med Trop.* 2006;39:269-71.
- Shemer A, Nathansohn N, Trau H, Amichai B, Grunwald MH. Ciclopirox nail lacquer for the treatment of onychomycosis: an open non-comparative study. *J Dermatol.* 2010;37:137-139.
- Schaller M, Borelli C, Berger U, Walker B, Schmidt S, Weindl G, Jackel A. Susceptibility testing of amorolfine, bifonazole and ciclopiroxolamine against *Trichophyton rubrum* in an in vitro model of dermatophyte nail infection. *Med Mycol.* 2009;47:753-8.
- Higa DR, Cese PC, Falcão RMM, Cese AC, Chang MR, Borges FS, et al. Efeito gerador de alta frequência sobre cultura de *Candida tropicalis*. *Revista de Especialização em Fisioterapia.* 2007;1:1-8.
- Lake JC, Felberg S, Malavazzi GR, Goulart DA, Dantas MCN, Dantas PEC. Efeito terapêutico da aplicação intraocular de ozônio em modelo experimental de endoftalmite por *Staphylococcus epidermidis* em coelhos. *Arq Bras Oftalmol.* 2004;67:575-9.

ENDEREÇO PARA CORRESPONDÊNCIA / MAILING ADDRESS:  
**Juliana Leal Monteiro da Silva**  
 E-mail: [julemon@ig.com.br](mailto:julemon@ig.com.br)

Como citar este artigo/How to cite this article: Monteiro da Silva JL, Doimo G, Faria DP. Uso de ondas de alta frequência no tratamento de onicomicose-comunicação preliminar de três casos. *An Bras Dermatol.* 2011;86(3):598-600.