

Tatuagem extensa por amálgama em mucosa gângivo-alveolar*

Extensive amalgam tattoo on the alveolar-gingival mucosa

Vivian C. Galletta¹

Aluana M. C. Dal Vecchio³

Dante A. Migliari⁵

Gabriela Artico²

Celso A. Lemos Jr⁴

Resumo: Tatuagens por amálgama são lesões pigmentadas, exógenas, de frequente ocorrência na mucosa bucal, que resultam da introdução acidental de partículas de amálgama nos tecidos moles. O diagnóstico da tatuagem por amálgama é simples, geralmente, baseado em achados clínicos, complementado pela história recente ou pregressa de remoção de restauração por amálgama. Radiografias intraorais podem ser úteis na detecção de radiopacidade, associadas à partícula de amálgama. Nos casos em que as tatuagens por amálgama não permitem diferenciação de outras lesões melanocíticas, o exame histopatológico deve ser realizado. Os autores relatam a ocorrência de lesão extensa por tatuagem de amálgama com confirmação histopatológica.

Palavras-chave: Amálgama dentário; Mucosa bucal; Pigmentação

Abstract: Amalgam tattoos are common exogenous pigmented lesions of the oral mucosa occurring mainly by inadvertent placement of amalgam particles into soft tissues. The diagnosis of amalgam tattoo is simple, usually based on clinical findings associated with presence or history of amalgam fillings removal. Intraoral X-rays may be helpful in detecting amalgam-related radiopacity. In cases where amalgam tattoo cannot be differentiated from other causes of oral pigmentation, a biopsy should be performed. This article deals with an extensive amalgam tattoo lesion which required a biopsy for a definitive diagnosis.

Keywords: Dental amalgam; Mouth mucosa; Pigmentation

INTRODUÇÃO

As lesões pigmentadas bucais podem ser divididas em melânicas - nevos melanocíticos, melanomas e melanoses - e não melânicas como, por exemplo, as tatuagens por amálgama. A ocorrência de lesão bucal de tatuagem por amálgama é relativamente comum, representada por mancha de cor azul ou enegrecida, cujo diagnóstico é, normalmente, realizado em base, exclusivamente, clínica.¹ Radiografias dentárias podem ser úteis na identificação do material radiopaco.² Em alguns casos, porém, faz-se necessária a realização de biópsia para confirmar o diagnóstico.³

O presente relato descreve lesão de tatuagem por amálgama, de tamanho incomum, em que se fez necessária a realização de biópsia para confirmação do diagnóstico.

RELATO DE CASO

Paciente feminina, branca, 34 anos, foi encaminhada à nossa clínica para avaliação de mancha azul-escura, assintomática na mucosa gângivo-alveolar, estendendo-se do canino mandibular esquerdo até o segundo molar, com 16 anos de duração (Figuras 1A e 1B). Ao exame intrabucal, constatou-se a ausência do primeiro molar esquerdo, que fora extraído, quando ela tinha 18 anos. Seu histórico médico incluía diversas intervenções cirúrgicas em função das varizes dos membros inferiores, quando ainda jovem. Nenhuma outra condição sistêmica relevante foi relatada.

De acordo com os dados clínicos disponíveis, constituídos, principalmente, por extensa mancha escura em mucosa gengival, os diagnósticos clínicos possíveis incluíram tatuagem por amálgama, lesão

Recebido em 21.05.2010.

Aprovado pelo Conselho Consultivo e aceito para publicação em 27.07.2010.

* Trabalho realizado na Disciplina de Estomatologia Clínica, Faculdade de Odontologia da Universidade de São Paulo – São Paulo (SP), Brasil.

Conflito de interesse: Nenhum / *Conflict of interest:* None

SupORTE financeiro: Nenhum / *Financial funding:* None

¹ Doutora em Diagnóstico Bucal, Disciplina de Estomatologia Clínica, Faculdade de Odontologia da Universidade de São Paulo (FOUSP) – São Paulo (SP), Brasil.

² Mestre em Odontologia-Diagnóstico Bucal - Doutoranda em Odontologia-Diagnóstico Bucal Faculdade de Odontologia da Universidade de São Paulo (FOUSP) – São Paulo (SP), Brasil.

³ Mestre em Patologia Bucal - Faculdade de Odontologia da Universidade de São Paulo - Doutoranda da Disciplina de Patologia Oral, Faculdade de Odontologia da Universidade de São Paulo (FOUSP) – São Paulo (SP), Brasil.

⁴ Professor Doutor da Disciplina de Estomatologia Clínica, Faculdade de Odontologia da Universidade de São Paulo (FOUSP) – São Paulo (SP), Brasil.

⁵ Professor Titular da Disciplina de Estomatologia Clínica, Faculdade de Odontologia da Universidade de São Paulo (FOUSP) – São Paulo (SP), Brasil.

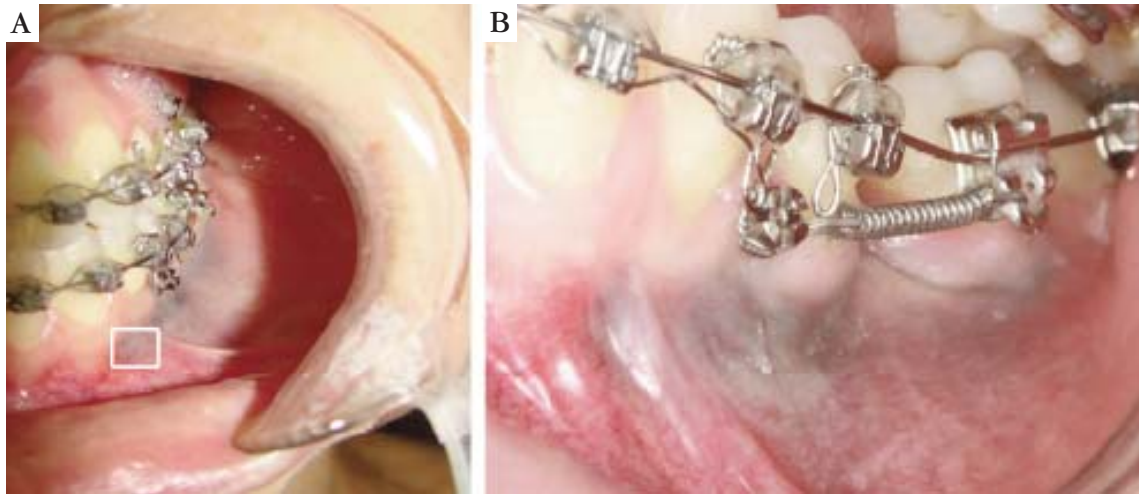


FIGURA 1: A e B. Apresentação clínica: mancha de cor azul-escura na mucosa gêmivo-alveolar. A área quadriculada indica o local da biópsia

melanocítica ou lesão vascular benigna. Esta última hipótese foi excluída, pois a região não se tornava isquêmica, quando se aplicava pressão digital no local. A radiografia periapical mostrou imagem radiopaca puntiforme, sugerindo a presença de material metálico (Figura 2). Em razão de o fato de que este achado radiográfico localizava-se na região do dente extraído, a paciente foi reavaliada e questionada se o dente extraído possuía uma restauração de amálgama, ao que respondeu afirmativamente. Com base em todos estes dados, chegou-se ao diagnóstico de tatuagem por amálgama. Porém, por causa da extensão da lesão e a fim de proporcionar o diagnóstico correto à paciente, uma biópsia foi realizada.

O exame histopatológico revelou a presença de material exógeno no tecido conjuntivo, de formato irregular e coloração enegrecida. Nota-se ainda a pigmentação acastanhada, de fibras elásticas ao redor de nervos e de pequenos vasos. Estas características confirmaram o diagnóstico clínico de lesão de tatuagem por amálgama (Figuras 3A e 3B).

DISCUSSÃO

Tatuagens por amálgama são lesões pigmentadas e exógenas que ocorrem na mucosa bucal, geralmente, por conta da introdução inadvertida de partículas de amálgama, em tecidos da mucosa oral.⁴ Em alguns casos, estas pigmentações podem ocorrer por meio de uma interação da mucosa bucal, com a corrosão de materiais metálicos, em especial, através da liberação de prata das ligas do amálgama.⁵

O aspecto clínico usual de lesões de tatuagem por amálgama é de mancha de cor azul, ou negra ou cinza, de 0,1 a 2 cm de tamanho, no qual afeta, principalmente, a mucosa gengival e alveolar.⁴ O diagnóstico de tatuagem por amálgama é simples, geralmente, baseado em observações clínicas, associadas à pre-

sença ou história de remoção de restaurações por amálgama. As radiografias periapicais podem ser úteis para detectar a radiopacidade, relacionada ao amálgama, mas esta característica é observada em menos de 25% dos casos.⁶ A biópsia deve ser somente realizada, quando for necessário excluir lesões melanocíticas, principalmente, o melanoma maligno.^{6,7}

No presente caso, uma biópsia foi realizada por razão da grande (e incomum) extensão da lesão, e para tranquilizar a paciente que estava preocupada, por crer que a lesão gengival era semelhante à das veias varicosas.

Extensas lesões de tatuagens por amálgama são raras, a sua ocorrência, geralmente, resulta da difusão de pequenas partículas de amálgama para os tecidos próximos, como, provavelmente, deve ter ocorrido neste caso.⁸

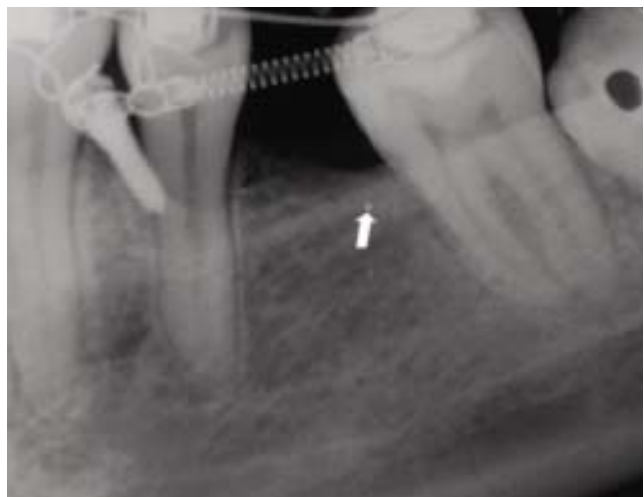


FIGURA 2: Radiografia periapical mostra uma imagem radiopaca puntiforme (seta), na crista alveolar, na qual sugere a presença de material metálico

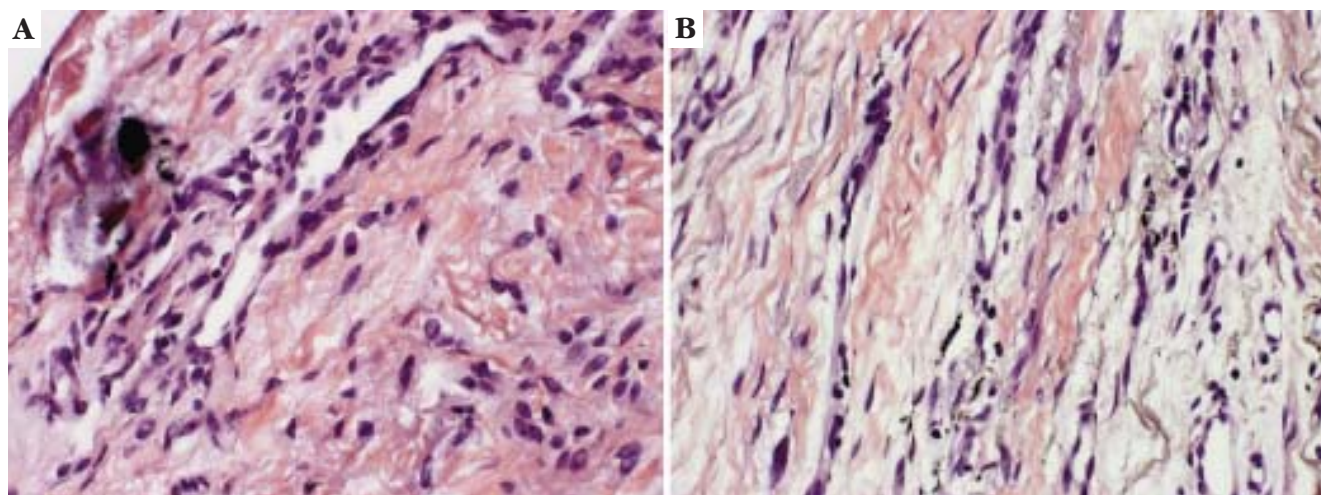


FIGURA 3: Corte histológico da mucosa bucal revelando. **A.** fragmentos sólidos, enegrecidos e de formato irregular (HE 400x); **B.** grânulos acastanhados, dispersos ao longo de feixes de fibras colágenas (HE 400x)

A remoção de tatuagens por amálgama não é necessária, exceto, por motivos estéticos, ou quando, em raros casos, elas produzirem reações liquenoides.^{9,10} Este evento é considerado bastante raro, porque a grande maioria das reações liquenoides está relacionada, predominantemente, a restaurações de amálgama do que à tatuagem por amálgama.¹¹ Na literatura,

há apenas um único relato na qual estabelece a associação de reação liquenóide à tatuagem por amálgama.¹⁰ Neste presente caso, não houve nenhuma necessidade de se proceder a remoção do material radiopaco, pois o mesmo não causava nenhum tipo de desconforto à paciente, quer seja estético ou funcional. □

REFERÊNCIAS

- Buchner A, Hansen LS. Amalgam pigmentation (amalgam tattoo) of the oral mucosa: a clinicopathologic study of 268 cases. *Oral Surg Oral Med Oral Pathol.* 1980;49:139-47.
- McCullough MJ, Tyas MJ. Local adverse effects of amalgam restorations. *Int Dent J.* 2008;58:3-9.
- Krahl D, Altenburg A, Zouboulis CC. Reactive hyperplasias, precancerous and malignant lesions of the oral mucosa. *J Dtsch Dermatol Ges.* 2008;6:217-32.
- Meleti M, Vescovi P, Mooi WJ, van der Waal I. Pigmented lesions of the oral mucosa and perioral tissues: a flow-chart for the diagnosis and some recommendations for the management. *Oral Surg Oral Med Oral Pathol Oral Radiol Endod.* 2008;105:606-16.
- Joska L, Venclikova Z, Poddana M, Benada O. The mechanism of gingiva metallic pigmentations formation. *Clin Oral Invest.* 2009;13:1-7.
- Eisen D. Disorders of pigmentation in the oral cavity. *Clin Dermatol.* 2000;18:579-87.
- Kauzman A, Pavone M, Blanas N, Bradley G. Pigmented lesions of the oral cavity: review, differential diagnosis, and case presentations. *J Can Dent Assoc.* 2004;70:682-3.
- Owens BM, Johnson WW, Schuman NJ. Oral amalgam pigmentations (tattoos): a retrospective study. *Quintessence Int.* 1992;23:805-10.
- Martin JM, Nagore E, Cremades A, Botella-Estrada R, Sanmartín O, Sevilla A, et al. An amalgam tattoo on the oral mucosa related to a dental prosthesis. *J Eur Acad Dermatol Venereol.* 2005;19:90-2.
- Staines KS, Wray D. Amalgam-tattoo-associated oral lichenoid lesion. *Contact Dermatitis.* 2007;56:240-1.
- Bernardes VF, Garcia BG, Souto GR, Novaes-Junior JB, Aguiar MCF, Mesquita RA. Lesão liquenóide oral relacionada ao amálgama. *An Bras Dermatol.* 2007;82:549-52.

ENDEREÇO PARA CORRESPONDÊNCIA / MAILING ADDRESS:

Gabriela Artico
 Disciplina de Estomatologia Clínica
 Faculdade de Odontologia, Universidade de São Paulo
 Av. Prof. Lineu Prestes, 2227, Cidade Universitária
 CEP: 05508-000, São Paulo, SP
 Tel./Fax: (11) 3091-7883
 e-mail: gzartico@usp.br

How to cite this article/Como citar este artigo: Galletta VC, Artico G, Dal Vecchio AMC, Lemos Júnior CA, Migliari DA. Tatuagem extensa por amálgama em mucosa gângivo-alveolar. *An Bras Dermatol.* 2011;86(5):1019-21.