

Diagnóstico por Imagem nas Espondilodiscites Infeciosas^(*)

Image Diagnosis in the Infectious Spondylodiskitis

Laura Andréia Duarte Lessa⁽¹⁾, André Yui Aihara⁽¹⁾, Jamil Natour⁽²⁾ e Artur da Rocha Corrêa Fernandes⁽¹⁾

INTRODUÇÃO

A espondilodiscite infecciosa é um processo inflamatório envolvendo disco e vértebras adjacentes. Também pode estender-se para dentro do espaço epidural e partes moles paravertebrais. O corpo vertebral é mais comumente afetado, mas quaisquer elementos da vértebra podem ser envolvidos por contigüidade. Infecções isoladas nas articulações facetárias têm sido associadas aos abscessos epidurais e paraespinhais⁽¹⁾. As espondilodiscites mais prevalentes são as piogênicas e as associadas à infecção por tuberculose.

Nas espondilodiscites piogênicas a coluna lombar é o segmento mais freqüentemente envolvido, seguido pela coluna torácica e, menos comumente, pelas colunas cervical e sacral⁽²⁾, constituindo de 2% a 4% de todos os casos de osteomielite⁽³⁾. A coluna é o local mais comum de infecção tuberculosa no aparelho musculoesquelético (50% dos casos), sendo a coluna torácica baixa e lombar alta as mais acometidas. Envolvimento cervical e lombossacral ocorrem menos freqüentemente⁽¹¹⁾. A incidência de tuberculose na coluna tem sido estimada em 1% a 3% dos pacientes com tuberculose⁽¹²⁾.

Sintomas clássicos incluem dor nas costas e febre. Dor local de caráter inflamatório e rigidez no segmento afetado, particularmente se associados à febre, também despertam suspeitas. Manifestações atípicas, como derrame pleural, *deficits* sensoriais e ocorrência em usuários de drogas, podem contribuir para o retardo do diagnóstico. São considerados fatores de risco cirurgia espinhal recente, qualquer quadro infeccioso, cirurgia urogenital, diabetes melitos, imunossupressão, idade avançada, uso de drogas ilícitas, consumo de álcool e doença renal crônica⁽²⁾.

Nas espondilodiscites piogênicas as provas inflamatórias inespecíficas geralmente encontram-se alteradas^(4,5). A biópsia confirma o diagnóstico e pode revelar o exato organismo envolvido. Sapico^(4,6), em uma revisão da literatura,

demonstrou que as amostras obtidas em cerca de 30% das biópsias por agulha e acima de 14% das biópsias abertas produziram culturas negativas.

A disseminação hematogênica nas espondilodiscites piogênicas pode ser causada por quaisquer organismos, sendo caracteristicamente uma doença que atinge pessoas acima de 50 anos e predominantemente do sexo masculino. Entretanto, o agente causal mais freqüente é o *Stafilococcus aureus*^(2,7). Em usuários de drogas endovenosas *Pseudomonas aeruginosa* é um dos patógenos mais comuns⁽⁷⁾. Infecções estreptocócicas são comuns em pacientes com endocardite e *Hemófilos arophilus* naqueles com meningite⁽⁸⁾. O acometimento dos elementos posteriores é principalmente visto com actinomicose e coccidiomicose⁽⁷⁾. Apesar de rara em áreas endêmicas, a concomitância de infecção piogênica e tuberculosa deve ser considerada⁽⁹⁾.

Freqüentemente por via hematogênica, nas espondilodiscites piogênicas, o processo inicia-se no osso subcondral anterior do corpo vertebral, adjacente ao disco intervertebral. A extensão dentro do disco promove redução da altura discal e indefinição dos planaltos vertebrais em uma a três semanas, sendo altamente sugestivo de processo infeccioso. A vértebra adjacente torna-se envolvida com posterior disseminação da infecção. Casos não tratados usualmente levam de 10 a 12 semanas para apresentar alterações reparativas (esclerose óssea)^(8,10).

A infecção tuberculosa geralmente inicia-se pelos cantos das vértebras, particularmente pelos cantos anteriores e inferiores. Essa predileção se deve à disseminação tuberculosa via plexo venoso paravertebral (de Batson), ao invés da rota mais usual pelas artérias espinhais. O quadro pode prosseguir e apresentar extensão subligamentar, anterior ou posterior, dentro dos corpos vertebrais ou dentro do disco. Se não tratada, a infecção resulta em colapso vertebral e cifose angular da coluna (giba focal da doença de Pott).

* Departamento de diagnóstico por imagem da Universidade Federal de São Paulo (EPM/Unifesp).

1. Departamento de diagnóstico por imagem da EPM/Unifesp.

2. Disciplina de Reumatologia da EPM/Unifesp.

Endereço para correspondência: Artur da Rocha Corrêa Fernandes. Departamento de diagnóstico por imagem da EPM/Unifesp. Rua Botucatu, 740, CEP 04023-900, São Paulo, SP.

A maioria dos pacientes tem duas ou mais vértebras afetadas na apresentação. Envolvimento descontínuo ocorre em aproximadamente 25% dos pacientes. Usualmente parte do corpo vertebral é afetada. O envolvimento dos elementos posteriores associado ao envolvimento do corpo vertebral afeta de 20% a 50% dos pacientes. Apresentações atípicas incluem envolvimento isolado dos elementos posteriores, infecção confinada a uma vértebra com colapso concêntrico do corpo vertebral (vértebra plana) e vértebra em mármore⁽¹³⁾.

DIAGNÓSTICO POR IMAGEM

Radiografia simples – As alterações radiográficas tipicamente ocorrem de 2 a 3 semanas após o início dos sintomas. Os achados de destruição óssea secundária à osteomielite não são vistos até que 35% a 40% da região envolvida seja destruída⁽¹⁴⁾. Os sinais precoces na espondilodiscite piogênica incluem borramento dos planaltos e redução na altura do espaço discal, seguidos pela destruição óssea medular da vértebra adjacente. Finalmente, ocorre esclerose óssea. Cifose, escoliose ou ambos são conseqüência de 4 a 6 meses de infecção crônica⁽²⁾. Na espondilodiscite tuberculosa, além desses achados radiográficos, observa-se frequentemente áreas de aumento fusiforme das partes moles paraespinhais, denotando a formação de abscessos (em mais de 70% dos casos em associação com extensão epidural)⁽¹³⁾. As radiografias laterais podem demonstrar erosão da margem anterior do corpo vertebral em conseqüência da extensão subligamentar⁽¹⁷⁾. Os abscessos podem apresentar focos de calcificação, patognomônicos de tuberculose^(15,16).

Tomografia computadorizada (TC) – Nos estágios iniciais a TC pode mostrar uma pequena área hipodensa dentro do disco⁽¹⁸⁾. Permite melhor definição da extensão nos planaltos vertebrais, podendo-se observar destruição óssea medular adjacente e o envolvimento intra-espinal e paravertebral. Na TC pode-se observar a presença simultânea de edema de partes moles, obliteração dos planos adiposos ao redor dos corpos vertebrais e fragmentação ou erosão dos planaltos vertebrais. Após injeção de contraste, abscessos paravertebrais com envolvimento do psoas podem ser facilmente identificáveis, além do realce periférico do abscesso epidural, este causando deslocamento posterior do saco dural, invasão do canal vertebral e compressão medular⁽²⁾. Na espondilodiscite tuberculosa pode-se ver a cloaca, resultante de drenagem de abscessos intra-ósseos. Abscessos paraespinhais tuberculosos podem drenar para

outros planos com desenvolvimento de abscessos mediastinais, derrames pleurais, abscessos no flanco e psoas, a depender do nível e direção da propagação. Na fase crônica da espondilodiscite tuberculosa há extensa destruição óssea, formação de sequestros ósseos e acentuada formação de osso heterotópico⁽¹¹⁾.

Medicina nuclear – Na espondilodiscite piogênica "scans" ósseos com tecnécio 99m têm acurácia de 90% em pacientes com mais de dois dias de sintomas, sendo que o gálio pode ser positivo antes do tecnécio. Infecções discais demonstram captação do radioisótopo nos planaltos vertebrais e redução da altura do espaço discal, com aparência em "sanduíche"⁽²⁾. Durante a fase de cura o gálio pode tornar-se negativo, mas o tecnécio permanece positivo após longo tempo⁽¹⁹⁾, sendo o gálio indicado para seguimento⁽²⁰⁾. Na espondilodiscite tuberculosa a cintigrafia com gálio não mostra alterações nas fases iniciais, apesar de a doença ser ativa clínica e radiologicamente, com resultados falso-negativos em 70% dos casos. Com a progressão da infecção, extensas alterações ósseas e tentativas de cura resultam no aumento do metabolismo ósseo, manifestado como áreas de aumento da captação nos "scans" ósseos. Cintigrafia óssea é útil para determinar o número de locais de doença ativa, no acompanhamento da doença crônica e para monitorar a resposta à terapia antituberculosa. A TC com emissão de prótons é útil para avaliar a extensão para elementos posteriores⁽¹¹⁾.

Ressonância magnética (RM) – A RM é a modalidade de imagem mais importante para estes casos, especialmente nas fases precoces. Permite imagens multiplanares, avaliação direta da medular óssea, visualização simultânea das estruturas neurais e oferece excelentes detalhes anatômicos⁽²⁾. A RM com contraste permite diferenciar abscesso de tecido fibroso, avalia a extensão intra-espinal, compressão medular, mielopatia focal, doença meníngea e extensão paraespinhal^(13,22). Mostra tipicamente hipossinal em imagens ponderadas em T1 com perda da definição dos planaltos vertebrais e dos corpos vertebrais adjacentes⁽²⁾, perda da altura discal e massas de partes moles paraespinhais⁽¹¹⁾. Em T2 há hipersinal do disco, dos corpos vertebrais e das partes moles comprometidas. Na espondilodiscite piogênica hematogênica há aumento homogêneo do sinal discal nas imagens sagitais ponderadas em T2 com perda da fenda nuclear normal⁽²⁾. Utilizando contraste endovenoso (gado-líneo) é possível avaliar o realce das estruturas envolvidas no processo. Os padrões de realce discal podem variar desde a ausência de realce discal, realce homogêneo da maioria

do disco, áreas não confluentes irregulares de realce a finas ou espessas áreas de realce periférico.

Na espondilodiscite tuberculosa, a RM aumenta a detecção de abscessos intra-ósseos vertebrais, de lesões salteadas, da extensão subligamentar e epidural da infecção⁽¹¹⁾. Após contraste há realce periférico e espesso dos abscessos intra-ósseos e paraespinhais⁽²¹⁾.

Outras afecções fazem diagnóstico diferencial com as espondilodiscites, dentre as quais podemos citar as doenças neoplásicas espinhais, fraturas por compressão, alterações vertebrais discogênicas na fase inflamatória (Modic tipo I), espondiloartropatia destrutiva vista em pacientes renais

crônicos submetidos à hemodiálise por longos períodos, espondiloartropatias soro-negativas e neuroartropatias espinhais.

Concluimos que os métodos de diagnóstico por imagem são imprescindíveis para o diagnóstico precoce, avaliação da evolução e para o acompanhamento das espondilodiscites infecciosas. Utiliza-se como método de escolha a ressonância magnética, seguido pela cintigrafia óssea (particularmente nos casos de espondilodiscites piogênicas), tomografia computadorizada e, por último, a radiografia convencional, considerando-se que as alterações nesse método são vistas tardiamente.

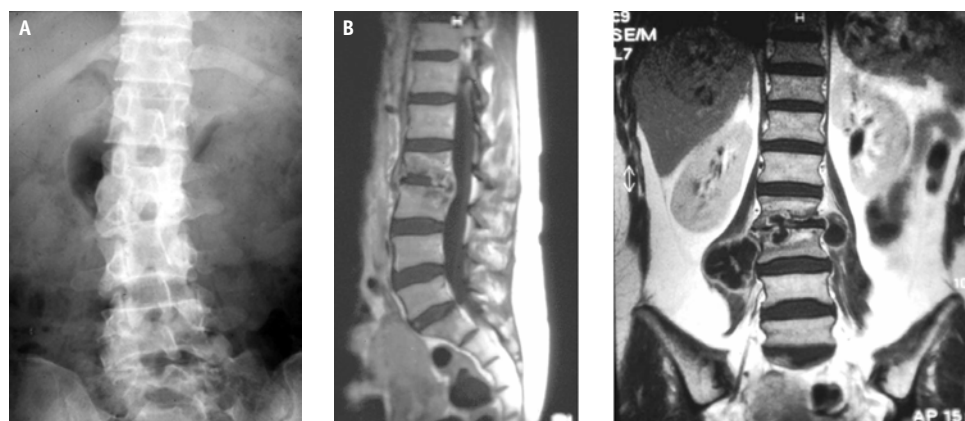


FIGURA 1 – Espondilodiscite piogênica em paciente do sexo feminino, 42 anos, com dor lombar e antecedente de infecção urinária. Radiografia e RM (T1 pós-gadolíneo) evidenciando redução no espaço discal L2-3, realce heterogêneo do disco e dos corpos vertebrais, além de abscessos paravertebrais e extensão subligamentar e epidural.

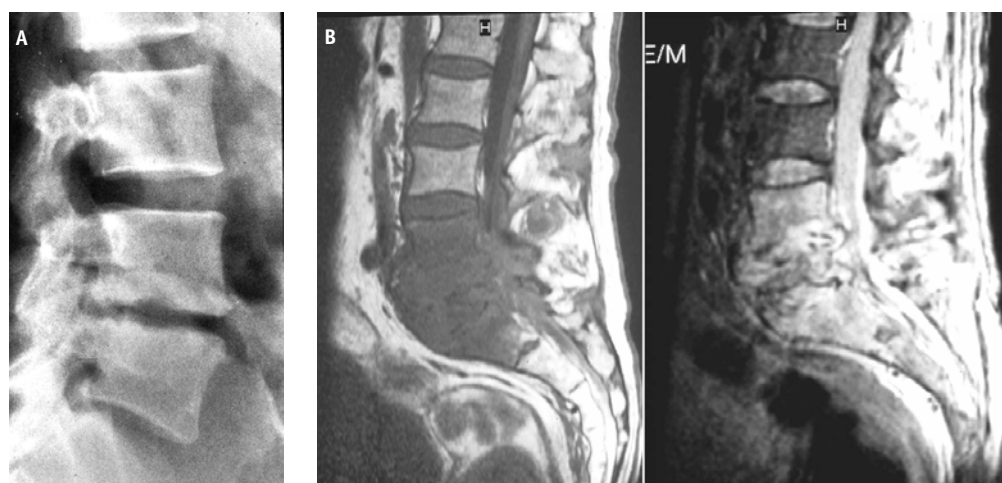


FIGURA 2 – Espondilodiscite piogênica em paciente do sexo feminino, 50 anos, com dor lombar e antecedente cirúrgico de hérnia discal. Radiografia e RM (T1 e T2) demonstrando redução e irregularidade do espaço discal L4-5, alteração do sinal (hipo em T1 e hipersinal em T2) nos corpos vertebrais de L4 a S1, discos e partes moles paravertebrais e invasão do canal vertebral.

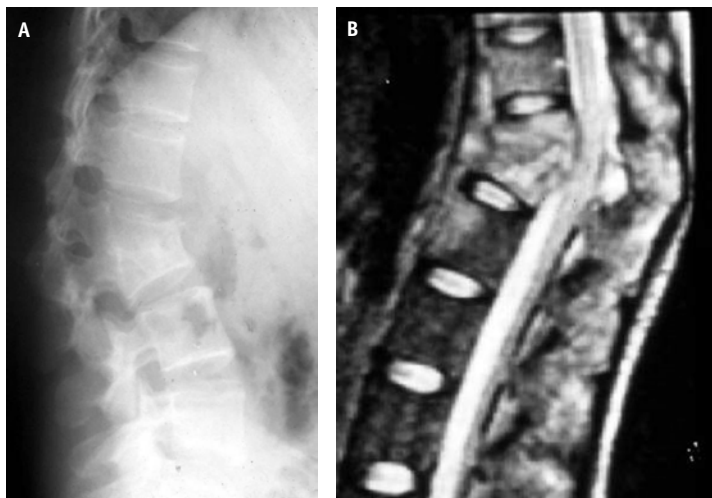


FIGURA 3– Espondilodiscite tuberculosa em mulher de 60 anos, com dor em região dorsal e antecedente de tuberculose pulmonar. Radiografia e RM (sagital T2) mostrando a cifose angular da doença de Pott em corpos vertebrais mesotorácicos, destruição do disco e hipersinal dos corpos vertebrais adjacentes, além da compressão sobre a medula espinhal.

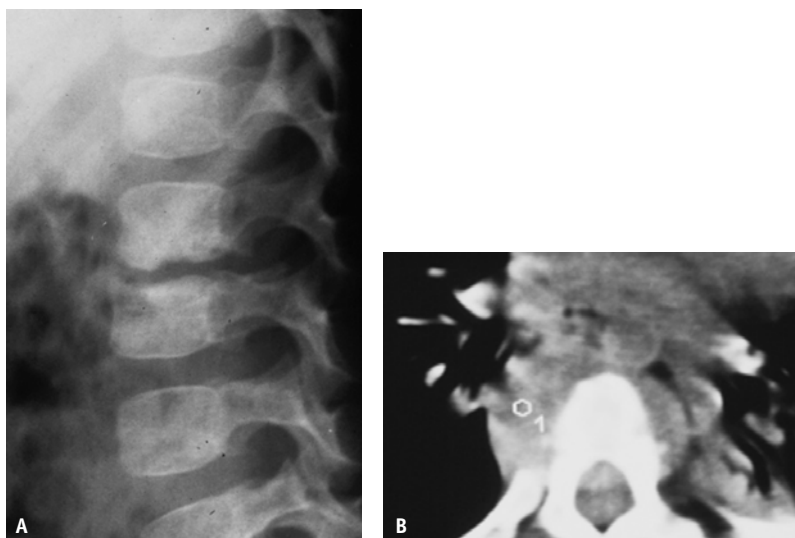


FIGURA 4 – Espondilodiscite tuberculosa na coluna torácica em paciente do sexo masculino, 6 anos. Radiografia e TC demonstram redução na altura discal, irregularidade e esclerose dos planaltos vertebrais envolvidos, associados ao comprometimento das partes moles paravertebrais e extensão epidural.

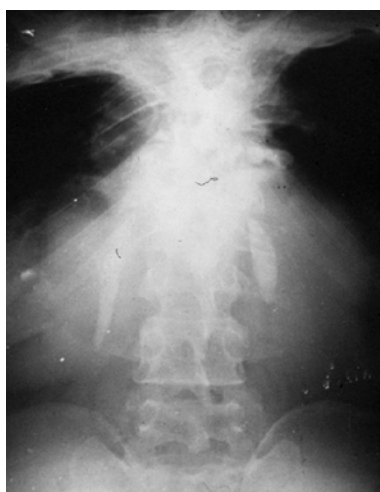

FIGURA 5 – Radiografia evidenciando abscessos paravertebrais calcificados bilateralmente, patognomônico de espondilodiscite tuberculosa.

REFERÊNCIAS

1. Babinchak J, Riley DK, Rotheram EB Jr: Pyogenic vertebral osteomyelitis of the posterior elements. *Clin Infect Dis* 25: 221-4, 1997.
2. Varma R, Lander P, Assaf Adel: Imaging of pyogenic infectious spondylodiskitis. *Radiologic Clinics of North America* 29: 203-13, 2001.
3. Stefanovski N, Van Voris LP: Pyogenic vertebral osteomyelitis: Report of a series of 23 patients. *Contemp Orthop* 1: 159-64, 1995.
4. Sapico FL, Montgomerie JA: Pyogenic vertebral osteomyelitis: Report of nine cases and review of literature. *Rev Infect Dis* 1: 754-76, 1979.
5. Carragee EJ, Kim D, Van der Vlugt T, et al: The clinical use of erythrocyte sedimentation rate in pyogenic vertebral osteomyelitis. *Spine* 15: 2089-93, 1997.
6. Sapico FL: Microbiology and antimicrobial therapy of spinal infectious. *Orthop Clin North Am* 27: 9-13, 1996.
7. Sapico FL, Montgomerie JA: Vertebral osteomyelitis. *Infect Dis Clin North Am* 4: 539-50, 1990.
8. Resnick D: Diagnosis of bone and joint disorders, 3.a ed, Philadelphia, WB Saunders, 1995.
9. Fu WK, Wu WC, Ip FL: Concomitant tuberculosis and pyogenic infection of the cervical spine: A case report. *Spine* 23: 139-43, 1998.
10. Garcia A, Grathan SA: Hematogeneous pyogenic vertebral osteomyelitis. *J Bone Joint Surg Am* 42: 429, 1960.
11. Shanley DJ: Tuberculosis of the spine: Imaging features. *AJR* 164: 659-64, 1995.
12. Engin G, Acunas B, Acuna G, Tunaci M: Imaging of extrapulmonary tuberculosis. *Radiographics* 20: 471-88, 2000.
13. Griffith JF, Kumta SM, Leung PC, et al: Imaging of musculoskeletal tuberculosis: A new look at an old disease. *Clinical Orthopedics and Related Research* 398: 32-9, 2002.
14. Bonakdar-Pour A, Baines VD: The radiology of osteomyelitis. *Orthop Clin North Am* 14: 21-37, 1983.
15. Yao DC, Sartoris DJ: Musculoskeletal tuberculosis. *Radiol Clin North Am* 33: 679-89, 1995.
16. Resnick D: Bone and joint imaging, 2nd ed, Philadelphia, PA: Saunders, 684-716, 1996.
17. Harisinghani MG, McLoud TC, Shepard JO, et al: Tuberculosis from head to toe. *Radiographics* 20: 449-70, 2000.
18. Larde D, Mathieu D, Frija J, et al: Vertebral osteomyelitis: Disk hypodensity on CT. *AJR AM J Roentgenol* 139: 963-7, 1982.
19. Ozuna RM, Delamarter RB: Pyogenic vertebral osteomyelitis and postsurgical disc space infections. *Orthop Clin North Am* 27: 87-94, 1996.
20. Hadjipavlou AG, Cesani-Vasquez F, Villaneuva-Meyer J, et al: The effectiveness of gallium citrate Ga 67 radionuclide imaging in vertebral osteomyelitis revisited. *Am J Orthop*: 179-83, 1998.
21. Sharif HS: Role of MR Imaging in the management of spinal infections. *AJR* 158: 1333-45, 1992.