

# Artrite da gota tofácea crônica mimetizando artrite reumatoide

Juliana F. Sarmento<sup>1</sup>, Vinícius de A. Cavalcante<sup>1</sup>, Maria Tarcinara R. Sarmento<sup>1</sup>, Alessandra de S. Braz<sup>2</sup>, Eutilia A. M. Freire<sup>3</sup>

## RESUMO

A gota é um distúrbio no metabolismo das purinas, usualmente associado à ocorrência de crises recorrentes de artrite nas articulações dos membros inferiores em homens entre 40-50 anos, e com o desenvolvimento de tofos subcutâneos nos pacientes com doença de longa evolução. Casos de pacientes com artrite gotosa crônica que mimetizam quadros de artrite reumatoide e vice-versa são raros. Descrevemos o caso de um paciente de 56 anos, com quadro de artrite poliarticular, simétrica e deformante, comprometendo principalmente as articulações de mãos e punhos, com nódulos subcutâneos difusos pelo corpo, alterações radiográficas atípicas e urolitíase, que, após avaliação clínica e dos exames complementares, recebeu diagnóstico de gota tofácea crônica mutilante mimetizando artrite reumatoide.

**Palavras-chave:** gota, poliartrite deformante, tofos subcutâneos, artrite reumatoide.

## INTRODUÇÃO

A gota é uma doença metabólica que acomete principalmente homens de meia idade e idosos, e mulheres na pós-menopausa. Seis vezes mais comum em homens que em mulheres,<sup>1,2</sup> classicamente apresenta-se como: artrite aguda e geralmente monoarticular, período intercrítico e gota tofácea crônica,<sup>3,4</sup> associado à hiperuricemia e à presença de cristais de monourato de sódio (MUS) nos tofos de tecido conjuntivo e nos rins.<sup>5,6</sup> Após várias crises agudas de artrite, alguns pacientes podem desenvolver sinovite e poliartropatia crônica que pode ser confundida com a artrite reumatoide (AR).<sup>1,2</sup>

Diferenciar um quadro poliarticular e tofácea da gota, de pacientes com AR, pode ser extremamente difícil<sup>1,2,3</sup> uma vez que ambas apresentam prevalência estimada na população adulta de aproximadamente 1%,<sup>2,7,8</sup> e que poliartrite, distribuição simétrica e rigidez matinal, ou fator reumatoide (FR) positivo, podem ocorrer na duas doenças.<sup>2</sup>

Casos de gota tofácea crônica mimetizando AR foram raramente descritos na literatura.<sup>9,10</sup> Descrevemos um caso raro

de um paciente com gota tofácea poliarticular, que evoluiu com acometimento atípico das articulações das mãos e com nódulos subcutâneos difusos pelo corpo que, após avaliação clínica e dos exames complementares, recebeu diagnóstico de gota mutilante mimetizando AR.

## RELATO DE CASO

Homem de 56 anos, pardo, natural e procedente de João Pessoa/PB, veio ao ambulatório de reumatologia em 20/04/2008, encaminhado por médico de atenção primária, devido a dor e deformidade nas articulações há aproximadamente seis anos. Referia ter iniciado o quadro com artrite no joelho esquerdo, de aparecimento súbito e que melhorou em uma semana. Posteriormente, notou a ocorrência de crises mais frequentes nos dois joelhos, em mãos e punhos, tornozelos e pés, de caráter intermitente e sem rigidez matinal ou relatos de podagra. Sem acompanhamento médico especializado, notou piora do quadro clínico, evoluindo com poliartrite simétrica e persistente,

Recebido em 24/11/2008. Aprovado, após revisão, em 21/07/2009. Declaramos a inexistência de conflito de interesse.

1. Alunos do curso de Medicina da Faculdade de Ciências Médicas da Paraíba (FCM)

2. Professora Assistente de Reumatologia da Faculdade de Ciências Médicas da Paraíba (FCM)

3. Professor Adjunto I de Reumatologia do Centro de Ciências Médicas da Universidade Federal da Paraíba (UFPB)

Endereço para correspondência: Alessandra Braz. Rua Borja Peregrino, 191.Torre – João Pessoa – PB. E-mail: alessabraz@gmail.com

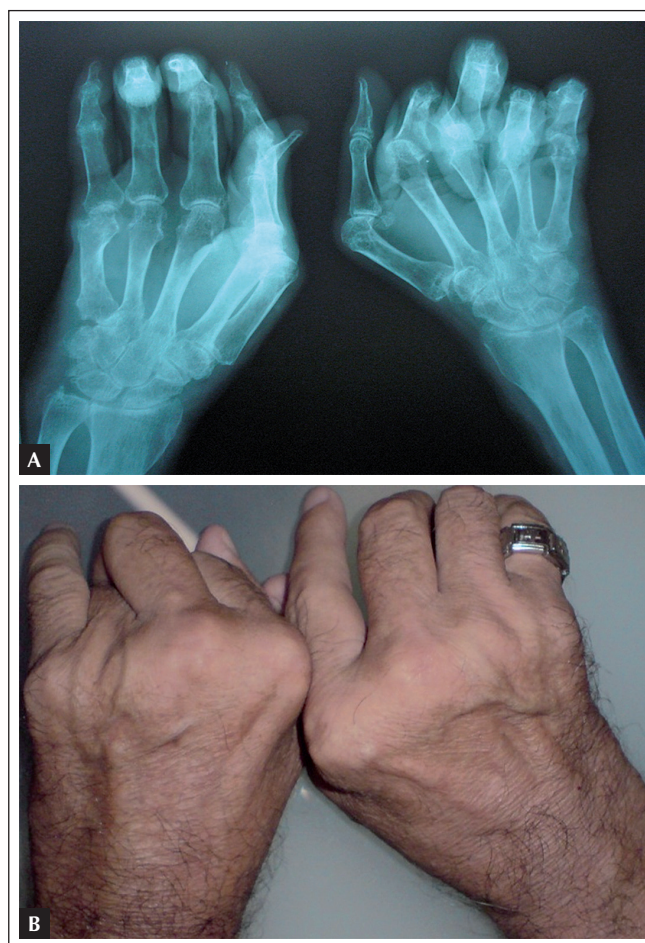
e surgiram deformidades limitantes nas mãos e nos joelhos (impossibilitando a deambulação), além do desenvolvimento de nódulos indolores distribuídos pelo corpo, inicialmente nas pernas e posteriormente em antebraços e tornozelos. Etilista há 40 anos; perda de peso: 12 kg em um mês; referia disúria e litíase renal, mas negava patologias em outros órgãos ou sistemas, alergias, hemotransfusões e neoplasias.

Ao exame físico apresentava bom estado geral, lúcido, cooperativo, hipocorado 2+/4+, desidratado 1+/4+, eupneico, afebril e normotenso. Não havia alterações nos aparelhos cardiovascular e respiratório. No locomotor, foi observado atrofia muscular nos quatro membros e da musculatura interóssea bilateral; artrite e deformidades articulares múltiplas, em especial nos punhos, metacarpofalangeanas (MCF), interfalangeanas proximais (IFP) (Figura 1A), joelhos e tornozelos. O exame da pele evidenciou nódulos subcutâneos de tamanhos variáveis, alguns medindo aproximadamente 1 cm de diâmetro (face extensora dos antebraços), sem sinais flogísticos, de consistência endurecida e fixos aos planos profundos, e nódulos de características semelhantes, porém medindo em média 2 cm, localizados anterior e lateralmente na região médio-distal das pernas e face lateral dos tornozelos. No maléolo lateral esquerdo, um nódulo fistulizou eliminando material com aparência de giz molhado.

Diante do quadro articular e da presença de nódulos subcutâneos, levantou-se as hipóteses diagnósticas de gota tofácea e/ou artrite reumatoide. Foram solicitados exames complementares e biópsia de nódulo subcutâneo; iniciado prednisona (5 mg/dia) e anti-inflamatório não esteroide.

Os exames laboratoriais solicitados em abril de 2008 mostraram hemoglobina: 10,7 g/dL, hematócrito: 32,6%; 13.000 leucócitos/mm<sup>3</sup>; plaquetas: 370.000/mm<sup>3</sup>, eritrosedimentação: 24 mm/1<sup>a</sup> h, proteína C reativa: 12 mg/L, ácido úrico sérico: 15,2 mg/dL, Creatinina 2,3 mg/dL, fator reumatoide (FR) negativo, aminotransferases normais, glicemia 105 mg/dL. Exame de urina com 25-30 piócitos/campo, hemácias acima de 100 por campo, vários cristais de ácido úrico e presença de bactérias. A radiografia de mãos e punhos mostrou erosões periarticulares, em especial em MCF, cistos epifisários em mãos e punhos e subluxação das falanges distais e médias bilateralmente (Figura 1B). Foram prescritos prednisona (10 mg/dia) e tramadol (50 mg/dia) para alívio das dores devido ao comprometimento da função renal.

Os exames solicitados em 04 de junho de 2008 mostraram: creatinina sérica: 1,6 mg/dL; ácido úrico na urina de 24 h: 752,4 mg e *clearance* de creatinina: 36,7 mL/min/1,73 m<sup>2</sup>. Exame anatomopatológico da formação nodular retirada do antebra-

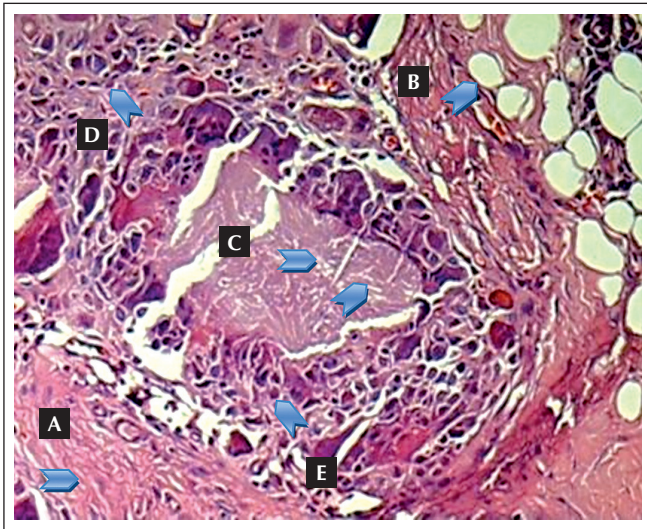


**Figura 1.** Artrópata deformante nas MCF e IFP (A) e alterações radiográficas (porose, erosões periarticulares, cistos epifisários e subluxação das falanges distais e médias) bilateralmente (B).

ço esquerdo comprovou a presença de tofo, com ausência de atipias celulares (Figura 2). Definido o diagnóstico de gota tofácea e prescrito: alopurinol 100 mg/dia, colchicina 0,5 mg/dia e prednisona 5 mg/dia. Evoluiu bem com a medicação supracitada. Atualmente em uso de 300 mg/dia de alopurinol e 1 mg/dia de colchicina.

## DISCUSSÃO

A ocorrência de poliartrite simétrica, rigidez matinal ou presença de FR sérico, embora característicos de AR, podem ocorrer em pacientes com gota.<sup>2</sup> No nosso paciente, apesar do histórico de etilismo, da ocorrência de crises intermitentes de artrite iniciando o quadro e da elevação do ácido úrico sérico, sugestivos de gota, o diagnóstico diferencial entre gota e artrite reumatoide (ou a concomitância de ambas no paciente), ocorreu



**Figura 2.** Coloração hematoxilina-eosina: nódulo margeado por tecido fibroconjuntivo colágeno denso (A), hipovascularizado, parcialmente envolvido por tecido adiposo (B). Septações fibroconjuntivas incompletas enclausuram abundante material amorfo, finamente filamentar, que forma glóbulos mesclados por cristais (indicativo de monourato de sódio) (C), além de exibir reação inflamatória exuberante (D) e presença de células gigantes multinucleadas (E).

em função da presença de deformidades articulares simétricas importantes em MCF e IFP, da presença de nódulos subcutâneos difusos, e de algumas alterações radiográficas em mãos e punhos, embora o FR sérico tenha sido negativo.

Em 1999, Schapira *et al.*<sup>9</sup> descreveram dois casos de artrite crônica da gota mascarando AR. Observaram um correto diagnóstico baseado na combinação de: histórico familiar de gota, alcoolismo, litíase renal e uso prévio de diuréticos; presença de tofos subcutâneos e alterações radiográficas características (erosões assimétricas com esclerose marginal e em região periarticular), e presença de hiperuricemia e/ou hiperuricosúria. O diagnóstico definitivo foi confirmado pela identificação de cristais de monourato de sódio (MSU) no líquido sinovial e nos tofos.

A coexistência de gota com outras doenças autoimunes como espondilite anquilosante e AR é rara.<sup>2,7,8</sup> Além disto, nos raros casos descritos, apenas um relato na literatura inglesa descreveu a concomitância de tofos intradérmicos com AR; os demais, foram de artrite aguda da gota com AR.<sup>3</sup>

Na AR, deformidades e destruição das articulações ocorrem em virtude da erosão óssea e da cartilagem,<sup>11,12,13,14</sup> e, ao contrário da gota que afeta prioritariamente articulações dos membros inferiores, mãos e punhos são os principais sítios envolvidos em quase todos os pacientes com AR, evoluindo

muitas vezes com deformidades como dedo em pescoço de cisne, em botoeira e desvio ulnar do carpo.<sup>12</sup>

Na gota, os achados radiográficos mais característicos incluem artrite erosiva, assimétrica, com preservação de espaço articular (exceto nas fases tardias) e da densidade óssea periarticular. As erosões ósseas são produzidas pelo depósito de tofos, e predomina o acometimento de extremidades inferiores, podendo ser intra-articulares (começam nas margens e prosseguem centralmente), para-articulares (excêntricas, geralmente ovais ou arredondadas circundadas por borda esclerótica) ou longe da articulação.<sup>10</sup>

Nesse paciente, apesar da ocorrência de alterações radiográficas incomuns à gota (redução da densidade óssea, erosões, cistos epifisários e subluxação das falanges distais e médias das mãos, e presença de cistos nos punhos), algumas lesões erosivas marginais, cistos ósseos extra-articulares, e os espaços articulares mantidos nas MCF e punhos, favorecem o direcionamento diagnóstico para gota tofácea crônica mimetizando AR.

Nódulos subcutâneos estão presentes em 30% dos casos de AR e são quase exclusivamente soropositivos. Em pacientes com nódulos e fator reumatoide negativo, deve-se investigar gota tofácea,<sup>12</sup> pois tofos podem ocorrer como tumefações grosseiras nas mãos e pés; geralmente indolores, porém podem limitar a mobilidade da articulação acometida com conseqüente deformidade das estruturas articulares e periarticulares levando ao desenvolvimento de uma artrite deformante ou mutilante, observado no paciente em questão. A pele sobre o tofo pode ulcerar e liberar material esbranquiçado tipo giz molhado, rico em urato,<sup>4</sup> como observado em nosso paciente, cuja avaliação anatomopatológica confirmou a presença de cristais de MUS.

Em um estudo com sete casos de coexistência de gota e AR, observou-se que apenas um dos sete pacientes apresentou anti-CCP positivo (também positivo para o FR), e os autores sugerem que isso pode ter decorrido do fato de que este anticorpo não tem sensibilidade suficiente para detectar todos os casos de AR, embora seja mais específico que o FR,<sup>2</sup> não sendo considerado fundamental para determinar a concomitância de gota e AR.<sup>15</sup>

Diante dos dados da literatura e dos achados de hiperuricemia, litíase por ácido úrico, histórico de etilismo e confirmação anatomopatológica da presença de cristais (MUS) nos nódulos subcutâneos; ausência de rigidez matinal, de fadiga e de fator reumatoide, e a excelente resposta à terapia com alopurinol e colchicina, concluiu-se que este paciente apresenta uma rara forma de gota tofácea mutilante mimetizando artrite reumatoide.

**REFERÊNCIAS**

## REFERENCES

1. Cassetta M, Gorevic PD. Crystal arthritis: gout and pseudogout in the geriatric patient. *Geriatrics* 2004; 59:25-31.
2. Kuo CF, Tsai W-P, Liou LB. Rare copresent rheumatoid arthritis and gout: comparison with pure rheumatoid arthritis and a literature review. *Clin Rheumatol* 2008; 27:231-5.
3. Baker DL, Stroup JS, Gilstrap CA. Tophaceous gout in a patient with rheumatoid arthritis. *J Am Osteopath Assoc* 2007; 107(2):554-6.
4. Gomez MM, Carvajal JJD, Pastor MAAC. Gota tofácea: ¿Indisciplina o desconocimiento? *Medifam* 2002; 12(4):289-92.
5. Wooten M. Seronegative rheumatoid arthritis and gout. *Clin Rheumatol* 2005; 24:91.
6. Reginato AJ. Gota e outras artropatias causadas por cristais. In: Kasper DL, Fauci AS, Longo DL, Braunwald E, Hauser SL, Jameson JL. *Harrison. Medicina Interna*. v. 2, 16 ed., Rio de Janeiro: McGraw-Hill Interamericana do Brasil Ltda., 2006, pp. 2146-51.
7. Bachmeyer C, Charoud A, Mougeot-Martin M. Rheumatoid nodules indicating seronegative rheumatoid arthritis in a patient with gout. *Clin Rheumatol* 2003; 22:154-5.w
8. Khosla P, Gogia A, Agarwal PK, *et al.* Concomitant gout and rheumatoid arthritis – a case report. *Indian J Med Sci* 2004; 58(8):349-52.
9. Schapira D, Stahl S, Izhak OB, Balbir-Gurman A, Nahir AM. Chronic tophaceous gouty arthritis mimicking rheumatoid arthritis. *Semin Arthritis Rheum* 1999; 29(1):56-63.
10. Talbott JH, Altman RD, Yü TF. Gouty arthritis masquerading as rheumatoid arthritis or vice versa. *Semin Arthritis Rheum* 1978; 8(2):77-114.
11. Rodriguez-Hernandez JL. Dolor osteomuscular y reumatológico. *Rev Soc Esp Dolor Narón (La Coruña)* 2004; 11(2):56-64.
12. Bertolo MB, Brenol CV, Schainberg CG *et al.* Atualização do Consenso Brasileiro no Diagnóstico e Tratamento da Artrite Reumatoide. *Rev Bras Reumatol* 2007; 47(3):151-9.
13. Louzada-Junior P, Souza BDB, Toledo RA, Ciconelli RM. Análise descritiva das características demográficas e clínicas de pacientes com artrite reumatoide no estado de São Paulo, Brasil. *Rev Bras Reumatol* 2007; 47(2):84-90.
14. O'Dell JR. Rheumatoid Arthritis. In: Imboden J, Hellmann DB, Stone JH. *Current Rheumatology: diagnosis and treatment*. 1 ed. New York: McGraw-Hill, 2004, pp. 145-156.
15. Bas S, Perneger TV, Seitz M, Tiercy JM, Roux-Lombard P, Guerne PA. Diagnostic tests for rheumatoid arthritis comparison of anti-cyclic citrullinated peptide antibodies, anti-keratin antibodies and IgM rheumatoid factor. *Rheumatology* 2002; 41:809-14.