



# REVISTA BRASILEIRA DE REUMATOLOGIA

www.reumatologia.com.br



## Relato de caso

# Tuberculose miliar: infecção oportunista grave em pacientes com lúpus eritematoso sistêmico juvenil



Priscilla S. Freire<sup>a</sup>, João D. Montoni<sup>a</sup>, Aline S.M. Ribeiro<sup>a</sup>, Heloísa H. Marques<sup>b</sup>,  
Thais Mauad<sup>c</sup> e Clovis A. Silva<sup>a,d,\*</sup>

<sup>a</sup> Unidade de Reumatologia Pediátrica, Instituto da Criança, Faculdade de Medicina, Universidade de São Paulo, São Paulo, SP, Brasil

<sup>b</sup> Unidade de Infectologia Pediátrica, Instituto da Criança, Faculdade de Medicina, Universidade de São Paulo, São Paulo, SP, Brasil

<sup>c</sup> Departamento de Patologia, Faculdade de Medicina, Universidade de São Paulo, São Paulo, SP, Brasil

<sup>d</sup> Divisão de Reumatologia, Instituto da Criança, Faculdade de Medicina, Universidade de São Paulo, São Paulo, SP, Brasil

## INFORMAÇÕES SOBRE O ARTIGO

Histórico do artigo:

Recebido em 20 de dezembro de 2013

Aceito em 14 de abril de 2014

On-line em 14 de outubro de 2014

Palavras-chave:

Tuberculose

Imunossupressor

Infecção

Crianças

Lúpus eritematoso sistêmico

## R E S U M O

**Introdução:** Um dos principais problemas no lúpus eritematoso sistêmico juvenil (LESJ) é a infecção, como a tuberculose (TB). É importante observar que pacientes com LES são suscetíveis à tuberculose pulmonar e extrapulmonar. No entanto, de acordo com o que se sabe, essa doença contagiosa é raramente relatada na população pediátrica com lúpus, particularmente a TB difusa ou miliar. De janeiro de 1983 a dezembro de 2011, 5.635 pacientes foram acompanhados na Unidade de Reumatologia Pediátrica; 285 deles (5%) preencheram os critérios de classificação para LES do American College of Rheumatology.

**Relatos de caso:** Quatro (1,4%) de nossos pacientes com LESJ tinham tuberculose disseminada e foram descritos neste estudo. Todos eram do sexo feminino, receberam a vacina BCG e não tinham história de contato domiciliar com a TB. A mediana da idade no momento do diagnóstico da TB e o período entre os diagnósticos de LES e tuberculose foram de 17 anos (variação de 14 a 20) e 5,5 anos (variação de dois a sete), respectivamente. Todas as pacientes desenvolveram tuberculose miliar durante o curso da doença. A mediana no SLE Disease Activity Index 2000 (SLEDAI-2K) foi de 4 (2 a 16) e as pacientes foram tratadas com agentes imunossupressores (glicocorticoides, azatioprina e/ou ciclofosfamida intravenosa). Duas delas apresentaram sepse e o diagnóstico de tuberculose só foi determinado na necropsia, com envolvimento especialmente dos pulmões, do sistema nervoso central e do abdome. A terapia antituberculose (isoniazida, rifampicina e pirazinamida) foi indicada nos outros dois casos de TB; porém, as pacientes foram a óbito.

**Discussão:** A TB miliar é uma infecção oportunista rara e grave na população pediátrica com lúpus. Este estudo reforça a importância de pesquisas de rotina para TB em pacientes com LESJ.

© 2014 Elsevier Editora Ltda. Todos os direitos reservados.

\* Autor para correspondência.

E-mails: [clovis.silva@icr.usp.br](mailto:clovis.silva@icr.usp.br), [clovisaasilva@gmail.com](mailto:clovisaasilva@gmail.com) (C.A. Silva).

<http://dx.doi.org/10.1016/j.rbr.2014.04.007>

0482-5004/© 2014 Elsevier Editora Ltda. Todos os direitos reservados.

## Miliary tuberculosis: a severe opportunistic infection in juvenile systemic lupus erythematosus patients

### A B S T R A C T

#### Keywords:

Tuberculosis  
Immunosuppressive  
Infection  
Children  
Systemic lupus erythematosus

**Introduction:** One of the main issues in juvenile systemic lupus erythematosus (JSLE) patients is infection, such as tuberculosis (TB). Of note, SLE patients are susceptible to pulmonary and extrapulmonary TB. However, to our knowledge, this contagious disease was rarely reported in pediatric lupus population, particularly diffuse or miliary TB. Therefore, from January 1983 to December 2011, 5,635 patients were followed-up at our Pediatric Rheumatology Unit and 285 (5%) of them met the American College of Rheumatology classification criteria for SLE. **Case reports:** Four (1.4%) of our JSLE patients had disseminated TB and were described herein. All of them were female gender, received BCG vaccination and did not have a history of TB household contact. The median of current age at TB diagnosis and the period between JSLE and TB diagnosis were 17 years old (range 14-20) and 5.5 years (range 2-7), respectively. All patients developed miliary TB during the course of the disease. The median of SLE Disease Activity Index 2000 (SLEDAI-2K) was 4 (2-16) and the patients were treated with immunosuppressive agents (glucocorticoid, azathioprine and/or intravenous cyclophosphamide). Two of them presented sepsis and TB diagnosis was only established at autopsy, especially with lungs, central nervous system and abdominal involvements. Anti-TB therapy (isoniazid, rifampicin and pyrazinamide) was indicated in the other two TB cases, however they deceased.

**Discussion:** Miliary TB is a rare and severe opportunist infection in pediatric lupus population. This study reinforces the importance of routine searches for TB in JSLE patients.

© 2014 Elsevier Editora Ltda. All rights reserved.

## Introdução

As infecções, como a tuberculose (TB), são problemas muito importantes no paciente com lúpus eritematoso sistêmico juvenil (LESJ).<sup>1</sup> A TB é uma doença infecciosa crônica endêmica<sup>2</sup> e é a segunda causa de morte por doenças contagiosas no mundo.<sup>3</sup>

É importante observar que os pacientes com LES têm uma maior susceptibilidade a TB pulmonar e extrapulmonar,<sup>4-8</sup> com um desfecho ruim.<sup>6</sup> A TB é majoritariamente descrita em pacientes adultos com LES ativo em uso de agentes imunossuppressores<sup>6</sup> e pode mimetizar os achados clínicos do lúpus.<sup>7</sup> De acordo com o que se sabe, essa doença transmissível é raramente relatada na população pediátrica com lúpus, particularmente a TB difusa ou miliar.<sup>4</sup>

De janeiro de 1983 a dezembro de 2011, foram acompanhados 5.635 pacientes em nosso serviço; 285 deles (5%) preencheram os critérios de classificação para LES do American College of Rheumatology (ACR).<sup>9</sup> Quatro (1,4%) de nossos pacientes com LESJ tiveram TB difusa. Os diagnósticos de TB foram feitos entre 1996 e 2009 e os casos são descritos neste artigo. Este estudo foi aprovado pelo Comitê de Ética do Hospital Universitário em que foi feito. Os dados demográficos, as manifestações clínicas, a atividade da doença e os índices de danos da doença, os exames laboratoriais e o regime terapêutico no momento do diagnóstico da TB miliar em pacientes com LESJ são descritos na [tabela 1](#). A mediana da dose de prednisona no momento do diagnóstico de TB era de 30 mg/dia (15 a 60) ([tabela 1](#)).

## Relato de casos

### Caso 1

Uma menina de 20 anos foi diagnosticada com lúpus aos 17 anos e 11 meses, com base nos seguintes critérios de classificação do ACR:<sup>9</sup> fotossensibilidade, úlceras na cavidade oral, artrite nos joelhos, psicose, cilindros granulares e testes imunológicos (anticorpos antinucleares [ANA] 1:200, anti-DNA de cadeia dupla [anti-dsDNA] 1:40 [valor normal < 1:10] e anticardiolipina [ACL] IgM 63 MPL [valor normal < 10]). A reação no teste intradérmico com derivado proteico purificado (PPD) foi de 0 mm. O Índice de Atividade do LES 2000 (SLE Disease Activity Index 2000, Sledai-2K) foi de 22.<sup>10</sup> Ela foi tratada com prednisona (60 mg/dia), cloroquina (250 mg/dia) e azatioprina (100 mg/dia). Durante os dois anos seguintes, ela recebeu cloroquina (250 mg/dia). Aos 20 anos, estava em remissão e foi admitida no pronto-socorro com queixa de três dias de dor abdominal aguda, febre e vasculite cutânea (nódulos dolorosos nas mãos). Foi diagnosticado pneumopertônio e ela foi prontamente submetida a uma laparotomia. Uma perfuração do ceco por vasculite intestinal foi identificada e corrigida pela anastomose íleo-colo ascendente. O Sledai-2K foi de 16<sup>10</sup> e ela foi tratada com três bólus de metilprednisolona intravenosa (1 g/dia) e metronidazol, seguidos de prednisona (60 mg/dia). O Systemic Lupus International Collaborating Clinics/American College of Rheumatology – Damage Index (SLICC/ACR-DI)<sup>11</sup> foi de 1. Seis dias depois, ela desenvolveu pneumonia e sepse e foi tratada com ceftriaxona e vancomicina. Depois de dois dias, ela entrou em coma (Glasgow 6) e foi observado papiledema bilateral. Uma

**Tabela 1 – Dados demográficos, manifestações clínicas, atividade da doença, dano da doença, exames laboratoriais e tratamento no momento do diagnóstico de TB em pacientes com LESJ**

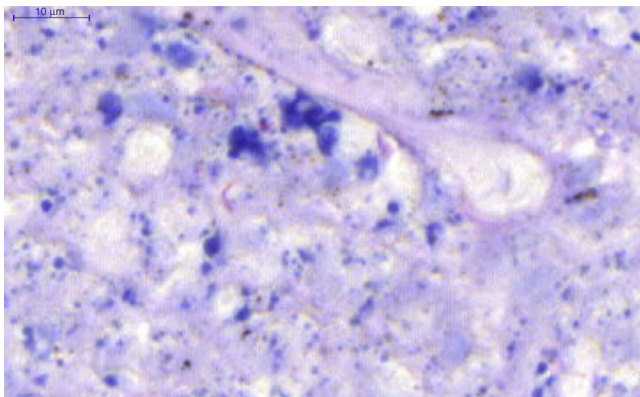
Variáveis	Caso			
	1	2	3	4
<i>Dados demográficos</i>				
Idade no momento do diagnóstico de TB, anos	20	19	15	14
Intervalo entre o início do LESJ e o diagnóstico de TB, anos	2	7	6	5
Sexo	F	F	F	F
Vacinação BCG	+	+	+	+
História de contato com a TB	-	-	-	-
Manifestações clínicas da tuberculose	Peritonite, pneumonia, coma, papiledema e herniação cerebral.	Tosse, confusão mental e cefaleia.	Tosse, expectoração, dispneia, confusão mental e irritabilidade.	Tosse, expectoração, dispneia, adenomegalia, dor abdominal, sonolência e estupor.
<i>Atividade da doença e danos no momento do diagnóstico de TB</i>				
Sledai-2K	16	2	2	4
SLICC-ACR/DI	1	2	0	0
<i>Exames laboratoriais no momento do diagnóstico de TB</i>				
Hemoglobina, g/dL	11,8	10,5	7,8	10
Hematócrito, %	36	32	26,4	27,1
Leucócitos, células/mm <sup>3</sup>	5.500	6.600	4.100	8.600
Linfócitos, células/mm <sup>3</sup>	502	600	451	6.622
Plaquetas, células/mm <sup>3</sup>	104.000	150.000	69.000	271.000
<i>Exame de urina</i>				
Leucócitos/mL	200.000	10.000	4.000	9.000
Eritrócitos/mL	710.000	23.000	0	1.000
Proteinúria g/24 horas	0,01	0,98	0,1	1,42
vPCR, mg/L	159	39,6	156	38,8
Reação no teste intradérmico com PPD, mm	0	0	15	15
Radiografia de tórax	Infiltrado difuso	Infiltrado difuso	Infiltrado difuso, pleurite	Infiltrado pontual com aspecto de flocos de algodão
Isolamento MT	Peritônio, difuso na necropsia	Difuso na necropsia	Escarro, difuso na necropsia	Escarro
Tratamento para o LESJ no momento do diagnóstico de TB (mg/dia)	PD (60)	DP (30), AZA (100)	PD (15), AZA (100), CH (250)	DP (30), CH (250)
Tratamento para a TB	NR	NR	HRZ MDRTB	HRZ
Desfecho	O	O	O	O
BCG, bacilo Calmette-Guérin; LAP, linfadenopatia; PCR, proteína C-reativa; NR, não feito; MT, <i>Mycobacterium tuberculosis</i> ; -, Negativo; +, Positivo; PPD, derivado de proteína purificada; H, isoniazida; R, rifampicina; Z, pirazinamida; PD, prednisona; AZA, azatioprina; CH, difosfato de cloroquina; TBMR, TB multirresistente; S, sobreviveu; O, óbito.				

tomografia computadorizada de encéfalo de urgência demonstrou herniação cerebral e ela faleceu. Dez dias depois de sua morte, foi estabelecido o diagnóstico de TB. A autópsia demonstrou TB miliar com inflamação granulomatosa e necrose caseosa com bacilo ácido-resistente e isolamento do *Mycobacterium tuberculosis* nas meninges, nos pulmões (fig. 1), no peritônio, no baço (fig. 2), no ovário e nas tubas uterinas. O *Mycobacterium tuberculosis* também foi isolado na cultura do líquido cefalorraquidiano (LCS) 15 dias depois de sua morte. Outros dados relacionados com a paciente durante o período de TB são apresentados na tabela 1.

## Caso 2

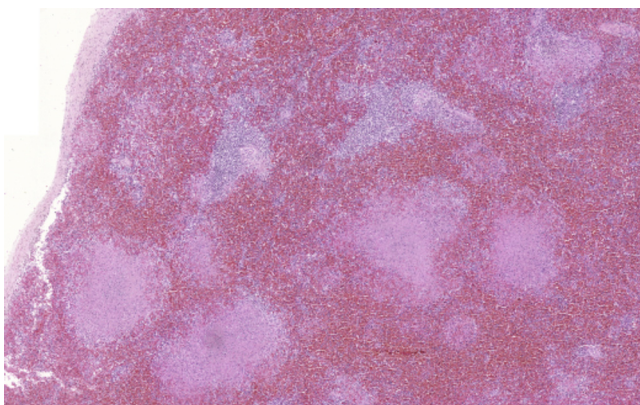
Uma moça de 19 anos foi diagnosticada com lúpus aos 12 anos, de acordo com os seguintes critérios de classificação do ACR:<sup>9</sup> rash malar, úlceras mucosas, pericardite, proteinúria de 6,3 g/24 horas, ANA (1:560, padrão pontilhado fino denso), anticorpos anti-dsDNA (1:160) e anti-Sm. A reação no teste intradérmico com PPD foi de 0 mm e o Sledai-2K foi de 16.<sup>10</sup> A biópsia renal mostrou nefrite lúpica proliferativa focal. Ela foi tratada com três bólus de metilprednisolona intravenosa (1,0 g/dia), prednisona (60 mg/dia) e cloroquina (250 mg/dia), em combinação com sete doses mensais de ciclofosfamida



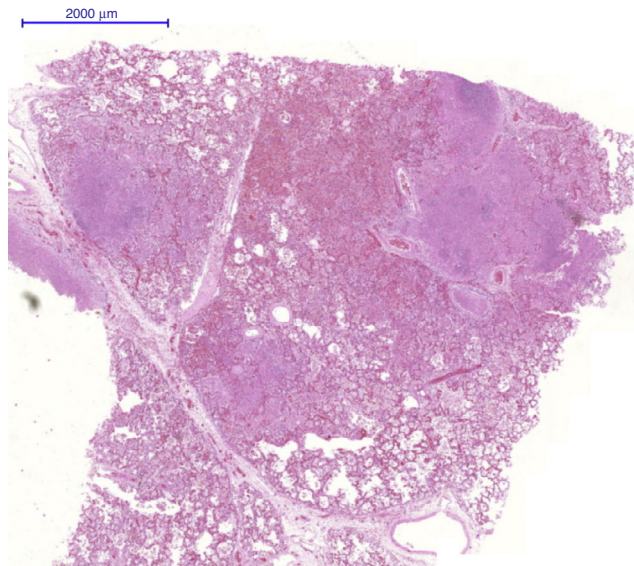


**Figura 1 – Isolamento do *Mycobacterium tuberculosis* nos pulmões (Caso 1).**

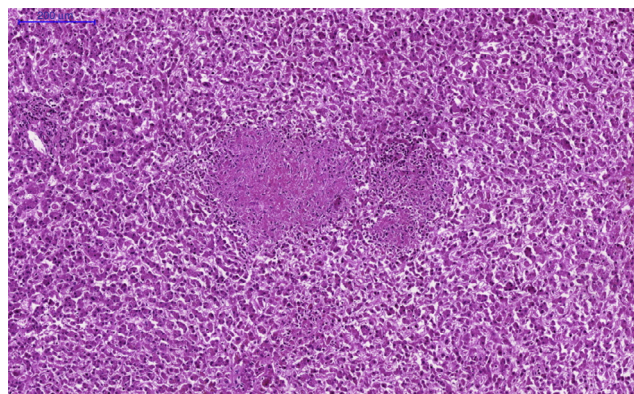
intravenosa (IVCYC) (0,5 a 1,0 g/m<sup>2</sup>/mês), seguidas por doses a cada três meses por 2,5 anos. Durante os cinco anos seguintes, ela permaneceu em remissão. Aos 19 anos, ela desenvolveu fratura vertebral lombar. A reação no teste intradérmico com PPD foi de 0 mm e havia infiltrado difuso na radiografia de tórax (tabela 1). O Sledai-2K foi de 12<sup>10</sup> e o Slicc/ACR-DI foi de 2.<sup>11</sup> Ela recebeu prednisona (30 mg/dia) e 100 mg/dia de azatioprina. Naquele momento, a densitometria óssea por DEXA (absorciometria de duplo feixe de raio-x) lombar mostrou z-score de -4 e ela foi tratada com alendronato e calcitonina. Não foram relatadas febre nem perda de peso. Duas semanas depois, ela apresentou tosse leve intermitente, confusão mental, cefaleia e desenvolveu pneumonia aguda e sepse e faleceu depois de uma semana, apesar da antibioticoterapia de amplo espectro (ceftriaxona e vancomicina). O diagnóstico de TB foi estabelecido na autópsia e revelou pneumonia aguda com hemorragia alveolar, tuberculose miliar com inflamação granulomatosa, contendo necrose caseosa com isolamento de *Mycobacterium tuberculosis* nas culturas de pulmões (fig. 3), linfonodos, baço e fígado (fig. 4). O *Mycobacterium tuberculosis* não foi isolado na coluna vertebral.



**Figura 2 – Inflamação granulomatosa e necrose caseosa no baço (Caso 1).**



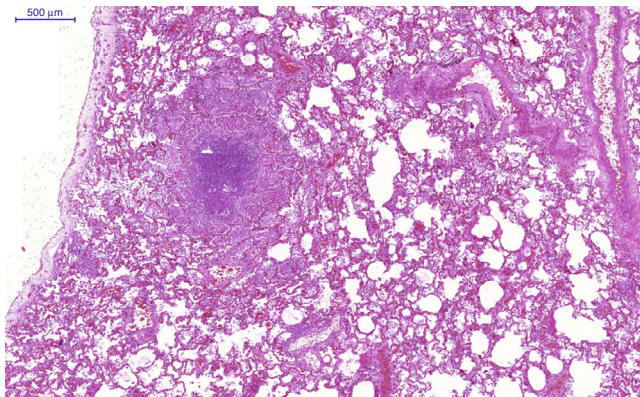
**Figura 3 – Inflamação granulomatosa e necrose caseosa nos pulmões (Caso 2).**



**Figura 4 – Inflamação granulomatosa e necrose caseosa no fígado (Caso 2).**

### Caso 3

Uma menina de 15 anos foi diagnosticada com lúpus aos nove anos, de acordo com os seguintes critérios de classificação do ACR:<sup>9</sup> artrite nos joelhos, serosite (pleurite e pericardite), linfopenia, proteinúria de 1,1 g/dia, ANA (1:560, padrão pontilhado fino denso), anticorpos anti-dsDNA (1:60) e ACL IgG (45 GPL). A reação no teste intradérmico com PPD foi de 0 mm. O Sledai-2K era de 18,<sup>10</sup> incluindo descritores de nefrite. Foi tratada com prednisona (60 mg/dia), azatioprina (150 mg/dia) e cloroquina (250 mg/dia). Durante os seis anos seguintes, apresentou atividade de doença leve. Aos 15 anos manifestou tosse, expectoração e dispneia e a radiografia de tórax mostrou infiltrados pulmonares difusos com pleurite unilateral. Naquele momento, a paciente estava em uso de prednisona (15 mg/dia), azatioprina (100 mg/dia) e cloroquina (250 mg/dia). Não foi relatada história familiar de TB. O diagnóstico de TB



**Figura 5 – Inflamação granulomatosa e necrose caseosa nos pulmões (Caso 3).**

foi estabelecido de acordo com a cultura de escarro com *Mycobacterium tuberculosis* e reação no teste intradérmico com PPD de 15 mm. O Sledai-2K foi de 2<sup>10</sup> e o SLICC/ACR-DI foi de 0.<sup>11</sup> Ela foi tratada com rifampicina, isoniazida e pirazinamida. Uma semana depois, ela desenvolveu dor abdominal e vômito. O aspartato aminotransferase (AST) era de 939 UI/L (normal 5 a 26); alanina aminotransferase (ALT), 215 UI/L (normal 19 a 44) e gama-glutamil transpeptidase (GGT), 1.582 g/dL (normal 10 a 22). Em razão da hepatotoxicidade, o tratamento antituberculose foi suspenso. Assim, foi feito mais um teste de rastreamento; após 10 dias, a cultura de escarro evidenciou *Mycobacterium tuberculosis* multirresistente (ou seja, resistente à isoniazida e à rifampicina). Ela foi tratada com ciprofloxacina, etambutol e estreptomina, a segunda linha de tratamento para erradicar o *Mycobacterium tuberculosis* apresentado, com toxicidade hepática inferior. Três dias depois, ela manifestou confusão mental, irritabilidade e faleceu. Os resultados da autópsia mostraram TB miliar com inflamação granulomatosa, necrose caseosa e isolamento de *Mycobacterium tuberculosis* nas culturas de pulmões (fig. 5), baço, fígado e medula óssea.

#### Caso 4

Uma menina de 14 anos foi diagnosticada com lúpus aos nove, de acordo com os seguintes critérios de classificação do ACR:<sup>9</sup> artrite nos joelhos, úlceras, anemia hemolítica e linfopenia, proteinúria de 1,5 g/24 horas, cilindros urinários granulares, ANA (1:240), anticorpos anti-dsDNA (1:160) e anti-coagulante lúpico. A reação ao teste intradérmico com PPD foi de 0 mm. O Sledai-2K era de 16,<sup>10</sup> incluindo descritores de nefrite. Ela foi tratada com bólus intravenosos de metilprednisolona (1,0 g/dia), prednisona (60 mg/dia) e cloroquina (250 mg/dia). Um mês após o tratamento, a proteinúria reduziu e não foi feita biópsia renal. Durante os cinco anos seguintes, permaneceu com atividade de doença moderada. Aos 14 anos, manifestou tosse, febre, dor difusa e abdominal grave, expectoração e dispneia, com infiltrado com manchas com aspecto de flocos de algodão na radiografia de tórax, e adenomegalia disseminada. Não foi relatada história familiar de TB. Naquela época, ela estava em uso de prednisona (30 mg/dia)

e cloroquina (250 mg/dia). O diagnóstico de TB foi estabelecido pela presença de *Mycobacterium tuberculosis* na cultura de escarro. O Sledai-2K era de 4<sup>10</sup> e o SLICC/ACR-DI foi de 0.<sup>11</sup> Ela foi tratada com rifampicina, isoniazida e pirazinamida. Apesar do tratamento antituberculose, um dia depois ela desenvolveu sonolência, letargia, dispneia grave e insuficiência respiratória e necessitou de ventilação mecânica. Cinco dias depois, ela morreu. Seus pais não deram o consentimento para um procedimento de necropsia.

#### Discussão

Que se tem conhecimento, este foi o primeiro estudo que avaliou a tuberculose disseminada na população com LESJ pediátrica. O estudo mostrou que a TB miliar é uma infecção oportunista rara e grave em pacientes sob terapia imunossupressora. Esses pacientes foram acompanhados em apenas um dos hospitais universitários pediátricos terciários de uma grande cidade do Brasil.

É importante ressaltar que os 285 pacientes com LESJ atendidos neste serviço receberam a vacinação contra o bacilo Calmette-Guérin (BCG) no período neonatal, conforme indicado a todos os recém-nascidos no Brasil. Uma vez que essa infecção é prevalente neste país,<sup>2</sup> esses pacientes são rotineiramente avaliados à procura de TB de acordo com a história de contato domiciliar com a TB e passam por testes de PPD e radiografia de tórax antes de tratamento imunossupressor. Os casos apresentados provavelmente apresentaram novas infecções primárias de tuberculose, uma vez que a reação no teste intradérmico com PPD era de 0 mm quando as terapias imunossupressoras foram feitas.

A tuberculose é uma doença contagiosa em que o diagnóstico definitivo requer a identificação do *Mycobacterium tuberculosis*, como foi confirmado em todos os casos apresentados. A doença se dissemina pela expectoração de gotículas de pessoas com a doença ativa, que são inaladas e depositadas nas vias aéreas distais.<sup>3</sup> As anormalidades imunológicas intrínsecas nas funções humoral e celular podem contribuir para essa infecção oportunista em pacientes com lúpus.<sup>1</sup> A reativação da infecção remota pode ser desencadeada em razão de uma anormalidade no sistema imunológico.<sup>2</sup> Distúrbios imunossupressores são considerados fatores de risco para essa doença, como a infecção pelo HIV, a desnutrição grave<sup>2</sup> e o LES.<sup>4-8</sup>

Essa doença contagiosa é habitualmente insidiosa em pacientes adultos com LES e pode variar de doença latente e envolvimento isolado do sistema respiratório a TB extrapulmonar.<sup>4-7,12</sup> Outros locais afetados pela TB em pacientes com lúpus são o sistema nervoso central, os órgãos linfáticos, o peritônio,<sup>12</sup> o trato geniturinário, os corpos vertebrais, as articulações e os tecidos moles.<sup>4,6,7</sup> É importante observar que o relato de TB, particularmente nos pulmões e meninges, é raro em pacientes com LES, como observado em nossa população com lúpus.<sup>4,12</sup>

Além disso, a TB disseminada ou miliar, que envolve vários órgãos simultaneamente,<sup>3</sup> foi descrita durante o curso da doença, como observado aqui. A prevalência dessa doença grave ocorreu em 0 a 15% dos pacientes adultos com LES que apresentam tuberculose.<sup>4-7</sup> A TB difusa pode se assemelhar



à sepse, como evidenciado nos casos descritos, e pode ser subestimada na população com lúpus em razão do fato de que vários serviços reumatológicos não fazem a necropsia de modo sistemático.<sup>1</sup>

A tuberculose extrapulmonar também pode estar relacionada com fármacos imunossupressores, especialmente o uso de glicocorticosteroides,<sup>7</sup> como observado nos pacientes analisados. Além disso, as manifestações clínicas do LES também podem mimetizar a tuberculose pulmonar e disseminada.<sup>1</sup> Assim, a TB deve ser investigada em pacientes com lúpus ativo.

O tratamento dessa doença infecciosa inclui pelo menos três fármacos bactericidas (isoniazida, rifampicina e pirazinamida), conforme administrados nos pacientes adolescentes deste relato. Uma limitação do presente estudo foi o desenho retrospectivo, que incluiu pacientes com diagnóstico de TB feitos antes de 2009 e tratados com esses três medicamentos. Atualmente, de acordo com as diretrizes da Organização Mundial da Saúde, recomenda-se o tratamento com os quatro fármacos de primeira linha.<sup>13</sup> No Brasil, têm-se usado essas diretrizes desde 2010, incluindo a isoniazida, a rifampicina, a pirazinamida e o etambutol em crianças com mais de nove anos.<sup>14</sup>

No entanto, apesar do tratamento, a tuberculose disseminada pode ter um desfecho fatal. Uma dos pacientes com LESJ estudadas teve hepatite aguda, que é o evento adverso mais importante do tratamento para a TB.<sup>6</sup> Além disso, ela também apresentou *Mycobacterium tuberculosis* multirresistente (ou seja, resistente à isoniazida e à rifampicina), que levou a um desfecho desfavorável.

Este estudo reforça a importância do rastreamento com novos testes para o diagnóstico da TB, como o teste QuantiFeron®-TB Gold, que é um ensaio de liberação de IFN- $\gamma$ , já que o PPD, o teste clássico para o diagnóstico de infecção por tuberculose latente, tem precisão diminuída em pacientes imunodeprimidos.<sup>15</sup> Na verdade, recentemente, um estudo mostrou que o teste QuantiFeron®-TB Gold parecia ser um teste mais preciso para a detecção de infecção tuberculosa latente em relação ao teste de PPD em pacientes com LES que receberam a vacina BCG e não relataram histórico de contato com a TB.<sup>16</sup>

Em conclusão, a tuberculose miliar é uma infecção oportunista rara e grave na população pediátrica com lúpus. Este estudo reforça a importância do rastreamento de rotina à procura de TB em pacientes com LESJ, especialmente com envolvimento dos pulmões, sistema nervoso central e abdome. Um estudo multicêntrico de registro do LESJ para avaliar os fatores de risco associados a essa importante doença contagiosa será feito em indivíduos da população brasileira com essa doença crônica.

### Conflitos de interesse

Os autores declaram não haver conflitos de interesse.

### REFERÊNCIAS

1. Faco MM, Leone C, Campos LM, Febrônio MV, Marques HH, Silva CA. Risk factors associated with the death of patients hospitalized for juvenile systemic lupus erythematosus. *Braz J Med Biol Res.* 2007;40:993–1002.
2. Sant'Anna CC, Hijjar MA. Recent contribution of the World Health Organization to control childhood tuberculosis. *Rev Saúde Pública.* 2007;41:117–20.
3. Frieden TR, Sterling TR, Munsiff SS, Watt CJ, Dye C. Tuberculosis. *Lancet.* 2003;362:887–99.
4. Ghosh K, Patwardhan M, Pradhan V. Mycobacterium tuberculosis infection precipitates SLE in patients from endemic areas. *Rheumatol Int.* 2009;29:1047–50.
5. Pasoto SG, Borba EF, Bonfa E, Shinjo SK. Lupus pleuritis: a relevant risk factor for pulmonary tuberculosis. *Lupus.* 2010;19:1585–90.
6. Sayarlioglu M, Inanc M, Kamali S, Cefle A, Karaman O, Gul A, et al. Tuberculosis in Turkish patients with systemic lupus erythematosus: increased frequency of extrapulmonary localization. *Lupus.* 2004;13:274–8.
7. Hou CL, Tsai YC, Chen LC, Huang JL. Tuberculosis infection in patients with systemic lupus erythematosus: pulmonary and extra-pulmonary infection compared. *Clin Rheumatol.* 2008;27:557–63.
8. Erdozain JG, Ruiz-Irastorza G, Egurbide MV, Martinez-Berriotxo A, Aguirre C. High risk of tuberculosis in systemic lupus erythematosus? *Lupus.* 2006;15:232–5.
9. Hochberg MC. Updating the American College of Rheumatology revised criteria for the classification of systemic lupus erythematosus. *Arthritis Rheum.* 1997;40:1725.
10. Gladman DD, Ibañez D, Urowitz MB. Systemic lupus erythematosus disease activity index 2000. *J Rheumatol.* 2002;29:288–91.
11. Gladman D, Ginzler E, Goldsmith C, Fortin P, Liang M, Urowitz M, et al. The development and initial validation of the Systemic Lupus International Collaborating Clinics/American College of Rheumatology damage index for systemic lupus erythematosus. *Arthritis Rheum.* 1996;39:363–9.
12. Kim JM, Kim KJ, Yoon HS, Kwok SK, Ju JH, Park KS, et al. Meningitis in Korean patients with systemic lupus erythematosus: analysis of demographics, clinical features and outcomes; experience from affiliated hospitals of the Catholic University of Korea. *Lupus.* 2011;20:531–6.
13. World Health Organization. Treatment of Tuberculosis Guidelines; 2009. Report no.: WHO/HTM/TB/2009/420. ISBN: 9789 241547833.
14. Manual de recomendações para controle da tuberculose no Brasil. Secretaria de Vigilância em Saúde/MS. [http://portal.saude.gov.br/portal/arquivos/pdf/manual\\_de\\_recomendacoes\\_tb.pdf](http://portal.saude.gov.br/portal/arquivos/pdf/manual_de_recomendacoes_tb.pdf)
15. Redelman-Sidi G, Sepkowitz KA. Interferon gamma release assays in the diagnosis of latent tuberculosis infection among immunocompromised adults. *Am J Respir Crit Care Med.* 2013;188:422–31.
16. Yilmaz N, Zehra Aydin S, Inanc N, Karakurt S, Direskeneli H, Yavuz S. Comparison of QuantiFeron®-TB Gold test and tuberculin skin test for the identification of latent *Mycobacterium tuberculosis* infection in lupus patients. *Lupus.* 2012;21:491–5.