



REVISTA BRASILEIRA DE REUMATOLOGIA

www.reumatologia.com.br



Artigo original

Ressonância magnética pulmonar é semelhante à tomografia de tórax para detectar inflamação em pacientes com esclerose sistêmica



Carolina de Souza Müller^{a,*}, Danny Warszawiak^b, Eduardo dos Santos Paiva^c e Dante Luiz Escuissato^d

^a Universidade Federal do Paraná (UFPR), Hospital de Clínicas, Ambulatório de Esclerose Sistêmica, Curitiba, PR, Brasil

^b Universidade Federal do Paraná (UFPR) e Universidade Positivo, Curitiba, PR, Brasil

^c Universidade Federal do Paraná (UFPR), Departamento de Clínica Médica, Disciplina de Reumatologia, Curitiba, PR, Brasil

^d Universidade Federal do Paraná (UFPR), Departamento de Clínica Médica, Disciplina de Radiologia, Curitiba, PR, Brasil

INFORMAÇÕES SOBRE O ARTIGO

Histórico do artigo:

Recebido em 12 de fevereiro de 2015

Aceito em 22 de dezembro de 2016

On-line em 20 de fevereiro de 2017

Palavras-chave:

Esclerose sistêmica

Ressonância magnética

Tomografia computadorizada

R E S U M O

A doença intersticial pulmonar (DIP) e a hipertensão arterial pulmonar (HAP) são complicações prevalentes na esclerose sistêmica (ES) e constituem atualmente as principais causas de morte relacionadas à doença. O reconhecimento preciso dessas condições é, portanto, de fundamental importância no manejo dos pacientes.

Fez-se um estudo com 24 pacientes com ES em acompanhamento no serviço de reumatologia do Hospital de Clínicas da Universidade Federal do Paraná (UFPR) e 14 voluntários saudáveis com objetivo de avaliar a utilidade do exame de ressonância magnética (RM) do pulmão na avaliação da DIP em pacientes com ES. Os resultados obtidos com a RM pulmonar foram comparados com os obtidos na tomografia computadorizada (TC) de tórax, exame atualmente considerado de eleição na investigação da DIP em pacientes com ES.

A população avaliada era predominantemente composta por mulheres com idade média de 50 anos, ES cutânea limitada e tempo de doença de aproximadamente sete anos. Na maioria dos casos, houve concordância entre os achados na TC de tórax e RM do pulmão. Em se tratando de um exame isento de radiação e capaz de identificar com adequada precisão áreas de acometimento inflamatório do tecido pulmonar, a RM do pulmão revelou um exame útil. São necessários mais estudos para avaliar se há vantagem da RM do pulmão sobre a TC de tórax na avaliação da atividade da DIP em pacientes com ES.

© 2017 Publicado por Elsevier Editora Ltda. Este é um artigo Open Access sob uma licença CC BY-NC-ND (<http://creativecommons.org/licenses/by-nc-nd/4.0/>).

* Autor para correspondência.

E-mail: carolinadesmuller@yahoo.com.br (C.S. Müller).

<http://dx.doi.org/10.1016/j.rbr.2016.12.003>

0482-5004/© 2017 Publicado por Elsevier Editora Ltda. Este é um artigo Open Access sob uma licença CC BY-NC-ND (<http://creativecommons.org/licenses/by-nc-nd/4.0/>).

Pulmonary magnetic resonance imaging is similar to chest tomography in detecting inflammation in patients with systemic sclerosis

A B S T R A C T

Keywords:

Systemic sclerosis
Magnetic resonance
Computed tomography

Interstitial lung disease (ILD) and pulmonary arterial hypertension (PAH) are prevalent complications of systemic sclerosis (SS) and are currently the leading causes of death related to the disease. The accurate recognition of these conditions is therefore of utmost importance for patient management.

A study was carried out with 24 SS patients being followed at the Rheumatology Department of the Hospital de Clínicas of Universidade Federal do Paraná (UFPR) and 14 healthy volunteers, with the objective of evaluating the usefulness of lung magnetic resonance imaging (MRI) when assessing ILD in SS patients. The results obtained with lung MRI were compared to those obtained by computed tomography (CT) of the chest, currently considered the examination of choice when investigating ILD in SS patients.

The assessed population was predominantly composed of women with a mean age of 50 years, limited cutaneous SS, and a disease duration of approximately 7 years. In most cases, there was agreement between the findings on chest CT and lung MRI. Considering it is a radiation-free examination and capable of accurately identifying areas of lung tissue inflammatory involvement, lung MRI showed to be a useful examination, and further studies are needed to assess whether there is an advantage in using lung MRI instead of chest CT when assessing ILD activity in SS patients.

© 2017 Published by Elsevier Editora Ltda. This is an open access article under the CC BY-NC-ND license (<http://creativecommons.org/licenses/by-nc-nd/4.0/>).

Introdução

A ES é uma doença autoimune de causa desconhecida e de distribuição mundial que afeta, predominantemente, as mulheres na terceira ou quarta décadas da vida e se caracteriza por fibrose da pele e de órgãos internos, vasculopatia e desregulação imune.^{1,2}

A ES tem elevadas morbidade e mortalidade, apresentando atualmente como principal causa de morte o acometimento pulmonar, na forma de doença intersticial pulmonar (DIP) e/ou hipertensão arterial pulmonar (HAP).^{3,4}

A DIP é uma complicação bastante comum da ES, presente em aproximadamente 50% dos pacientes com ES cutânea difusa e em até um quarto dos pacientes com ES cutânea limitada.^{5,6} Na ES, o padrão de acometimento intersticial pulmonar mais frequente é o da pneumonia intersticial não específica (PINE), caracterizado pela presença de opacificações em “vidro-fosco”, que representam o acometimento inflamatório do tecido pulmonar (alveolite), e bronquiectasias e bronquiolectasias de tração, que correspondem à fibrose do parênquima pulmonar. Na PINE, o envolvimento pulmonar compromete predominantemente os lobos inferiores, é bilateral e simétrico e apresenta comumente uma adequada resposta aos imunossuppressores.^{3,7}

Uma vez, portanto, que o tratamento da DIP na ES envolve o emprego de imunossuppressores, esses devem ser iniciados precocemente na evolução da doença, ou seja, em fases pré-fibróticas, nas quais haja acometimento inflamatório (alveolite) do parênquima pulmonar. Da mesma forma, é plausível considerar que o tratamento imunossupressor, que

não é isento de complicações e efeitos colaterais, deva ser mantido apenas enquanto houver substrato inflamatório em que possa atuar.

Vários métodos estão disponíveis para a avaliação da DIP na ES, sendo a TC de tórax o exame mais usado (padrão-ouro). É um exame rápido, amplamente disponível, e sua alta resolução permite uma excelente análise do parênquima pulmonar quando comparado, por exemplo, com a radiografia simples de tórax. No entanto, em relação a esse último, envolve uma dose de radiação muitas vezes superior.⁸

Complementando os achados da TC de tórax, são também feitas na investigação da DIP as provas de função pulmonar, que compreendem a espirometria, a determinação dos volumes pulmonares, a medida de difusão do monóxido de carbono e o teste de caminhada de seis minutos.

Na identificação de áreas de inflamação pulmonar, a ressonância magnética (RM) apresenta-se como um exame promissor.⁹⁻¹¹ No que se refere à técnica do exame, podemos identificar, conforme a característica tecidual (organização dos prótons de hidrogênio, resposta ao campo magnético e ao estímulo com radiofrequência), os tempos de relaxamento T1 e T2 e a densidade de prótons de hidrogênio (DP), esses são os parâmetros que conferem o brilho ou o sinal da imagem. Depois da escolha dos parâmetros de cada sequência, é possível ponderar a imagem em T1, T2 e outros tipos de sequência, o que permite a diferenciação entre os tecidos normais e patológicos. Comumente, observa-se aumento do sinal T2 nos processos patológicos.¹² Na RM pulmonar, a baixa densidade de prótons, que gera baixa densidade de sinal, e as múltiplas interfaces ar-tecido (artefato de suscetibilidade), além dos artefatos de movimento (respiratório, cardíaco e vascular), são

grandes desafios.¹³ No entanto, a RM é um exame não invasivo, de relativa alta resolução e livre de radiação ionizante.

Em relação à ES, no entanto, poucos trabalhos fazem referência à aplicação da RM para avaliação da DIP, sendo esse exame mais usado para análise do acometimento cardíaco na doença.¹⁴ A base teórica para a RM pulmonar na avaliação da DIP nos pacientes com ES seria o aumento da quantidade de células inflamatórias nos pulmões, que ocasiona um aumento da quantidade de prótons, com aumento do sinal nas imagens em T2 ao exame de RM. Em suma, consideramos haver um papel para a RM pulmonar na diferenciação entre a doença ativa do parênquima pulmonar, com “vidro-fosco” (aumento do sinal nas imagens em T2), e a doença sem atividade, com fibrose apenas (ausência de aumento do sinal nas imagens em T2).

O objetivo deste trabalho é, portanto, avaliar a utilidade da RM pulmonar na identificação de áreas de inflamação do parênquima pulmonar nos pacientes com DIP e ES.

Material e métodos

Fez-se um estudo transversal que envolveu 24 pacientes com diagnóstico de ES em acompanhamento no serviço de reumatologia do Hospital de Clínicas da UFPR e 14 voluntários sadios (amostragem por conveniência) para compor o grupo controle. Como critérios de inclusão os pacientes deveriam ter idade igual ou superior a 18 anos e diagnóstico de ES conforme os critérios do ACR de 1980.¹⁵ Foram excluídos: pacientes que apresentavam impedimento para serem submetidos ao exame de RM pulmonar, como em uso de marca-passo cardíaco ou com prótese auditiva; tabagistas; pacientes com comparecimento irregular às consultas e/ou exame agendados; pacientes que se recusaram a assinar o termo de consentimento do estudo. Os pacientes, a cada visita ao ambulatório (intervalos de três a cinco meses) são submetidos a exames laboratoriais de rotina e também avaliados quanto à atividade da ES conforme os critérios do Eustar (*Eular Scleroderma Trials and Research*). Através desse último, são atribuídos escores conforme parâmetros de acometimento cutâneo, vascular, articular, cardiopulmonar e de exames complementares, sendo a doença considerada ativa se a soma dos escores for maior ou igual a 3.¹⁶ Anualmente, todos os pacientes são submetidos à TC de tórax de alta resolução, provas de função pulmonar e ecocardiograma. Além do acompanhamento ambulatorial habitual, os pacientes do estudo foram encaminhados para exame de RM do pulmão (Siemens Magnetom Avanto 1,5T – Erlangen, Germany), em centro médico especializado. Foram usadas imagens ponderadas em T2 com sincronização respiratória. A data do exame de RM pulmonar foi coincidente à da TC de pulmão. Ambos os exames foram analisados pelo mesmo pesquisador (DW), que não estava cego em relação aos resultados do método de comparação. O projeto de pesquisa recebeu aprovação no CEP e Conep (número CAAE:03691412.4.0000.0096).

Análise estatística

Os dados são expressos como média \pm desvio padrão ou porcentagem (%). Para avaliação da concordância entre os testes,

Tabela 1 – Dados clínicos de pacientes e grupo controle

Dados	Pacientes (n = 24)	Controles (n = 14)
Gênero feminino, n (%)	23 (95,8)	8 (57,1)
Idade em anos, média (\pm SD)	49,6 (12)	28,8 (6,8)
Tempo de doença em anos, média (\pm SD)	6,9 (7,1)	–
ES cutânea limitada (%)	62,5	–
ES cutânea difusa (%)	25,0	–
Doença de sobreposição (%)	12,5	–
Doença em atividade (%)	16,7	–

usamos os índices de Kappa de Cohen, de concordância geral, concordância positiva e negativa. A análise estatística foi feita com auxílio do software de estatística JMP 7.0[®], SAS Institute, Inc., Cary, NC.

Resultados

Foi feita a RM pulmonar de 24 pacientes com ES e de 14 voluntários sadios que compuseram o grupo controle (tabela 1). Os pacientes eram predominantemente mulheres (95,8%), com idade média de $49,6 \pm 12$ anos e tempo de doença (estimado desde o primeiro sintoma que não o fenômeno de Raynaud) de $6,9 \pm 7,1$ anos. A maioria apresentava ES forma cutânea limitada (62,5%) e menos de um quinto dos pacientes apresentava doença em atividade de acordo com o escore de atividade do Eustar. Dois pacientes apresentavam doença sobreposta com artrite reumatoide e um paciente com artrite idiopática juvenil.

Na avaliação dos pacientes e controles submetidos aos exames de TC de tórax e RM do pulmão foi possível identificar que os achados por ambas as técnicas foram muito semelhantes. Dentre os pacientes com ES (n = 24), 79,2% (n = 19) apresentaram áreas de “vidro-fosco” na TC de tórax, desses 100% apresentavam RM pulmonar com achados de aumento de sinal em T2 nas áreas correspondentes aos achados de “vidro-fosco”. Dos demais cinco pacientes restantes com TC de tórax sem evidência de “vidro-fosco”, três apresentavam RM pulmonar normal e dois apresentavam RM do pulmão com áreas de aumento de sinal em T2 (figs. 1 e 2).

Como objetivo primário do estudo, avaliamos o desempenho da RM pulmonar frente à TC de tórax (“padrão-ouro”) na avaliação da DIP. Nessa análise, restrita aos pacientes, obtivemos para a RM pulmonar: sensibilidade de 100% (82,35-100); especificidade de 60% (14,66-94,73); razão de verossimilhança positiva de 2,50 (0,85-7,31); razão de verossimilhança negativa 0; valor preditivo positivo de 90,5% (69,62-98,83); valor preditivo negativo de 100% (29,24-100). Os resultados encontram-se na tabela 2.

Em uma análise secundária, de como se comportaria a RM pulmonar na avaliação do grupo controle, utilizamos como “padrão-ouro” a presença de “vidro-fosco” na TC de tórax, obtendo para a RM pulmonar: sensibilidade de 100% (82,35-100); especificidade de 71,43% (41,90-91,00); razão de verossimilhança positiva de 3,50 (1,53-8,00); razão de verossimilhança negativa 0; valor preditivo positivo de 82,61% (61,22-95,05); valor preditivo negativo de 100% (69,15-100).

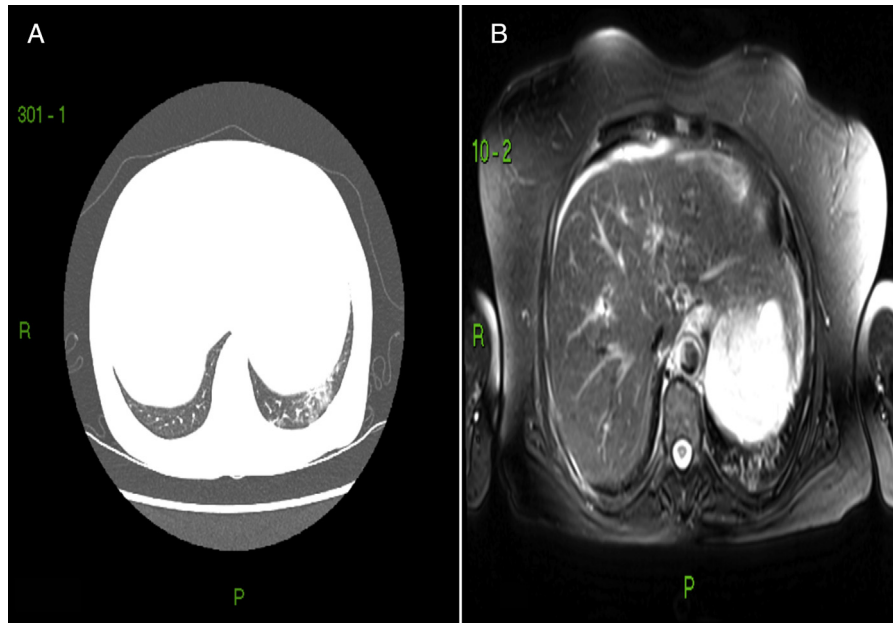


Figura 1 – Respectivamente, TC de tórax e RM pulmonar de paciente com ES. A, observa-se área de atenuação em “vidro fosco” no lobo inferior do pulmão esquerdo; B, nota-se área de aumento de sinal em T2 na área correspondente.

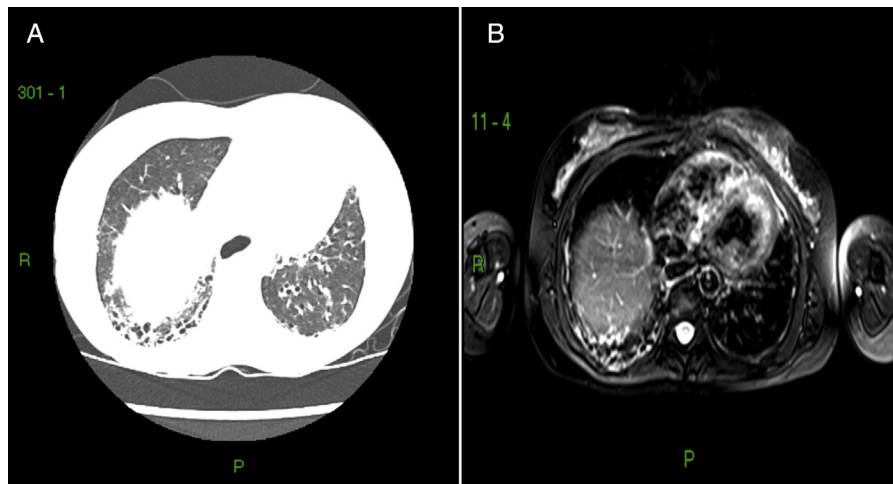


Figura 2 – Respectivamente, TC de tórax e RM pulmonar de paciente com ES. A, observa-se área de infiltrado reticular no lobo inferior do pulmão direito, com bronquiectasias de tração e mínimas áreas de atenuação em “vidro fosco”; B, nota-se aumento de sinal em T2 na área correspondente.

Tabela 2 – Desempenho da RM pulmonar em comparação com TC de tórax na avaliação da DIP

Dados	Sensibilidade	Especificidade	RVP	RVN	VPP	VPN
	100%	60%	2,50	0	90,5%	100%

DIP, doença intersticial pulmonar; RM, ressonância magnética; RVN, razão de verossimilhança negativa; RVP, razão de verossimilhança positiva; TC, tomografia de tórax; VPN, valor preditivo negativo; VPP, valor preditivo positivo.

Na análise de concordância entre os testes, o Kappa de Cohen foi de 0,704 (IC 0,328-1,0) e a concordância geral de 91%. A concordância positiva foi de 100% e a concordância negativa de 60%.

Discussão

O acometimento do interstício pulmonar e a HAP na ES são atualmente as principais causas de mortalidade relacionada à doença, portanto seu reconhecimento precoce é fundamental para propiciar terapêutica apropriada e aumento da sobrevida. Pingitore *et al.* descreveram a identificação de acometimento miocárdico e pulmonar por meio da RM em um paciente assintomático com esclerodermia, que possibilitou tratamento específico e recuperação do paciente.¹⁷

Em se tratando das colagenoses, a ES é o protótipo do envolvimento pulmonar mais característico. Estabelecer a utilidade do exame de RM pulmonar na detecção da DIP nesses pacientes é de grande valor, por ser um exame sem radiação e que pode ser repetido com mínimo risco.

O exame de RM é uma ferramenta de investigação extremamente útil em doenças que acometem estruturas diversas, como a parede torácica, a pleura, o coração e o mediastino. Em várias situações, mostra-se como um exame equivalente ou superior à TC de tórax, como, por exemplo, na avaliação de tumores primários da parede torácica, massas paraespinhais e na avaliação da extensão tumoral local. Como pontos positivos apresenta ausência da radiação ionizante, uma excelente resolução de contraste entre os tecidos normais e patológicos, a obtenção de imagens multiplanares e a sensibilidade ao fluxo sanguíneo. Na necessidade de uso de meio de contraste por ocasião da RM, faz-se uso comumente de agentes à base de gadolínio, que permite um exame de maior sensibilidade quando comparado com a TC contrastada e ainda apresenta menor incidência de reações adversas e complicações. Na avaliação do parênquima pulmonar, no entanto, a RM tem sua aplicação ainda restrita, devido a diversos fatores, como a menor resolução espacial e tempo mais prolongado de obtenção das imagens quando comparado com a TC de tórax, artefatos de movimento causados pela respiração e pelos movimentos cardíacos, baixa quantidade de prótons de hidrogênio geradores de sinal devido ao ar no espaço aéreo e perda de sinal induzida por suscetibilidade magnética na borda entre a parede e o gás alveolar. Nos últimos anos, entretanto, o exame de RM do pulmão tem evoluído de forma significativa, com novos equipamentos, técnicas que permitem mais rápida detecção de imagem e novos agentes de contraste, como, por exemplo, gases hiperpolarizados inalatórios que permitem aumento de sinal e excelente resolução espacial das imagens do parênquima pulmonar.^{9,13,18}

No presente estudo, avaliamos a utilidade da RM do pulmão na identificação de áreas de inflamação do parênquima pulmonar na DIP em pacientes com ES, comparando com os achados da TC de tórax. A concordância entre os testes foi alta, corroborada pelos valores encontrados do Kappa e índices de concordância. Encontramos que a RM pulmonar apresentou sensibilidade de 100% na avaliação da DIP e de 100% em relação à TC de tórax. São dados significativos por tratar-se de uma doença grave, na qual resultados falso-negativos

trarão grave prejuízo ao paciente. A especificidade de 60% da RM pulmonar comparada à TC de tórax e de 71,43% na avaliação da DIP mostra-se razoável. Nos casos “falso-positivos” em que a TC de tórax não mostrou padrão de “vidro fosco”, mas em que a RM pulmonar evidenciou aumento de sinal em T2 (n = 2), seria possível questionar se a RM foi superior à TC na detecção de inflamação da alveolite em forma inicial. No entanto, a análise do grupo controle demonstrou maior número de “falso-positivos”, o que não corrobora a hipótese.

Como limitações do trabalho, podemos citar o fato de que os exames foram laudados por um único examinador e que esse não estava cego em relação aos resultados do exame de comparação (TC e RM). Ressalta-se também o pequeno tamanho da amostra e a restrição a um único centro de pesquisa. Novos estudos que envolvam um maior número de pacientes e de centros especializados serão importantes para ampliar a análise dos dados.

Em pacientes com ES, a RM pulmonar apresenta boa sensibilidade em comparação com a TC de tórax e pode acrescentar informações úteis à avaliação de atividade da DIP.

Conflitos de interesse

Os autores declaram não haver conflitos de interesse.

REFERÊNCIAS

- Walker UA, Tyndall A, Czirjak L, Denton C, Farge-Bancel D, Kowal-Bielecka O, et al. Clinical risk assessment of organ manifestations in systemic sclerosis: a report from the EULAR Scleroderma Trials And Research group database. *Annals of the Rheumatic Diseases*. 2007;66:754-63.
- Muller Cde S, Paiva Edos S, Azevedo VF, Radominski SC, Lima Filho JH. Autoantibody profile and clinical correlation in a group of patients with systemic sclerosis in southern Brazil. *Rev Bras Reumatol*. 2011;51:314-8, 23-4.
- Capobianco J, Grimberg A, Thompson BM, Antunes VB, Jasinowodolinski D, Meirelles GS. Thoracic manifestations of collagen vascular diseases. *Radiographics*. 2012;32:33-50.
- Lamblin C, Bergoin C, Saelens T, Wallaert B. Interstitial lung diseases in collagen vascular diseases. *Eur Respir J Suppl*. 2001;32:69s-80s.
- Gilson M, Zerkak D, Wipff J, Dusser D, Dinh-Xuan AT, Abitbol V, et al. Prognostic factors for lung function in systemic sclerosis: prospective study of 105 cases. *The European Respiratory Journal*. 2010;35:112-7.
- Fischer A, Swigris JJ, Groshong SD, Cool CD, Sahin H, Lynch DA, et al. Clinically significant interstitial lung disease in limited scleroderma: histopathology, clinical features, and survival. *Chest*. 2008;134:601-5.
- Kim EA, Lee KS, Johkoh T, Kim TS, Suh GY, Kwon OJ, et al. Interstitial lung diseases associated with collagen vascular diseases: radiologic and histopathologic findings. *Radiographics*. 2002;22. Spec No:S151-65.
- McCullough CH. To scan or not to scan: consideration of medical benefit in the justification of CT scanning. *Health Physics*. 2016;110:287-90.
- Hochhegger B, Marchiori E, Irion K, Souza AS Jr, Volkart J, Rubin AS. Magnetic resonance of the lung: a step forward in the study of lung disease. *J Bras Pneumol*. 2012;38:105-15.

10. Hopkins SR, Levin DL, Emami K, Kadlecsek S, Yu J, Ishii M, et al. Advances in magnetic resonance imaging of lung physiology. *J Appl Physiol* (1985). 2007;102:1244-54.
11. Ley-Zaporozhan J, Molinari F, Risse F, Puderbach M, Schenk JP, Kopp-Schneider A, et al. Repeatability and reproducibility of quantitative whole-lung perfusion magnetic resonance imaging. *J Thorac Imaging*. 2011;26:230-9.
12. Pooley RA. AAPM/RSNA physics tutorial for residents: fundamental physics of MR imaging. *Radiographics*. 2005;25:1087-99.
13. Santos MK, Elias J Jr, Mauad FM, Muglia VF, Trad CS. Magnetic resonance imaging of the chest: current and new applications, with an emphasis on pulmonology. *J Bras Pneumol*. 2011;37:242-58.
14. Hachulla AL, Launay D, Gaxotte V, de Groote P, Lamblin N, Devos P, et al. Cardiac magnetic resonance imaging in systemic sclerosis: a cross-sectional observational study of 52 patients. *Annals of the Rheumatic Diseases*. 2009;68:1878-84.
15. Preliminary criteria for the classification of systemic sclerosis (scleroderma). Subcommittee for scleroderma criteria of the American Rheumatism Association Diagnostic and Therapeutic Criteria Committee. *Arthritis and Rheumatism*. 1980;23:581-90.
16. Valentini G, D'Angelo S, Della Rossa A, Bencivelli W, Bombardieri S. European Scleroderma Study Group to define disease activity criteria for systemic sclerosis. IV. Assessment of skin thickening by modified Rodnan skin score. *Annals of the Rheumatic Diseases*. 2003;62:904-5.
17. Pingitore A, Guiducci S, Conforti ML, De Marchi D, Gargani L, Moggi-Pignone A, et al. Early detection of myocardial and pulmonary oedema with MRI in an asymptomatic systemic sclerosis patient: successful recovery with pulse steroid. *Rheumatology (Oxford, England)*. 2013;52:1920-1.
18. Semelka RC, Cem Balci N, Wilber KP, Fisher LL, Brown MA, Gomez-Caminero A, et al. Breath-hold 3D gradient-echo MR imaging of the lung parenchyma: evaluation of reproducibility of image quality in normals and preliminary observations in patients with disease. *Journal of Magnetic Resonance Imaging: JMRI*. 2000;11:195-200.