



REVISTA BRASILEIRA DE REUMATOLOGIA

www.reumatologia.com.br



Relato de caso

Histoplasmose disseminada em um adolescente mimetizando uma granulomatose com poliangiíte

Disseminated histoplasmosis in adolescent mimicking granulomatosis with polyangiitis

Marlon van Weelden^{a,b}, Gabriela R. Viola^c, Katia T. Kozu^d, Nadia E. Aikawa^{d,e},
Claudia M. Ivo^f e Clovis A. Silva^{d,e,*}

^a Vrije University, Medical Faculty, Amsterdã, Holanda

^b Universidade de São Paulo, Faculdade de Medicina, Departamento de Pediatria, São Paulo, SP, Brasil

^c Universidade de São Paulo, Faculdade de Medicina, Unidade de Reumatologia, São Paulo, SP, Brasil

^d Universidade de São Paulo, Faculdade de Medicina, Unidade de Reumatologia Pediátrica, São Paulo, SP, Brasil

^e Universidade de São Paulo, Faculdade de Medicina, Divisão de Reumatologia, São Paulo, SP, Brasil

^f Universidade de São Paulo, Faculdade de Medicina, Unidade de Infectologia Pediátrica, São Paulo, SP, Brasil

INFORMAÇÕES SOBRE O ARTIGO

Histórico do artigo:

Recebido em 5 de junho de 2014

Aceito em 20 de janeiro de 2015

On-line em 4 de março de 2015

Introdução

As infecções sistêmicas são diagnósticos diferenciais importantes das doenças reumáticas autoimunes pediátricas. As infecções fúngicas são raramente relatadas nesses pacientes, especialmente naqueles com lúpus eritematoso sistêmico de início pediátrico sob a atividade da doença, linfopenia ou terapia imunossupressora.¹⁻³

Além disso, a histoplasmose sistêmica geralmente está associada a pacientes imunocomprometidos.⁴ Essa infecção fúngica invasiva pode mimetizar uma vasculite primária com manifestações clínicas semelhantes, em especial a granulomatose com poliangiíte (GPA) ou granulomatose de Wegener. Sua descrição em pacientes adultos é rara e, para

nosso conhecimento, a GPA nunca foi relatada na população pediátrica.⁵

Portanto, descreve-se aqui o caso de um paciente imunocompetente com histoplasmose disseminada que mimetizou uma GPA que atendeu aos novos critérios de classificação validados para a população pediátrica do European League Against Rheumatism (EULAR), Pediatric Rheumatology International Trials Organization (PRINTO), Pediatric Rheumatology European Society (PRES).⁶

Relato de caso

Um menino de seis anos teve poliartrite migratória aguda recorrente em ombros, cotovelos, quadris e joelhos, associada sinusite recorrente, febre, mal-estar, cefaleia e dor abdominal

* Autor para correspondência.

E-mail: clovisaasilva@gmail.com (C.A. Silva).

<http://dx.doi.org/10.1016/j.rbr.2015.01.003>

0482-5004/© 2015 Elsevier Editora Ltda. Este é um artigo Open Access sob uma licença CC BY-NC-ND (<http://creativecommons.org/licenses/by-nc-nd/4.0/>).

diária. Depois de dois meses de internação em nosso hospital universitário, manifestou artrite no joelho esquerdo e rigidez matinal de duas horas, com remissão espontânea. Os exames laboratoriais mostraram velocidade de hemossedimentação (VHS) de 81 mm/1ª hora, proteína C-reativa (PCR) de 63 mg/L, hemoglobina de 11,2 g/dL, hematócrito de 32%, contagem de leucócitos (CL) de 11.400/mm³ (60% de neutrófilos, 35% de linfócitos, 1% de eosinófilos e 4% de monócitos) e contagem de plaquetas de 523.000/mm³. Os testes sorológicos para hepatite A, B e C, citomegalovírus, vírus da imunodeficiência humana, vírus de Epstein-Barr, toxoplasmose, vírus da dengue e estreptolisina O foram negativos. O exame oftalmológico, a cintilografia óssea, o ecocardiograma, a colonoscopia, a tomografia computadorizada do crânio (TC) e o mielograma eram normais. A ressonância magnética (RMN) do abdome revelou ascite moderada na pelve e a RMN de seios da face mostrou pansinusite. Os anticorpos antinucleares (ANA) eram de 1/80. O anticorpo anticitoplasma de neutrófilos (c-ANCA) foi positivo em duas ocasiões diferentes (1/80 e 1/20) aos seis anos e foi sistematicamente negativo no seguimento anual. O anticorpo antiproteinase 3 não foi avaliado. O fator reumatoide e os anticorpos anti-DNA foram negativos. Os níveis séricos de IgG foram de 1.988 mg/dL (normal de 970 a 1710), IgA de 301 mg/dL (normal de 69 a 382) e IgM de 340,5 mg/dL (normal de 53 a 145). A imunofenotipagem dos linfócitos mostrou: CD3⁺ 1.614 células/mm³ (normal 1.000 a 2.200), CD4⁺ 1.136 células/mm³ (normal 530 a 1.300), CD8⁺ 412 células/mm³ (normal 330 a 920), CD16⁺/56⁺ 135 células/mm³ (normal 70 a 480) e CD19⁺ 246 células/mm³ (normal 110 a 570). C4 foi de 38 mg/dL (normal 10 a 40) e C3 de 164 mg/dL (normal 90 a 180). Naquele momento, suspeitou-se de GPA na infância; porém, ele teve regressão espontânea dos sintomas, normalização das provas de fase aguda e ausência de febre por cinco anos. Aos 11 anos e 10 meses, apresentou sinusite aguda e pneumonia com derrame pleural, que melhorou após o uso de benzilpenicilina por 10 dias. Aos 11 anos e 11 meses teve epididimite confirmada por ultrassonografia testicular. Aos 12 anos foi hospitalizado com queixas de cefaleia persistente, hiperemia ocular e edema palpebral à esquerda. A RMN mostrou proptose de olho esquerdo grau 1. O exame do líquido cerebrospinal estava normal, incluindo culturas negativas para fungos e tuberculose. Os testes indiretos (detecção de antígeno ou constituintes da parede celular) para aspergilose, histoplasmose e paracoccidiodomicose foram negativos. Não foi feita epidemiologia para histoplasmose. O c-ANCA era negativo. O exame de urina era normal e a proteinúria foi de 0,007 g/24 horas. Aos 12 anos e dois meses foi hospitalizado em razão de uma dor lombar. A TC de tórax mostrou a presença de um nódulo no pulmão direito e a TC abdominal revelou uma massa heterogênea de 2,5 cm de diâmetro no parênquima do rim direito. Naquele momento, embora o paciente atendesse aos critérios da EULAR/PRINTO/PRES para GPA infantil,⁶ uma biópsia renal mostrou nefrite intersticial granulomatosa focal com células fúngicas leveduriformes compatíveis com *Histoplasma sp* (figs. 1 e 2). Ele foi tratado apenas com anfotericina B lipossomal (4,0 mg/kg/dia) durante 12 dias, com melhora da proptose ocular, da epididimite e da massa renal. Depois disso, recebeu itraconazol (300 mg/dia durante três dias) e continuou com 200 mg/dia, em duas doses de terapia antifúngica nos últimos seis meses, sem quaisquer sinais ou sintomas.

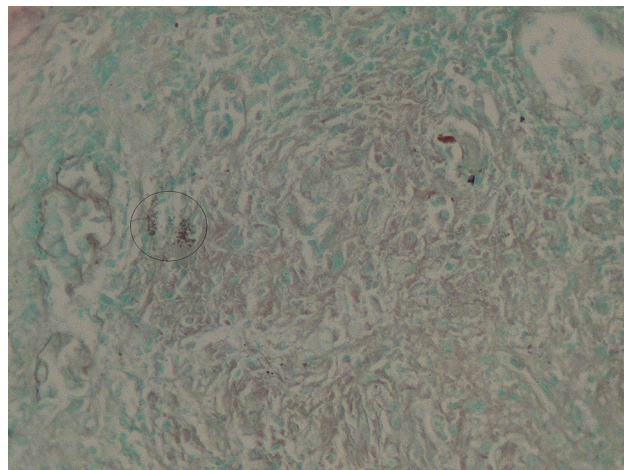


Figura 1 – Células fúngicas compatíveis com *Histoplasma sp* pela coloração de Grocot.

Discussão

Para nosso conhecimento, este foi o primeiro caso de histoplasmose disseminada na população pediátrica que mimetizou uma GPA.^{5,7}

A histoplasmose é causada pelo *Histoplasma sp.*, um fungo patogênico dimórfico⁸ que geralmente afeta o trato respiratório.⁹ Essa micose tem sido relatada no Brasil, principalmente nas regiões Centro-Oeste e Sudeste.¹⁰ A doença pode ser classificada em três subtipos: histoplasmose disseminada (geralmente em pacientes imunodeprimidos), histoplasmose pulmonar aguda (principalmente em pacientes imunocompetentes) e histoplasmose pulmonar crônica (associada a defeito anatômico).¹¹

Essa infecção fúngica geralmente é assintomática e auto-limitada em crianças normais. No entanto, pode causar a forma disseminada e aguda em hospedeiros imunodeprimidos, como aqueles em uso de agentes corticosteroides e imunossupressores, em pacientes após um transplante

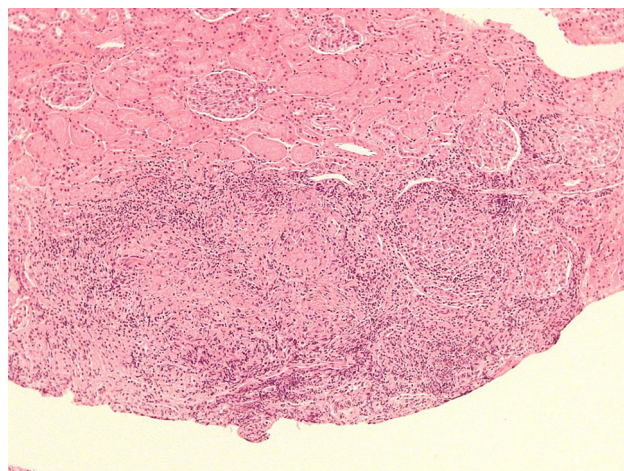


Figura 2 – Nefrite intersticial granulomatosa focal, pela coloração de hematoxilina-eosina.

ou com síndrome da imunodeficiência adquirida (Aids).⁹ O paciente estudado teve doença de duração prolongada, provavelmente em razão da resposta imune adequada. Teve também uma possível remissão espontânea e não precisou de terapia imunossupressora durante esse período. Na verdade, a forma disseminada da histoplasmose foi confirmada apenas seis anos após as manifestações iniciais.

A histoplasmose pode levar a um espectro de manifestações clínicas, em geral incluindo febre, mal-estar e sintomas respiratórios, bem como gastrointestinais, como observado aqui.⁴ Além disso, a epididimite é raramente relatada em pacientes adultos infectados pelo *Histoplasma sp.*¹² É importante observar que a poliartrite migratória aguda também é raramente descrita na população adulta com histoplasmose, geralmente é autolimitada e desaparece sem deixar sequelas, como observado no paciente estudado.¹³ No entanto, há apenas um relato de caso de histoplasmose pediátrica com poliartrite.¹⁴

São raros os casos de histoplasmose que mimetiza uma vasculite. A linfadenopatia generalizada e o envolvimento renal, principalmente a glomerulonefrite e o abscesso crônico recorrente do trato urogenital, foram as principais manifestações clínicas da histoplasmose disseminada nos dois casos relatados.^{5,11} Além disso, a associação entre a histoplasmose disseminada e a GPA foi diagnosticada na necropsia em outro paciente.

É importante ressaltar que a confirmação do diagnóstico foi feita após o isolamento do fungo no tecido renal, o que preenche o critério de “doença fúngica invasiva comprovada” para histoplasmose disseminada do National Institute of Allergy and Infectious Diseases Mycoses Study Group.¹⁵ Testes indiretos de fungos mostraram baixa sensibilidade ao diagnóstico de histoplasmose; a sorologia positiva para *Histoplasma* variou de 20 a 80%.⁴ O paciente estudado tinha c-ANCA positivo, um biomarcador conhecido da GPA, em títulos baixos, e esse autoanticorpo é raramente descrito em pacientes com histoplasmose.¹⁶

Curiosamente, o paciente estudado atendeu a três dos seis critérios da EULAR/PRINTO/PRES para GPA, incluindo o envolvimento das vias respiratórias superiores, envolvimento pulmonar e c-ANCA positivo. A sensibilidade e a especificidade desses critérios foram de 93,3 e 99,2%, respectivamente.⁶ Apesar da alta especificidade, esses critérios validados foram estabelecidos para crianças e adolescentes por meio da comparação da GPA com outras vasculites primárias, o que reforça a relevância do diferencial diagnóstico com doenças crônicas infecciosas granulomatosas na população pediátrica, como mostrado no presente caso.

A GPA frequentemente é uma vasculite primária sistêmica mais grave que pode levar à sinusite, a nódulos pulmonares, a escavações ou hemorragia alveolar e à glomerulonefrite pauci-imune grave, em contraste com o desfecho satisfatório observado no paciente estudado.¹⁷

O tratamento da histoplasmose pediátrica e adulta é feito de acordo com as diretrizes da Infectious Diseases Society of America. Recomenda-se o uso de anfotericina B e então itraconazol, como administrado a esse paciente.¹⁸

Em conclusão, relatou-se o caso de um paciente com histoplasmose disseminada progressiva que mimetizou

uma GPA. A infecção por histoplasmose também deve ser considerada em crianças e adolescentes imunocompetentes com manifestações clínicas incomuns, como envolvimento articular, renal e genital.

Financiamento

Fundação de Amparo à Pesquisa do Estado de São Paulo (Fapesp – 2008/58238-4 para CAS), Conselho Nacional de Desenvolvimento Científico e Tecnológico (CNPQ – 302.724/2011-7 para CAS), Federico Foundation para CAS e Núcleo de Apoio à Pesquisa Saúde da Criança e do Adolescente da USP (NAP-CriAd). Agradecemos ao Dr. Varni por fornecer o instrumento Pediatric Quality of Life Inventory 4.0 (PedsQL 4.0).

Conflitos de interesse

Os autores declaram não haver conflitos de interesse.

REFERÊNCIAS

1. França CM, Cavalcante EG, Ribeiro AS, Oliveira GT, Litvinov N, Silva CA. Disseminated histoplasmosis in a juvenile lupus erythematosus patient. *Acta Reumatol Port.* 2012;37:276-9.
2. Silva MF, Ribeiro AS, Fiorot FJ, Aikawa NE, Lotito AP, Campos LM, et al. Invasive aspergillosis: a severe infection in juvenile systemic lupus erythematosus patients. *Lupus.* 2012;21:1011-6.
3. Sizemore TC. Rheumatologic manifestations of histoplasmosis: a review. *Rheumatol Int.* 2013;33:2963-5.
4. Assi MA, Sandid MS, Baddour LM, Roberts GD, Walker RC. Systemic histoplasmosis: a 15-year retrospective institutional review of 111 patients. *Medicine (Baltimore).* 2007;86:162-9.
5. Papo T, Boisnic S, Piette JC, Frances C, Beaufrils H, Le TH, et al. Disseminated histoplasmosis with glomerulonephritis mimicking Wegener's granulomatosis. *Am J Kidney Dis.* 1993;21:542-4.
6. Ozen S, Pistorio A, Iusan SM, Bakkaloglu A, Herlin T, Brik R, et al. EULAR/PRINTO/PRES criteria for Henoch-Schönlein purpura, childhood polyarteritis nodosa, childhood Wegener granulomatosis, and childhood Takayasu arteritis: Ankara 2008. Part II: Final classification criteria. *Ann Rheum Dis.* 2010;69:798-806.
7. Manepalli AN, Rush L. Disseminated histoplasmosis and Wegener's granulomatosis. *South Med J.* 1998;91:1156-8.
8. Darling ST. A protozoan general infection producing pseudotubercles in the lungs and focal necrosis in the liver, spleen, and lymph nodes. *JAMA.* 1906;46:1283.
9. Fischer GB, Mocelin H, Severo CB, Oliveira Fde M, Xavier MO, Severo LC. Histoplasmosis in children. *Paediatr Respir Rev.* 2009;10:172-7.
10. Guimarães AJ, Nosanchuk JD, Zancopé-Oliveira RMN. Diagnosis of histoplasmosis. *Braz J Microbiol.* 2006;37:1-13.
11. Ubesie AC, Okafo OC, Ibeziako NS, Onukwuli VO, Mbanefo NR, Uzoigwe JC, et al. Disseminated Histoplasmosis in a 13-year-old girl: a case report. *Afr Health Sci.* 2013;13:518-21.
12. Tichindelean C, East JW, Sarria JC. Disseminated histoplasmosis presenting as granulomatous epididymo-orchitis. *Am J Med Sci.* 2009;338:238-40.
13. Cuéllar ML, Silveira LH, Espinoza LR. Fungal arthritis. *Ann Rheum Dis.* 1992;51:690-7.

14. Verhaert K, Rodriguez M, Mendoza G, Delgadillo JL, Casaer P. Polyarthritits and humeral epiphysial separation in an infant with acute disseminated histoplasmosis. *Pediatr Infect Dis J*. 2002;21:352-3.
15. De Pauw B, Walsh TJ, Donnelly JP, Stevens DA, Edwards JE, Calandra T, et al. Revised definitions of invasive fungal disease from the European Organization for Research and Treatment of Cancer/Invasive Fungal Infections Cooperative Group and the National Institute of Allergy and Infectious Diseases Mycoses Study Group (EORTC/MSG) Consensus Group. *Clin Infect Dis*. 2008;46:1813-21.
16. Mead GE, Wilks D, McLaren K, Fergusson RJ. Oral histoplasmosis: a case report. *J Infect*. 1998;37:73-5.
17. Twilt M, Benseler S, Cabral D. Granulomatosis with polyangiitis in childhood. *Curr Rheumatol Rep*. 2012;14:107-15.
18. Wheat LJ, Freifeld AG, Kleiman MB, Baddley JW, McKinsey DS, Loyd JE, et al., Infectious Diseases Society of America. Clinical practice guidelines for the management of patients with histoplasmosis: 2007 update by the Infectious Diseases Society of America. *Clin Infect Dis*. 2007;45:807-25.