



# REVISTA BRASILEIRA DE REUMATOLOGIA

www.reumatologia.com.br



## Relato de caso

# Policondrite recidivante e meningite linfocitária com sintomas neurológicos variados



## Relapsing polychondritis and lymphocytic meningitis with varied neurological symptoms

Renata Dal-Prá Ducci<sup>a</sup>, Francisco Manoel Branco Germiniani<sup>a,\*</sup>, Letícia Elizabeth Augustin Czecko<sup>a</sup>, Eduardo S. Paiva<sup>b</sup> e Hélio Afonso Ghizoni Teive<sup>a</sup>

<sup>a</sup> Universidade Federal do Paraná, Hospital das Clínicas, Departamento de Medicina Interna, Serviço de Neurologia, Curitiba, PR, Brasil

<sup>b</sup> Universidade Federal do Paraná, Hospital de Clínicas, Departamento de Medicina Interna, Serviço de Reumatologia, Curitiba, PR, Brasil

### INFORMAÇÕES SOBRE O ARTIGO

Histórico do artigo:

Recebido em 14 de março de 2015

Aceito em 25 de setembro de 2015

On-line em 5 de fevereiro de 2016

### Introdução

A policondrite recidivante é uma doença autoimune rara,<sup>1,2</sup> com uma proporção feminino:masculino de 2:4.<sup>3</sup> O início dos sintomas se dá entre os 20 e 60 anos (com pico de incidência em torno de 40),<sup>4</sup> é caracterizado por condrite auricular e nasal bilateral, envolvimento vestibular e sintomas sistêmicos variados decorrentes da inflamação progressiva e recorrente do tecido cartilaginoso e das estruturas ricas em proteoglicanos em vários locais do corpo.<sup>1,2</sup> Descreve-se o caso de um paciente com policondrite recidivante com diversas manifestações neurológicas.

### Relato de caso

Homem de 69 anos com diabetes, hipotireoidismo e dislipidemia apresentava edema e dor em ambos os lóbulos da

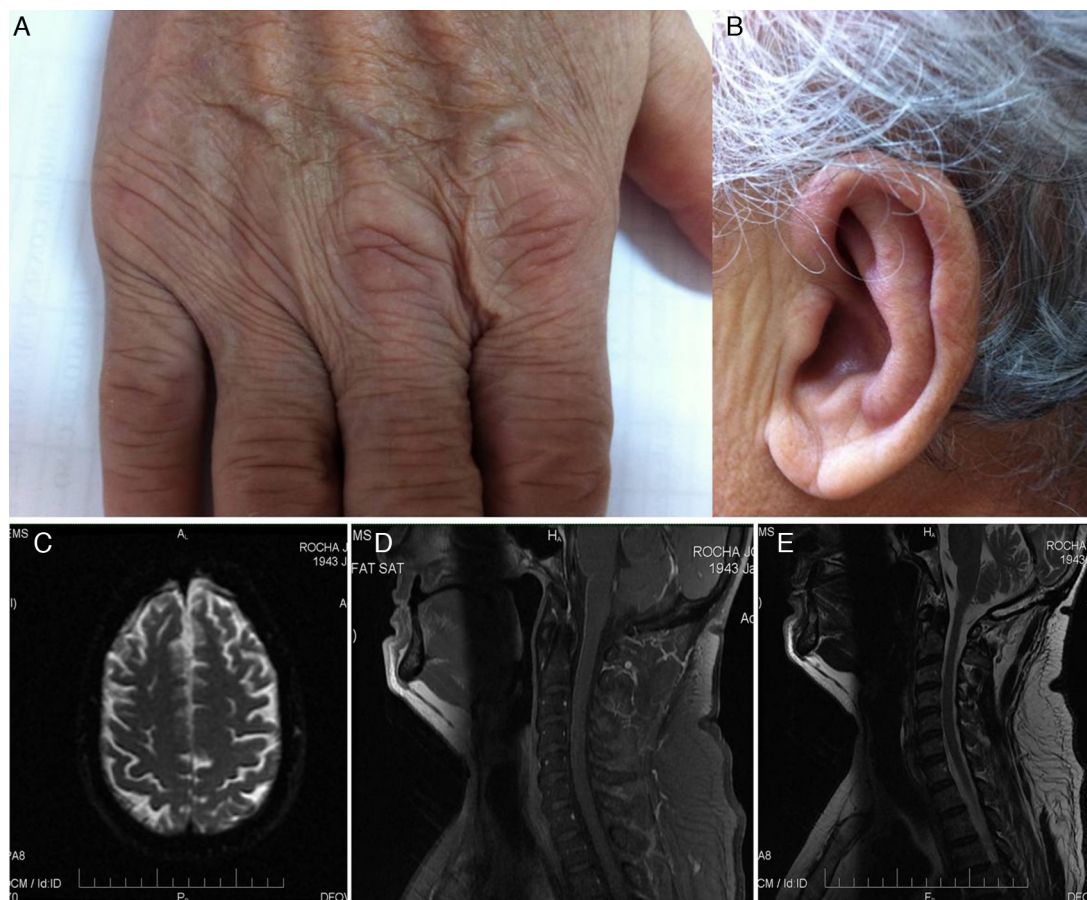
orelha e artrite das articulações metacarpofalângicas e tornozelos havia dois meses, bem como dor generalizada. Vinte dias antes de ser admitido em nosso hospital começara a apresentar ataxia, paraparesia, zumbido, vertigem e confusão mental. Tinha sido atendido previamente em outro hospital, por volta do momento do início da confusão mental, onde foi tratado para encefalite herpética após uma punção lombar ter revelado leucócitos elevados, com predomínio de linfócitos. Embora no início tenha apresentado melhora na confusão mental, sua paraparesia permaneceu inalterada. Ao exame físico, tinha nistagmo ao olhar para baixo, rigidez de membros superiores, paraparesia, arreflexia, hipoestesia tátil, movimentos dismétricos, tremor grosseiro postural e de ação, bradicinesia e ataxia do tronco. Apresentava também edema e eritema purpúrico de ambos os lóbulos das orelhas e artrite das articulações metacarpofalângicas do segundo e terceiro dígitos da mão direita (fig. 1). A RM de crânio e da coluna cervical revelou um leve espessamento da dura-máter

\* Autor para correspondência.

E-mail: frankgerminiani@hotmail.com (F.M. Germiniani).

<http://dx.doi.org/10.1016/j.rbr.2015.09.005>

0482-5004/© 2016 Elsevier Editora Ltda. Este é um artigo Open Access sob uma licença CC BY-NC-ND (<http://creativecommons.org/licenses/by-nc-nd/4.0/>).



**Figura 1 – Achados clínicos reumatológicos (imagens superiores): A) edema das articulações metacarpofalângicas; B) condrite da anti-hélice da orelha. Achados da ressonância magnética do encéfalo (imagens inferiores): C) Difusão axial com espessamento da dura-máter de ambos os lobos frontais; D) RM, corte sagital, sequência ponderada em T1 com fat sat que mostra sinal meníngeo aumentado adjacente ao cerebelo; E) Sequência FSE ponderada em T2 que mostra uma leve atrofia cerebelar.**

(fig. 1). Uma nova punção lombar confirmou a presença de leucócitos elevados e os exames laboratoriais revelaram atividade inflamatória aumentada e anemia por deficiência de ferro (tabela 1). Estabeleceu-se o diagnóstico de policondrite recidivante com base na associação de condrite, artrite e ataxia vestibular com sintomas neurológicos significativos. Após um curso de 1 mg/kg/dia de prednisona, houve significativa melhora na condrite, artrite, ataxia e paraparesia, mas o tremor manteve-se inalterado. Em uma consulta de acompanhamento após um ano, o paciente tinha desenvolvido complicações decorrentes do uso crônico de corticoesteroides, como osteopenia, hipertensão, síndrome de Cushing, agravamento da síndrome de apneia obstrutiva do sono e um episódio de herpes zoster cutâneo bilateral em tronco. Essas complicações exigiram uma alteração na terapia imunossupressora, substituindo a prednisona por metotrexato. Apesar disso, o paciente não teve novos sintomas neurológicos e permaneceu com ataxia moderada.

## Discussão

A policondrite recidivante é uma doença autoimune multisistêmica rara que afeta o tecido cartilaginoso, especialmente

as cartilagens hialinas em vários locais, na maior parte das vezes compromete a anti-hélice de ambas orelhas, com preservação do lóbulo.<sup>2,5</sup> Também pode ocorrer poliartrite soronegativa e o envolvimento sistêmico de outros órgãos (incluindo inflamação ocular, prejuízo audiovestibular, vasculite, envolvimento da pele, insuficiência valvular e sintomas neurológicos) decorrente do comprometimento de tecidos ricos em proteoglicanos.<sup>6,7</sup> Cerca de 30% dos casos estão associados a outras doenças autoimunes, a vasculites sistêmicas e à síndrome mielodisplásica.<sup>5,8</sup> O diagnóstico é feito por achados clínicos; ocasionalmente o exame patológico revela comprometimento inflamatório do tecido cartilaginoso afetado.<sup>5,7</sup> Atualmente, o diagnóstico é feito com base na demonstração de condrite em dois de três locais (auricular, nasal, laringotraqueal); ou em um desses locais e duas características adicionais, incluindo inflamação ocular, dano audiovestibular ou artrite inflamatória soronegativa.<sup>1,9</sup> Não há achados laboratoriais específicos. Os sintomas neurológicos<sup>5,7</sup> ocorrem em uma minoria dos casos (3%) e podem variar de comprometimento de nervos cranianos a uma manifestação mais evidente com comprometimento cerebelar, convulsões ou outros achados focais sugestivos de comprometimento cortical. Esses são de natureza vasculítica. Também podem ocorrer meningite

**Tabela 1 – Exames complementares**

Exames	Resultados
Radiografia bilateral de mãos e joelhos	Normal
Angiotomografia de tórax, abdome e pelve	Normal
Endoscopia gastrointestinal superior	Normal
Colonoscopia	Pequeno pólipó
Ecocardiograma	Normal
Eletroforese de proteínas (sangue)	Normal
Cálcio e fósforo inorgânico	Normal
Eletroneuromiografia	Normal
Anti-HIV, sífilis, hepatite B e C	Negativo
Fator reumatoide, fator antinuclear, fator anticentrômero	Negativo
Velocidade de hemossedimentação	53
Ferro sérico	16,3 (intervalo normal: 59 a 158)
Capacidade total de ligação do ferro	252,8 (intervalo normal: 250 a 450)
Saturação da transferrina	6,4% (intervalo normal: 20 a 50)
Ferritina	327,54 µg/L (intervalo normal: 4,63 a 204)
Reticulócitos	11,8
Hemoglobina	11,8
VG	32,1
VCM	72
C3 e C4	normal
ANCA	negativo
Líquido cerebrospinal	
Eritrócitos	0,3
Leucócitos	71 (97% de linfócitos, 3% de monócitos)
Glicose	68
Proteína	69,7
GRAM	negativo
BAAR	negativo
HTLV 1 e 2	negativo

asséptica com espessamento das meninges, meningoencefalite linfocitária, romboencefalite e aneurismas cerebrais.<sup>1,10-12</sup> No caso descrito, o diagnóstico foi feito exclusivamente por achados clínicos, já que ao exame físico havia evidências de condrite em ambas orelhas, policondrite soronegativa e comprometimento neurológico com meningite asséptica. Cerca de 25% dos pacientes morrem em até cinco anos após o diagnóstico; o envolvimento laringotraqueal e as complicações cardiovasculares são as principais causas de morte.<sup>1,4</sup> Fatores que têm um impacto negativo na sobrevida no momento do diagnóstico incluem a idade avançada, a anemia e o estreitamento

laringotraqueal.<sup>1,2</sup> Fármacos anti-inflamatórios não esteroides orais podem ser usados para tratar pacientes com artralgia e artrite leve. A terapia imunossupressora padrão começa com altas doses de corticosteroides (prednisona 1 mg/kg/dia), que posteriormente são gradualmente reduzidas em pacientes com comprometimento moderado a grave. O metotrexato pode ser usado como um medicamento de segunda linha para evitar os efeitos colaterais do tratamento crônico com corticosteroides. Outras opções são a azatioprina, a ciclofosfamida, a ciclosporina, o micofenolato de mofetila e os antagonistas do TNF.<sup>5,11</sup>

## Conflitos de interesse

Os autores declaram não haver conflitos de interesse.

## REFERÊNCIAS

- Kent PD, Michet CJ Jr, Luthra HS. Relapsing polychondritis. *Curr Opin Rheumatol.* 2004;16:56-61.
- Sharma A, Gnanapandithan K, Sharma K, Sharma S. Relapsing polychondritis: a review. *Clin Rheumatol.* 2013;32:1575-83.
- Pinto P, Brito I, Brito J, Ventura F. Policondrite recidivante. Estudo retrospectivo de seis casos. *Acta Med Port.* 2006;10:213-6.
- Rodrigues EM, Silveira RCN, Leite N, Tepedino MM. Relapsing polychondritis: a case report. *Rev Bras Otorrinolaringol.* 2003;69:128-30.
- Lahmer T, Treiber M, von Werder A, Foerger F, Knopf A, Heemann U, Thuermel K. Relapsing polychondritis: an autoimmune disease with many faces. *Autoimmun Rev.* 2010;9:540-6.
- Arnaud L, Mathian A, Haroche J, Gorochov G, Amoura Z. Pathogenesis of relapsing polychondritis: a 2013 update. *Autoimmun Rev.* 2014;13:90-5.
- Wang ZJ, Pu CQ, Wang ZJ, Zhang JT, Wang XQ, Yu SY, et al. Meningoencephalitis or meningitis in relapsing polychondritis: four case reports and a literature review. *Journal of Clinical Neuroscience.* 2011;18:1608-15.
- Yang S, Chou C. Relapsing polychondritis with encephalitis. *J Clin Rheumatol.* 2004;10:83-5.
- Edrees A. Relapsing polychondritis: a description of a case and review article. *J Clin Rheumatol.* 2011;31:707-13.
- Choi HJ, Lee HJ. Relapsing polychondritis with encephalitis. *J Clin Rheumatol.* 2011;17:329-31.
- Chopra R, Chaudhary N, Kay J. Relapsing polychondritis. *Rheum Dis Clin North Am.* 2013;39:263-76.
- Roux C, Guey S, Crassard I, Hautefort C, Lioté F, Jouvent E. A rare cause of gait ataxia. *Lancet.* 2011;378:1274.