

ARTROPATIA OCRONÓTICA

OCHRONOTIC ARTHROPATHY

FERNANDO PERES A. GONÇALVES¹, FABIANO REBOUÇAS RIBEIRO², CANTÍDIO SALVADOR FILARDI², RÔMULO BRASIL FILHO³

RESUMO

Os autores apresentam o relato de caso de um paciente com artropatia ocronótica. A ocronose é uma doença rara, de herança autossômica recessiva, manifestação clínica da alcaptonúria. O paciente apresenta clinicamente dor crônica lombar, fraqueza e limitação funcional dos ombros e joelhos, associada a urina de cor escura. O objetivo do tratamento ortopédico é o controle da dor e melhora das funções das articulações acometidas, realizando artroplastias quando necessário.

Descritores: Ocronose; Alcaptonúria.

SUMMARY

The authors report the case of a patient with ochronotic arthropathy. This rare, inherited disease of autosomal recessive trait is the clinical manifestation of alkaptonuria. The patient presented clinically with chronic low back pain, disability, pain and weakness / stiffness in his shoulders and knees associated with dark urine. The main purpose of the orthopaedic approach in this disease is to control the pain and improve the function of the affected joints by performing arthroplasties when necessary.

Keywords : Ochronosis; alkaptonuria.

INTRODUÇÃO

A alcaptonúria é uma doença autossômica recessiva rara, decorrente da deficiência da enzima ácido homogentísico-oxidase, produzida pelo fígado e rins, que está envolvida no metabolismo de dois aminoácidos: fenilalanina e tirosina⁽¹⁾. Na ausência desta enzima ocorre o acúmulo de pigmento ocronótico (Algoritmo 1).

A alcaptonúria pode ser assintomática ou dar origem à ocronose, que é caracterizada pelo acúmulo de um polímero do ácido homogentísico sob a forma de um pigmento, a alcaptona, nos tecidos orgânicos⁽²⁾. Aproximadamente metade dos pacientes com alcaptonúria desenvolvem a ocronose, com predominância no sexo masculino na proporção de 2:1, geralmente após a quarta década de vida⁽³⁾.

A incidência da alcaptonúria na população é de aproximadamente 1:1000.000 de nascimentos, sem predominância étnica⁽⁴⁾.

As manifestações clínicas mais importantes da ocronose são: artropatia, pigmentação ocular e cutânea, urina escura e acometimento cardiovascular. O diagnóstico é clínico, confirmado

pela presença do ácido homogentísico na urina (aproximadamente 5g/24hs).

Neste relato, apresentamos um paciente com artropatia ocronótica.

RELATO DE CASO

Paciente do sexo masculino, de cor branca, com 55 anos de idade, natural e procedente de São Paulo, chegou ao Ambu-

latório apresentando quadro de dor crônica na coluna lombar, ombros, sendo mais acometido o esquerdo, e joelhos. Referia que as dores estavam piorando progressivamente associada a fraqueza e limitação funcional articular, sem relação com traumas ou esforços. Referia urina de cor escurecida desde que nasceu. Até então desconhecia a causa de suas queixas.

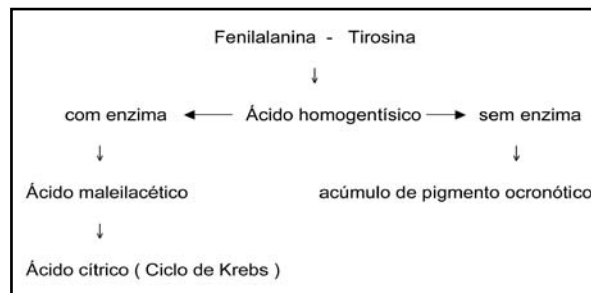
Ao exame físico observaram-se manchas escuras na esclera ocular (Figura 1), no pavilhão auricular externo e nas mãos (Figura 2). A coluna vertebral apresentava-se com retificação da lordose lombar, dor à palpação das apófises espinhosas lombares, e limitação dos movimentos de flexo-extensão do tronco. Nos ombros observou-se limitação da amplitude ativa e

passiva dos movimentos: ombro direito com elevação de 160°, abdução de 70°, rotação externa de 20° e rotação interna a nível lombar-L1. No ombro esquerdo identificamos elevação de 150°, abdução de 80°, rotação externa de 10° e rotação interna a nível lombar-L1.

Nos joelhos observou-se discreta atrofia do músculo quadricipital, sem derrame articular, sem desvio angular, com discreta limitação

ativa e passiva da amplitude dos movimentos: joelho direito com extensão de 0° e flexão de 130°; e joelho esquerdo com extensão de 0° e flexão de 120°.

Iniciou-se a investigação diagnóstica com radiografias simples da coluna tóraco-lombar, joelhos e ombros, que mostraram: 1) na coluna vertebral: diminuição dos espaços intervertebrais, esclerose óssea, osteofitose discreta e calcificações dos discos intervertebrais principalmente da coluna lombar



Algoritmo 1

Trabalho realizado no Serviço de Ortopedia e Traumatologia do Hospital do Servidor Público Estadual de São Paulo (SOT-HSPE-SP)

Endereço para correspondência: Serviço de Ortopedia e Traumatologia do HSPE-SP – Rua Borges Lagoa, 1755, 1º andar -Vila Clementino - São Paulo- SP

1. Médico Residente

2. Médico Assistente do Grupo de Cirurgia do Ombro e Cotovelo

3. Chefe do Grupo de Cirurgia do Ombro e Cotovelo

Trabalho recebido em: 11/11/04 aprovado em 09/09/05

(Figura 3); 2) nos ombros constatamos diminuição do espaço articular glenoumeral com artrose, sem osteófitos (Figura 4); 3) nos joelhos registramos artrose tricompartmental bilateral, sem deformidade angular, com osteofitose discreta (Figura 5).

Os exames laboratoriais mostraram : hemograma com hemoglobina de 14,2 g/dl ; hematócrito de 41,5 ml eritrac./dl ; leucócitos de 8470/mm³; plaquetas de 340.000/mm³ e VHS de 21 mm³/h. Função renal e urina Tipo I normais (exceto pela coloração escura). A pesquisa do ácido homogentísico na urina foi positiva.

A biópsia da pele mostrou presença de pigmento enegrecido, identificado como alcaptona, compatível com o diagnóstico de ocronose.

O paciente foi submetido a cirurgia de artroplastia total do ombro esquerdo (Figura 6).

DISCUSSÃO

A alcaptonúria é uma doença rara, com prevalência de 1:1000.000 de nascimentos. A ocronose articular é uma das formas da manifestação clínica da doença e ocorre em cerca da metade dos pacientes com alcaptonúria após a quarta década de vida. A suspeita diagnóstica de alcaptonúria deve ser feita em pacientes com urina escura, alterações dermatológicas (escurecimento das orelhas e mãos, manchas na esclera ocular), e dores articulares (ombros, joelhos e quadris). O diagnóstico é confirmado pelo achado do ácido homogentísico na urina^(2,3).

Dentre os achados clínicos, a artropatia ocronótica caracteriza-se pelo depósito do pigmento ocronótico (alcaptona) na cartilagem articular e no disco intervertebral, com sintomas dolorosos inicialmente na coluna vertebral e acometimento posterior das articulações periféricas, com maior incidência nos joelhos,

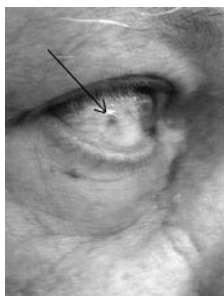


Figura 1 - Mancha escura na região esclerótica do olho

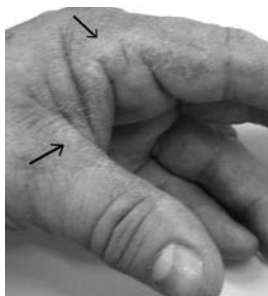

Figura 2 - Pigmentação escura na mão

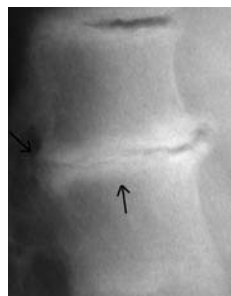

Figura 3 - Radiografia da coluna lombar

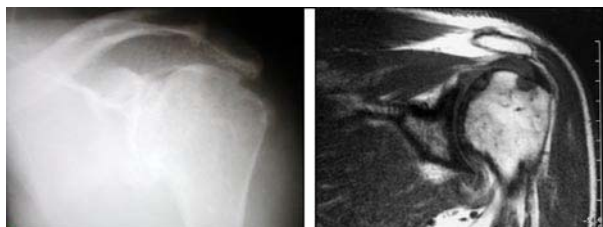

Figura 4 - Radiografia e ressonância magnética do ombro esquerdo mostrando artrose glenoumeral

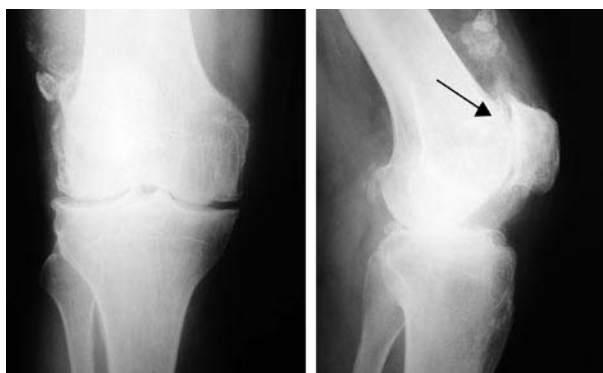

Figura 5 - Radiografias do joelho esquerdo mostrando artrose

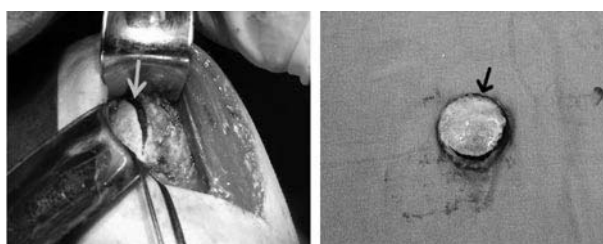


Figura 6 - Fotografias intra-operatória mostrando artrose e uma mancha preta na cabeça umeral

ombros e quadris, sendo raramente acometido os cotovelos, tornozelos e punhos. A evolução clínica da artropatia ocronótica é lenta e progressiva. Radiograficamente, a artropatia ocronótica mostra na coluna vertebral poucos sinais de osteofitose e acentuada calcificação dos discos intervertebrais, principalmente na coluna lombar. Nas articulações

periféricas as radiografias se caracterizam por diminuição dos espaços articulares, esclerose do osso subcondral e osteofitose discreta ou ausente⁽⁴⁾.

Quanto ao acometimento cardiovascular da ocronose, sua maior incidência é no endocárdio, túnica íntima da aorta e valvas cardíacas. Contudo, não há relação entre o grau de pigmentação destas estruturas com sintomas apresentados pelo paciente^(2,3). A ocronose genito-urinária caracteriza-se por urina escurecida presente desde o nascimento, muitas vezes sem qualquer outro sintoma associado. Podemos ter ainda aumento da incidência de litíase renal e pigmentação da próstata por alcaptona em pacientes masculinos após a quinta década de vida^(3,4).

O acometimento da pele e mucosas se dá em ordem de freqüência, inicialmente nos lobos das orelhas, esclerótica dos olhos e, então, nas mãos⁽³⁾. Outras doenças podem estar associadas com a alcaptonúria: gota, osteoporose, diabetes mellitus, rins policísticos, espondilite anquilosante, doença de Addison e pseudogota.

A alcaptonúria não altera a sobrevida do paciente^(2,3,4), apesar de muitas vezes, o quadro clínico da ocronose articular ser extremamente incapacitante.

O tratamento ortopédico consiste em acompanhamento ambulatorial do paciente, tratamento sintomático das articulações acometidas pela ocronose articular e realização de artroplastias de substituição, principalmente em joelhos, ombros e quadris, quando houver necessidade.

REFERÊNCIAS BIBLIOGRÁFICAS

1. Lima ACR, Navarro ML, Provenza JR, Bonfiglioli R. Artropatia ocronótica: relato de caso. Rev Bras Reumatol 2000; 40:213-16.
2. Freitas GG, Cavalcanti FS, Lopes ER. Artropatia ocronótica: atualização do relato de um caso com evolução de 13 anos. Rev Bras Reumatol 1990; 30:27-30.
3. Gamarski J. Alcaptonúria e ocronose. Rev Bras Reumatol 1982; 22:22-30.
4. Hamdi N, Cooke TDV, Hassan B. Ochronotic arthropathy: case report and review of the literature. Int Orthop 1999; 23:122-5.