

REVISÃO DA ARTROPLASTIA TOTAL DE JOELHO EM DOIS TEMPOS: O VALOR DA CULTURA OBTIDA POR BIÓPSIA ARTROSCÓPICA

REVIEW OF KNEE TOTAL ARTHROPLASTY IN TWO STEPS: THE VALUE OF CULTURE OBTAINED THROUGH ARTHROSCOPIC BIOPSY

MARCOS DE CAMARGO LEONHARDT¹, CAIO OLIVEIRA D'ELIA², ALEXANDRE LEME GODOY DOS SANTOS², ANA LÚCIA LEI MUNHOZ DE LIMA³, JOSÉ RICARDO PÉCORÁ⁴, GILBERTO LUIS CAMANHO⁵

RESUMO

Objetivo: O tratamento mais utilizado para o tratamento das infecções profundas nas artroplastias totais do joelho tem sido a revisão em dois tempos. Mesmo seguindo os passos preconizados neste tipo de tratamento, ainda existe a dúvida do período certo para realizar o segundo tempo da revisão sem o risco de colocação de um novo implante em uma área ainda infectada. Nosso trabalho tem como objetivo determinar o valor da cultura obtida por biópsia artroscópica, a fim de determinar o momento adequado para a realização do segundo tempo da revisão e também o tempo adequado para manter o espaçador. **Materiais e Métodos:** Doze pacientes com o diagnóstico de infecção profunda pós-artroplastia total de joelho primária foram submetidos ao protocolo de revisão em dois tempos, e após seis semanas da colocação do espaçador e da antibioticoterapia, o paciente foi submetido à biópsia artroscópica no joelho infectado e através dela foram colhidas amostras para cultura a fim de verificar se o momento era adequado para a realização do segundo tempo da revisão. **Resultados:** Os resultados das culturas de todos os pacientes submetidos à biópsia artroscópica foram negativos, sendo todos submetidos ao segundo tempo da revisão. Das culturas colhidas durante o implante da nova prótese, onze confirmaram a inexistência de processo infeccioso ativo no sítio cirúrgico; uma cultura foi positiva, sendo isolado neste paciente *Staphylococcus aureus* sensível à oxacilina. **Conclusão:** Apesar do pequeno número de casos, concluímos que a cultura obtida pela biópsia artroscópica tem valor e mostrou que seis semanas é o tempo adequado para manutenção do espaçador.

Descritores: Artroplastia; Joelho; Infecção; Artroscopia; Tratamento.

SUMMARY

Objective: The most commonly used treatment for deep infections in knee total arthroplasties has been the two-steps review. Even following the steps recommended for this kind of treatment, still doubts exist about the right period to perform the second step of the review without risks of placing a new implant in an infected area. Our paper was aimed to determine the value of culture obtained through arthroscopic biopsy, in order to establish the appropriate moment for performing the second review step, and also the adequate time of spacer maintenance. **Materials and Methods:** Twelve patients diagnosed with deep infection following primary knee total arthroplasty were submitted to the two-steps review protocol, and after six weeks of spacer placement and antibiotic therapy, the patient was submitted to arthroscopic biopsy of the infected knee through which samples were collected for culture in order to check if that was the appropriate moment to perform the second step of the review. **Results:** The results of cultures for all patients submitted to arthroscopic biopsy were negative, with all patients being submitted to the second review step. From cultures collected during the new prosthesis implant, eleven confirmed the inexistence of active infectious process at surgical site; one culture was positive, with *Staphylococcus aureus* sensitive to oxacilin being isolated in this patient. **Conclusion:** Although the small number of cases, we concluded that the culture obtained through arthroscopic biopsy is valuable and showed that six weeks is the adequate time for maintaining the spacer.

Keywords: Arthroplasty; Knee; Infection; Arthroscopy; Treatment.

INTRODUÇÃO

Osteoartrose é a doença articular mais prevalente em adultos idosos, ocorrendo devido ao processo degenerativo da cartilagem articular.

A artroplastia de joelho é uma técnica cirúrgica para o tratamento da osteoartrose avançada, sendo cada vez mais utilizada devido aos bons resultados no alívio da dor e no restabelecimento da função. Já no meio do século XIX, tentativas de artroplastia foram feitas como a de ressecção realizada por Fergusson em 1861 e a de interposição de partes moles preconizada por Verneil em 1863. Na década de 40 iniciaram-se as técnicas de substituição de superfície e, com o desenvolvimento de tecnologia adequada, surgiram as próteses tricompartmentais de joelho que hoje são

utilizadas, sendo a primeira desenvolvida por Freeman, culminando nos modelos atuais⁽¹⁾.

Como toda cirurgia, a artroplastia total de joelho está sujeita a complicações, dentre as quais podemos citar: fenômenos tromboembólicos, complicações atingindo a articulação femoro patelar, lesões neurovasculares, fraturas periprotéticas, soltura dos componentes implantados e a infecção, muito temida pelo cirurgião ortopédico.

As infecções nas artroplastias totais de joelho podem ser divididas em superficiais e profundas. A incidência de infecções profundas em artroplastias primárias varia de 0,5% a 5%⁽²⁾. Quanto ao tratamento da infecção existem vários tipos de procedimentos, sendo eles: antibioticoterapia, limpeza cirúrgica com manutenção do

Trabalho realizado no Departamento de Ortopedia e Traumatologia do Hospital das Clínicas da Faculdade de Medicina da Universidade de São Paulo

Endereço para correspondência: José Ricardo Pécora - Av. Pacaembú, 1003 - Pacaembú - SP - CEP: 01234-001 - E-mail: jpecora@uol.com.br

1 - Médico Residente do Instituto de Ortopedia e Traumatologia do Hospital das Clínicas da Faculdade de Medicina da Universidade de São Paulo (IOT-HC-FMUSP)

2 - Médico Preceptor do Instituto de Ortopedia e Traumatologia do Hospital das Clínicas da Faculdade de Medicina da Universidade de São Paulo (IOT-HC-FMUSP)

3 - Chefe do Grupo de Controle de Infecção Hospitalar do Instituto de Ortopedia e Traumatologia do Hospital das Clínicas da Faculdade de Medicina da Universidade de São Paulo (IOT-HC-FMUSP)

4 - Chefe do Grupo de Joelho do Instituto de Ortopedia e Traumatologia do Hospital das Clínicas da Faculdade de Medicina da Universidade de São Paulo (IOT-HC-FMUSP)

5 - Professor Associado da Faculdade de Medicina da Universidade de São Paulo

Trabalho recebido em 10/03/06 aprovado em 25/05/06

implante; revisão em 1 tempo, que consiste na retirada do implante, limpeza cirúrgica rigorosa e colocação de uma nova prótese; revisão em 2 tempos, na qual o implante é retirado, seguido de limpeza cirúrgica e colocação de um espaçador de cimento com antibiótico, posteriormente colocando-se uma nova prótese em outro ato cirúrgico; e nos casos de insucesso são utilizados procedimentos ditos de salvação, como a artrodese e a amputação.

Atualmente o tratamento mais utilizado para o tratamento das infecções profundas tem sido a revisão em dois tempos, seguindo o protocolo proposto por Insall et al.⁽³⁾ e Windsor et al.⁽⁴⁾, que consiste na retirada do implante femoral e tibial; desbridamento rigoroso que inclui sinovectomia, retirada de todo o cimento e tecidos inviáveis; e colocação de espaçador de cimento com antibiótico, que tem por objetivo manter a tensão das partes moles e manter um elevado nível de liberação de antibiótico local⁽⁵⁾. Segue-se um período de antibioticoterapia, inicialmente endovenosa com duração de duas semanas, complementado por antibiótico administrado via oral, totalizando 6 semanas de terapêutica. Após este tempo, o paciente é reavaliado clinicamente, são colhidos exames laboratoriais (hemograma com contagem de leucócitos, velocidade de hemossedimentação, proteína C reativa), e é realizada punção articular para obtenção de cultura do líquido sinovial. Quando os resultados dos exames estão normais e o resultado da cultura é negativo, o paciente é submetido à revisão, retirando-se o espaçador e implantando a nova prótese.

Mesmo seguindo os passos preconizados por estes autores, ainda existe a dúvida quanto ao período certo para realizar o segundo tempo da revisão, sem o risco de colocação de um novo implante em uma área que ainda pode estar infectada.

Nosso trabalho tem como objetivo determinar o valor da cultura obtida por biópsia artroscópica em relação ao valor da cultura obtida por punção articular, a fim de determinar o tempo adequado para a realização do segundo tempo da revisão e também o tempo adequado para manter o espaçador.

MATERIAIS E MÉTODOS

Dentre os anos de 2003 e 2004, doze pacientes com o diagnóstico de infecção profunda pós-artroplastia total de joelho primária foram internados no Instituto de Ortopedia e Traumatologia do Hospital das Clínicas da Faculdade de Medicina da Universidade de São Paulo (IOT/HC/FMUSP) e submetidos ao protocolo inicialmente descrito, com a diferença que após as seis semanas de antibioticoterapia, o paciente era submetido à biópsia artroscópica no joelho infectado através da qual foram colhidas amostras para cultura, a fim de verificar se o momento era adequado para a realização do segundo tempo da revisão.

Dos doze pacientes avaliados neste trabalho, nove eram do sexo feminino e três do sexo masculino, com uma média de idade de 67 anos. O período médio de seguimento foi de 20 meses.

O diagnóstico de infecção profunda foi realizado avaliando-se a clínica do paciente, os exames laboratoriais e radiológicos. A seguir os pacientes foram submetidos à retirada do implante e desbridamento articular, com a colocação do espaçador de cimento impregnado com antibiótico (utilizou-se 1 grama de vancomicina

para cada pacote de cimento ortopédico). Iniciou-se a antibioticoterapia imediatamente após o diagnóstico, seguindo-se o protocolo estabelecido pela Comissão de Controle de Infecção Hospitalar do IOT, que consiste na administração endovenosa de vancomicina 500mg de 6 em 6 horas associada a cefepime 2g de 12 em 12 horas. No momento em que o agente etiológico da infecção vigente e o antibiograma foram determinados, a antibioticoterapia foi dirigida de acordo com a sensibilidade do patógeno.

Seis semanas após a retirada da prótese e colocação do espaçador, os pacientes foram novamente internados e submetidos à biópsia artroscópica para a obtenção de material para cultura, sendo colhidos fragmentos de sinóvia. Caso o resultado da cultura fosse negativo, era realizada a colocação da prótese de revisão; caso a cultura fosse positiva, realizava-se nova limpeza cirúrgica com troca do espaçador, e novas culturas eram colhidas a fim de se comparar o resultado com a cultura previamente obtida pela biópsia artroscópica.

RESULTADOS

Os resultados das culturas iniciais, ou seja, aquelas obtidas durante o primeiro tempo da revisão, mostraram um predomínio de infecção causada por *Staphylococcus aureus* e *Staphylococcus epidermidis* (50%), seguido por outros agentes menos comuns, ressaltando-se que em dois pacientes o resultado das culturas iniciais foram negativas (Gráfico 1).

Os resultados das culturas de todos os pacientes submetidos à biópsia artroscópica foram negativos, sendo todos submetidos ao segundo tempo da revisão.

Das culturas colhidas durante o implante da nova prótese, onze confirmaram a inexistência de processo infeccioso ativo no sítio cirúrgico, e uma cultura foi positiva, sendo isolado neste paciente *Staphylococcus aureus* sensível à oxacilina (Tabela 1).

DISCUSSÃO

O tratamento das infecções das artroplastias totais de joelho continua sendo um grande desafio

para o cirurgião ortopédico, além de ser extremamente oneroso, estimando-se que o custo nos Estados Unidos chegue a aproximadamente US\$ 50.000 por paciente⁽⁶⁾.

A grande dificuldade no tratamento das infecções nas artroplastias totais de joelho deve-se à formação de um biofilme na superfície do implante, que é composto por bactérias, glicocalyx e debris, sendo que se forma um ambiente propício para a proliferação bacteriana e ao mesmo tempo resistente a antibióticos e às defesas do hospedeiro⁽⁷⁾.

Dos diversos tratamentos propostos para estas afecções, a revisão em dois tempos é o mais defendido por estar apresentando melhores resultados. Em uma revisão de literatura apresentada em 1994 no Congresso Anual da Sociedade de Infecções Musculo-esqueléticas, 308 casos foram tratados apenas com antibioticoterapia, atingindo um índice de controle de infecção de 27%; a associação de limpeza cirúrgica ao procedimento anterior com manutenção do implante obteve um índice de controle de infecção de 29% em 377 casos; a revisão em um tempo conseguiu controle da infecção de 77% em 24 casos; a revisão em dois tempos com a colocação de espaçador impregnado por antibiótico teve como resultado o controle da infecção de 94% em

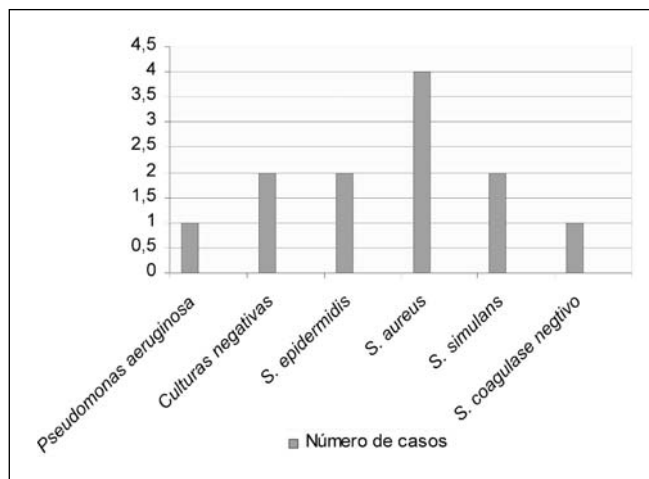


Gráfico 1 - Prevalência dos agentes etiológicos mais comuns.

Resultado	Número de pacientes
Sem novas intervenções cirúrgicas	10
Infecção profunda	1
Infecção superficial	1

Obs: Infecção profunda por *S. aureus* (mesmo agente da cultura inicial)
Infecção superficial por *S. epidermidis* (agente diferente da cultura inicial)

Tabela 1 - Resultados de culturas.

64 casos⁽⁶⁾. Windsor et al.⁽⁴⁾ confirmaram o sucesso deste protocolo após ter realizado a revisão em dois tempos em 38 joelhos que apresentaram infecção profunda, com um tempo de seguimento de quatro anos. Apenas um caso apresentou infecção pelo mesmo agente e três casos apresentaram infecção por agentes diferentes dos iniciais, determinando assim uma taxa de erradicação de infecção profunda de 97,4% (37 pacientes) e um índice de reinfecção de 10,5% (4 pacientes).

Outros estudos reforçaram os mesmos dados como o de Rosenberg et al.⁽⁹⁾ que reportaram uma taxa de reinfecção em três pacientes de 24 submetidos à revisão em dois tempos, o que corresponde a 12,5%⁽⁹⁾, resultados semelhantes aos de Hanssen et al.⁽¹⁰⁾ que tiveram uma taxa de 11% de reinfecção.

Quanto à evolução destes pacientes após a revisão, dez destes tiveram evolução satisfatória, sem novos sinais de infecção e com boa recuperação funcional. Um paciente, cujas culturas da biópsia artroscópica e da revisão foram negativas, apresentou nova infecção profunda após cinco meses de evolução, sendo submetido novamente ao protocolo de tratamento, com nova retirada da prótese e colocação do espaçador com antibiótico (isolado *Staphylococcus aureus*, o mesmo agente da infecção inicial), estando atualmente assintomático, aguardando o segundo tempo da revisão. O paciente cuja cultura foi positiva para *S. aureus* no segundo tempo de revisão foi submetido a seis meses de antibioticoterapia, apresentando-se sem sinais de infecção e com bom resultado funcional, sem necessidade de intervenções cirúrgicas. Outro paciente, com culturas prévias também negativas, apresentou sinais de infecção superficial na primeira semana de pós-operatório, sendo então submetido à limpeza cirúrgica com manutenção do implante, complementado com seis meses de antibioticoterapia, estando atualmente sem sinais de infecção ativa e com boa função (isolado *Staphylococcus epidermidis*, agente etiológico diferente do inicial que era *Pseudomonas aeruginosa*) (Tabela 2).

Seguindo-se o protocolo proposto no início deste artigo, obti-

Cultura	Positiva	Negativa
Biópsia Artroscópica	0	12
2º Tempo Revisão	1	11

Obs : isolado – *Staphylococcus aureus*

Tabela 2 - Resultados após revisão.

vemos uma taxa de erradicação da infecção profunda inicial em 11 pacientes (91,66%). Um único paciente apresentou infecção profunda pós-revisão no qual foi isolado o agente etiológico idêntico ao inicial, taxa um pouco inferior à descrita por Windsor. Quanto à taxa de reinfecção superficial e profunda, observamos dois casos (16,66%), resultado

pouco superior ao relatado na literatura.

No presente estudo verificamos que seis semanas é um período adequado para manter o paciente com o espaçador, período após o qual todas as culturas das biópsias artroscópicas foram negativas. Após o período inicial de duas semanas no qual o espaçador com antibiótico possui alto poder bactericida local, ele começa a perder progressivamente sua capacidade de combater local à infecção e passa a ter unicamente a função de ocupar espaço, evitando a retração das partes moles. E por volta da 6ª a 8ª semana não há mais liberação local de antibiótico, justificando, desta forma, sua retirada e troca ou por outro espaçador ou pela prótese de revisão⁽⁵⁾.

O resultado negativo das culturas obtidas seja por punção, biópsia, ou obtidas em procedimentos cirúrgicos abertos, apesar da existência de infecção, é algo relativamente comum e descrito na literatura, sendo um grande fator de confusão quanto ao exato momento de indicar a colocação de uma prótese de revisão⁽¹¹⁾.

Em 91,66% dos casos, observamos que o resultado da cultura colhida por biópsia artroscópica coincidiu com o resultado das culturas obtidas durante o segundo tempo da revisão, verificando-se que, nestes casos, a biópsia artroscópica indicou corretamente o momento adequado para a realização do segundo tempo da revisão.

CONCLUSÃO

Apesar do pequeno número de casos, concluímos que a cultura obtida pela biópsia artroscópica tem valor e mostrou que seis semanas é o tempo adequado para manutenção do espaçador.

REFERÊNCIAS BIBLIOGRÁFICAS

- Canale ST. "Arthroplasty of knee". In: Campbell's operative orthopaedics. Philadelphia: Mosby; 2003.
- Rand JA. Alternatives to reimplantation for salvage of the total knee arthroplasty complicated by infection. J Bone Joint Surg Am. 1993; 75:282-9.
- Insall JN, Thompson FM, Brause BD. Two-staged reimplantation for salvage of infected total knee arthroplasty. J Bone Joint Surg Am. 1983; 65:1087-98.
- Windsor RE, Insall JN, Urs WK, Miller DV, Brause BD. Two-staged reimplantation for the salvage of total knee arthroplasty complicated by infection. J Bone Joint Surg Am. 1990; 72:272-8.
- Booth RE Jr, Lotke PA. The results of spacer block technique in revision of infected total knee arthroplasty. Clin Orthop Relat Res. 1989; (248):57-60.
- Sculco TP. The economics impact of infected total joint arthroplasty. AAOS Instr Course Lect. 1993; 42:349-51.
- Gristina AS, Costerton JW. Bacterial adherence and the glycoalyx and their role in musculoskeletal infection. Orthop Clin North Am. 1984; 15: 517-35.
- Mc Laren AC, Spooner CE. Salvage of infected total knee components. Clin Orthop Relat Res. 1996; (331):146-50.
- Rosenberg AG, Haas B, Barden R, Marquez D, Landon GC, Galante JO. Salvage of infected total knee arthroplasty. Clin Orthop Relat Res. 1988; (226): 29-33.
- Hanssen AD, Rand JA, Osmon DR. Treatment of infected total knee arthroplasty with insertion of another prothesis. The effect of antibiotic-impregnated bone cement. Clin Orthop Relat Res. 1994; (309): 44-55
- Perrisman G, Laskin R, Davis J. Infection in total knee replacement: a retrospective study of 6489 total knee replacements. Clin Orthop Relat Res. 2001; (392):15-23.