

O ULTRA-SOM NA ARTROPATIA HEMOFÍLICA SUBAGUDA DO JOELHO

ULTRASOUND IN KNEE SUB-ACUTE HEMOPHILIC ARTHROPATHY

LUIZ MARIO BELLEGARD¹, DR. EDIE BENEDITO CAETANO²

RESUMO

São apresentados 4 casos de Artropatia Hemofílica Subaguda de Joelho em seus aspectos clínicos, radiográficos e ultra-sonográficos. A radiografia tem alterações discretas nas fases iniciais da Artropatia Hemofílica (AH). São enfatizados os aspectos do ultra-som, que proporcionou imagem direta da membrana sinovial no recesso capsular anterior do joelho. Discutimos a possibilidade de utilização da ultra-sonografia como marcador de atividade inflamatória.

Descritores: Ultra-sonografia; Hemofilia; Joelho; Artropatia; Sinovite

SUMMARY

Here we present 4 cases of Knee Sub-Acute Hemophilic Arthropathy according to clinical, X-ray and ultrasound aspects. The X-ray images show subtle changes in the early phases of Hemophilic Arthropathy (HA). Ultrasound aspects are emphasized, which provided direct image of the synovial membrane at the knee anterior capsular recess. We discuss the potential ultrasound use as a marker of inflammatory activity.

Keywords: Ultrasonography; Hemophilia; Knee; Arthropathy; Synovitis

INTRODUÇÃO

Hemofilia designa um grupo de doenças que se caracterizam por um distúrbio do mecanismo de coagulação sanguínea que se manifesta por susceptibilidade do indivíduo a apresentar episódios de sangramento espontâneos ou após trauma. A maior parte dos acidentes hemorrágicos dos hemofílicos é do sistema locomotor. O desenvolvimento dos concentrados de fatores contribuiu para a maior longevidade desta população, fazendo com que a atenção médica se desloque para o cuidado da prevenção e tratamento das seqüelas ortopédicas, que constituem a maior causa de invalidez na hemofilia^(1,2).

O acometimento articular das Hemofilias A e B graves é típico e designado Artropatia Hemofílica (AH). A AH é descrita em três fases sucessivas: aguda, subaguda e crônica⁽³⁾. Os sistemas de estadiamento da AH se baseiam nos achados radiológicos^(3,4). Nestes casos procuramos estudar o potencial do exame de ultra-som para estudo das alterações de partes moles.

São apresentados quatro casos de AH de joelho em que foi feita avaliação através de exame clínico e de imagem. Todos os pacientes estavam em seguimento no Núcleo de Hemoterapia e Hematologia de Sorocaba – Conjunto Hospitalar de Sorocaba – Centro de Ciências Médicas e Biológicas da Pontifícia Universidade Católica de São Paulo (NHHS-CHS-CCMB-PUCSP). Todos eram adolescentes masculinos hemofílicos A ou B com quadro clínico de AH Subaguda.

APRESENTAÇÃO DOS CASOS

Caso 1: 12 anos de idade, com 24 meses de hemartroses recorrentes do joelho direito. Apresentava ao exame clínico hipotrofia muscular da coxa, movimentação normal e indolor, derrame articular e espessamento palpável da bursa suprapatelar (Figura 1). A radiografia do joelho demonstrava sinais discretos de AH: osteopenia, alargamento epifisário e aumento de densidade de partes moles (Figura 2). Tratava-se de um Estágio II de Arnold & Hilgartner⁽³⁾ e a pontuação do Escore de Petterson⁽⁴⁾ era 2. O exame ultra-sonográfico demonstrava o derrame articular, o espessamento sinovial e permitia a identificação de vilosidades sinoviais (Figura 3).

Caso 2: 13 anos de idade, há 5 meses com hemartroses recorrentes do joelho esquerdo. O exame físico era semelhante ao caso anterior. A radiografia demonstrava osteopenia, alargamento epifisário, aumento de densidade de partes moles, angulosidade do contorno epifisário, alargamento do espaço intercondilar e alguma irregularidade da superfície óssea subcondral. O exame ultra-sonográfico demonstrava os mesmos elementos do caso anterior: derrame articular e espessamento sinovial: 7 mm. Tratava-se também de Estágio II de Arnold & Hilgartner⁽³⁾ e a pontuação do Escore de Petterson⁽⁴⁾ era 3.

Caso 3: 15 anos de idade, com 9 meses de hemartroses recorrentes do joelho direito. Ao exame clínico os achados eram semelhantes aos casos anteriores e havia limitação de 10° de extensão (Figura 4). A radiografia demonstrava além dos achados dos casos anteriores a presença de cistos subcondrais, porém sem diminuição de espaço articular da interlinha femoro-tibial (Figura 5). O ultra-som demonstrava derrame articular e o espessamento sinovial media 7 mm. (Figuras 6 e 7). Era Estágio III de Arnold & Hilgartner⁽³⁾ e a pontuação de Petterson⁽⁴⁾ era 4.

Caso 4: 14 anos de idade, com 24 meses de hemartroses do joelho esquerdo. Ao exame clínico havia hipotrofia muscular de coxa, aumento de volume do joelho às custas de derrame articular e espessamento sinovial e limitação de 5° de extensão. A radiografia demonstrava alterações mais significativas: osteopenia, aumento de densidade de partes moles, alargamento epifisário e do espaço intercondilar, angulosidade, irregularidade e esclerose do osso subcondral, cistos e diminuição do espaço articular fêmoro-tibial. Tratava-se de Estágio IV de Arnold & Hilgartner⁽³⁾ e somava 5 pontos no Escore de Petterson⁽⁴⁾.

DISCUSSÃO

Os pacientes tinham entre 12 e 15 anos e o tempo de evolução da artropatia variou de 5 a 24 meses. Os de mais idade (14 e 15 anos) apresentavam deformidade em flexão de 5° e 10°, respectivamente. Todos tinham hipotrofia muscular de coxa, derrame articular e espessamento sinovial palpável.

O exame radiográfico demonstrou alargamento epifisário, aumento de densidade de partes moles e osteopenia em todos os

Trabalho desenvolvido no Centro de Ciências Médicas e Biológicas da Pontifícia Universidade Católica de São Paulo – Sorocaba – SP.

Endereço para correspondência: Av. Barão de Tatuí, 372 - Jd. Vergueiro – Sorocaba – SP - CEP: 18030-000 - E-mail: lmbellegard@hotmail.com

1 - Mestre em Cirurgia da Disciplina de Ortopedia e Traumatologia. Centro de Ciências Médicas e Biológicas. Pontifícia Universidade Católica de São Paulo – Sorocaba – SP.

2 - Professor Titular Doutor da Disciplina de Ortopedia e Traumatologia. Centro de Ciências Médicas e Biológicas. Pontifícia Universidade Católica de São Paulo – Sorocaba – SP.

Trabalho recebido em 03/08/05 aprovado em 03/09/05

casos. Cistos subcondrais, angulosidade dos contornos epifisários e alargamento da região intercondilar foram evidenciados nos três pacientes mais velhos; a diminuição do espaço articular só foi visível no caso 4.

O ultra-som demonstrou o derrame articular em todos os casos. No caso 1 o espessamento sinovial se demonstrava através da presença de vilosidades do relevo posterior, tais como descritas por Wyld et al.⁽⁵⁾ e Hammer et al.⁽⁶⁾.

Adicionalmente, exploramos a possibilidade da medida da espessura da membrana sinovial e encontramos valores entre 7 e 10 mm, compatíveis com os encontrados por Bessmeltsev et al.⁽⁷⁾: 6 a 8 mm e Wyld et al.⁽⁵⁾: 12 e 19 mm. Estes valores estão aumentados em relação aos padrões de normalidade: entre 2 e 3 mm^(7,8,9). A Figura 6 demonstra a imagem do derrame articular e da sinovial; na Figura 7 o transdutor comprime o joelho e expulsa o líquido, propiciando a medida da espessura da sinovial.

A AH em fase subaguda é uma artropatia de natureza inflamatória, em que as hemartroses sucessivas provocam inflamação sinovial e aumentam a susceptibilidade a novas hemorragias, estabelecendo um ciclo vicioso. A articulação que sofre este processo durante a adolescência terá como seqüela uma artropatia degenerativa grave com lesão da cartilagem articular, contratura fibrosa da cápsula articular

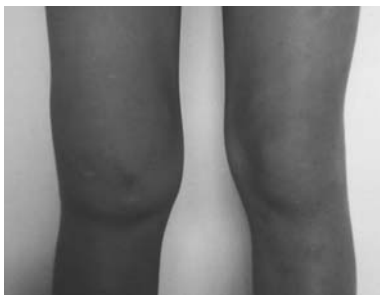

Figura 1 - Aspecto clínico - caso 1.

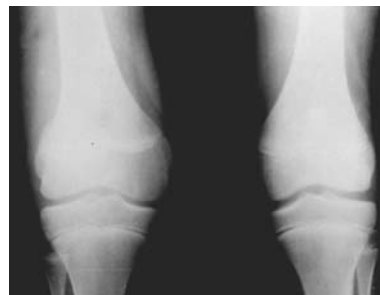

Figura 2 - Radiografia do caso 1.

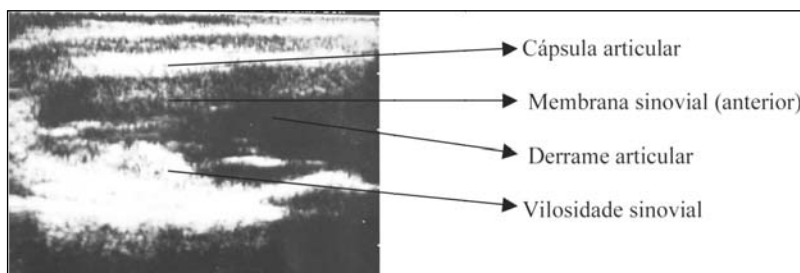


Figura 3 - Ultra-sonografia do caso 1.

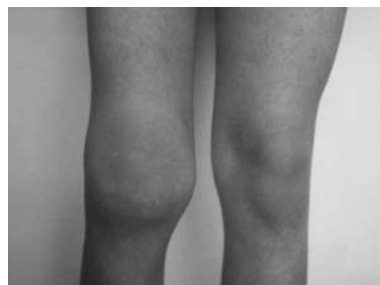

Figura 4 - Aspecto clínico do caso 3.

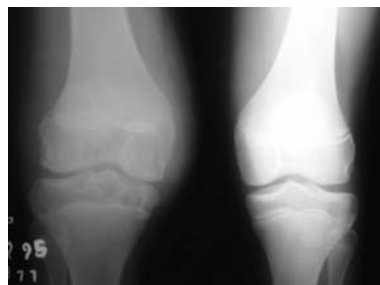

Figura 5 - Radiografia do caso 3.

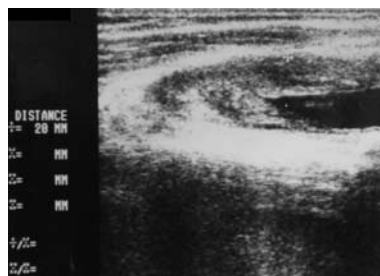


Figura 6 - Ultra-som do caso 3.



Figura 7 - Medida da sinovial.

e lesões ósseas. Existem recomendações de atuar precocemente na membrana sinovial para evitar o dano da cartilagem articular e interferir na história natural da doença, com o objetivo de evitar a degeneração articular^(2,10).

Na avaliação da AH com base no exame radiográfico, devemos ter em mente que a radiografia tende a subestimar a gravidade das alterações articulares⁽¹¹⁾. De fato, no nosso estudo, a radiografia demonstrou que predominava a AH de estágios precoces de Arnold e Hilgartner⁽³⁾ e de pontuação baixa pelo sistema de Petterson⁽⁴⁾. Apesar disso, o exame clínico de todos os pacientes era muito exuberante e indicava franca atividade inflamatória da doença. Já o ultra-som foi capaz de demonstrar e diferenciar o derrame articular do espessamento sinovial em todos os casos estudados, em coerência com o exame clínico.

CONCLUSÃO

Este estudo nos estimula a pesquisar a possibilidade da utilização do ultra-som como marcador de atividade inflamatória da articulação do joelho. No caso da realização de um tratamento como a sinovectomia com colóide radiativo⁽¹⁰⁾, a ultrasonografia poderia ser utilizada para controle de resultado do tratamento,

já que é capaz de produzir uma imagem direta e mensurável da membrana sinovial.

REFERÊNCIAS BIBLIOGRÁFICAS

1. Lourenço C., Santos C.A., Battistella L.R.: Protocolo de avaliação em hemofilia. Bol Soc Bras Hematol Hemoter 15: 30-43, 1993.
2. Rodríguez-Merchán E.C.: Pathogenesis, Early Diagnosis, and Prophylaxis for Chronic Hemophilic Synovitis. Clin Orthop 343: 6-11, 1997.
3. Arnold W.D., Hilgartner M.W.: Hemophilic arthropathy. J Bone Joint Surg [Am] 59: 287-305, 1977.
4. Petterson H., Ahlberg A., Nilsson I.M.: A radiologic classification of hemophilic arthropathy. Clin Orthop 149: 153-9, 1980.
5. Wyld P.J., Dawson K.P., Chisholm R.J.: Ultrasound in the assessment of synovial thickening in the hemophilic knee. Aust N Z J Med 14: 678-80, 1984.
6. Hammer M., Mielke H., Wagener P., Schwarzrock R., Giebel G.: Sonography and NMR imaging in rheumatoid gonarthritis. Scand. J. Rheumatol. 15: 157-64, 1986.
7. Bessmeltsev S.S., Abdulkadyrov K.M., Egorova L.V.: Sonographic International Congress of XXI the World Federation of Hemophilia; method for diagnosis of hemophilic arthroses. In: Abstracts of the 1994 April 24-29; México. México WFH p. 312.
8. Van Holsbeeck M., Introcaso J.H.: Musculoskeletal ultrasound. St. Louis, Mosby Year Book, p. 145-147, 1991.
9. Bellegard L.M.: Artropatia Hemofílica subaguda de joelho: o exame ultra-sonográfico [Tese]. Sorocaba SP, Brasil. Centro de Ciências Médicas e Biológicas da Pontifícia Universidade Católica de São Paulo, p. 20, 1996.
10. Luck Jr, J.V., Silva M., Rodríguez-Merchan C., Ghalambor N., Zahiri C. A, Finn R S.: Hemophilic Arthropathy. J Am Acad Orthop Surg 12: 234-245, 2004.
11. Kilcoyne R.F., Nuss R.: Radiological Evaluation of Hemophilic Arthropathy. Semin Thromb Hemost 29: 43-48, 2003.