

# ESTUDO EXPERIMENTAL DO SEQUENCIAMENTO DAS MANOBRAS DA LIGAMENTOTAXIA NA DESCOMPRESSÃO DO CANAL VERTEBRAL

## EXPERIMENTAL STUDY OF LIGAMENTOTAXIS MANEUVERS SEQUENCING IN VERTEBRAL CANAL DECOMPRESSION

ILTON JOSÉ CARRILHO DE CASTRO<sup>1</sup>, ANTÔNIO CARLOS SHIMANO<sup>2</sup>, ANGELA DELETE BELLUCCI<sup>3</sup>, HELTON LUIZ APARECIDO DEFINO<sup>4</sup>

### RESUMO

A descompressão do canal vertebral, para aliviar as estruturas nervosas, pode ser realizada por meio da ligamentotaxia. O objetivo foi analisar a influência da seqüência de realização da ligamentotaxia sobre a descompressão do canal vertebral. Foram utilizados segmentos de vértebras de suínos (Landrace). Um equipamento especialmente desenvolvido foi utilizado para produção de fratura do tipo explosão. Após a tomografia computadorizada, 10 espécimes que melhores apresentavam fraturas do tipo explosão foram fixados com fixador interno (Synthes). Foram formados dois grupos. No primeiro (n=5) foi realizada a lordose e depois a distração. Posteriormente, foram submetidos à nova compressão por meio de morsa até o retorno da fratura à posição inicial, a seguir foram novamente submetidos à distração e lordose. No segundo grupo (n=5) foi realizada a distração e depois a lordose. Após cada manobra era realizado o exame tomográfico para medir o diâmetro do canal vertebral. Os deslocamentos dos fragmentos dos corpos vertebrais fraturados foram mensurados e comparados utilizando *t* de Student ( $p \leq 0,05$ ). Comparando os deslocamentos entre os grupos, não foram observadas diferenças estatísticas ( $p \leq 0,06$ ). Esse resultado é próximo ao nível de significância adotado, sugerindo uma forte tendência que demonstra a eficácia superior da manobra iniciada pela realização da lordose.

**Descritores:** Fraturas da coluna vertebral; Vértebras lombares; Fixação interna de fraturas; Seguimento.

**Citação:** Castro IJC, Shimano AC, Bellucci AD, Defino HLA. Estudo experimental do sequenciamento das manobras da ligamentotaxia na descompressão do canal vertebral. *Acta Ortop Bras.* [periódico na Internet]. 2008; 16(5):291-95. Disponível em URL: <http://www.scielo.br/aob>.

### INTRODUÇÃO

As fraturas da coluna toracolombar podem estar associadas com a lesão das estruturas nervosas contidas no interior do canal vertebral, ocasionado pelo impacto produzido pelo deslocamento dos fragmentos da parede posterior do corpo vertebral fraturado<sup>(1-3)</sup>. A descompressão do canal vertebral pode ser realizada por meio do método direto (descompressão anterior ou pótero-lateral) ou indireto (ligamentotaxia)<sup>(1,3,4)</sup> (Figura 1). A descompressão indireta do canal vertebral, denominada de ligamentotaxia, está intimamente relacionada com o ligamento longitudinal posterior (LLP). O tensionamento do LLP atua como uma corda de arco deslocando o fragmento da parede posterior do corpo vertebral, permitindo desse modo a sua redução e a descompressão do canal vertebral. A ligamentotaxia é influenciada pela integridade anatômica do LLP,

### SUMMARY

Vertebral canal decompression, intended to provide relief to nervous structures, may be performed by means of legamentotaxis. The objective of this study was to assess the influence of the ligamentotaxis sequence on vertebral canal decompression. Vertebral segments of Landrace swine specimens were used. A device especially developed for producing a burst-type fracture was employed. Subsequently to the computerized tomography scan, 10 specimens that best showed a burst-type fracture were fixated with internal fixator (Synthes). Two groups were formed. On the first group (n=5), lordosis followed by distraction was performed. Then, they were submitted to distraction and lordosis. On the second group (n=5), distraction was provided first, and then lordosis was performed. After each maneuver, vertebral canal was measured by tomography scan. Fractured vertebral body fragments were measured and compared using the Student's t test ( $p \leq 0,05$ ). By comparing dislocations between groups, no statistical differences were found ( $p \leq 0,06$ ). This result is close to the significance level adopted, suggesting a strong trend towards a better effectiveness of the maneuver started with lordosis.

**Keywords:** Vertebral spine fractures; Lumbar vertebrae; Fractures, internal fixation; Follow-up.

**Citation:** Castro IJC, Shimano AC, Bellucci AD, Defino HLA. Experimental study of ligamentotaxis maneuvers sequencing in vertebral canal decompression. *Acta Ortop Bras.* [serial on the Internet]. 2008; 16(5):291-95. Available from URL: <http://www.scielo.br/aob>.

pela morfologia da fratura e pela realização da técnica cirúrgica, sendo a aplicação da distração do segmento vertebral lesado por meio dos implantes aplicados na face posterior da coluna vertebral o modo mais eficiente para o tensionamento do ligamento longitudinal posterior<sup>(5-7)</sup>. A restauração da lordose, apesar de não ser o principal mecanismo de correção, também auxilia na ligamentotaxia e tem sido descrita como parte da sua técnica quando utilizada por meio da aplicação do fixador interno<sup>(8)</sup>.

O objetivo do trabalho foi avaliar experimentalmente o efeito do sequenciamento das manobras de correção realizadas com a utilização do fixador interno (lordose e distração) no reposicionamento do fragmento da parede posterior do corpo vertebral fraturado e conseqüente descompressão do canal vertebral. A pergunta formulada no experimento foi a seguinte: Qual a manobra ideal para obter-se a máxima reposição do fragmento da parede posterior

Trabalho realizado no Departamento de Biomecânica, Medicina e Reabilitação do Aparelho Locomotor da Faculdade de Medicina de Ribeirão Preto da Universidade de São Paulo  
Endereço para correspondência: Helton L. A. Defino - Avenida Bandeirantes, 3900 - 11º and - Campus Universitário - Ribeirão Preto/São Paulo - E-mail: [hldefino@fmrp.usp.br](mailto:hldefino@fmrp.usp.br)

1. Aluno do Curso de Pós-Graduação do Departamento de Biomecânica, Medicina e Reabilitação do Aparelho Locomotor da Faculdade de Medicina de Ribeirão Preto da Universidade de São Paulo.

2. Professor Doutor do Departamento de Biomecânica, Medicina e Reabilitação do Aparelho Locomotor da Faculdade de Medicina de Ribeirão Preto da Universidade de São Paulo.

3. Professora Doutora do Departamento de Clínica Médica da Faculdade de Medicina de Ribeirão Preto da Universidade de São Paulo

4. Professor Titular do Departamento de Biomecânica, Medicina e Reabilitação do Aparelho Locomotor da Faculdade de Medicina de Ribeirão Preto da Universidade de São Paulo.

Trabalho recebido em 21/08/06 aprovado em 10/10/06

do corpo vertebral durante a realização da ligamentotaxia: lordose seguida de distração ou distração seguida de lordose?

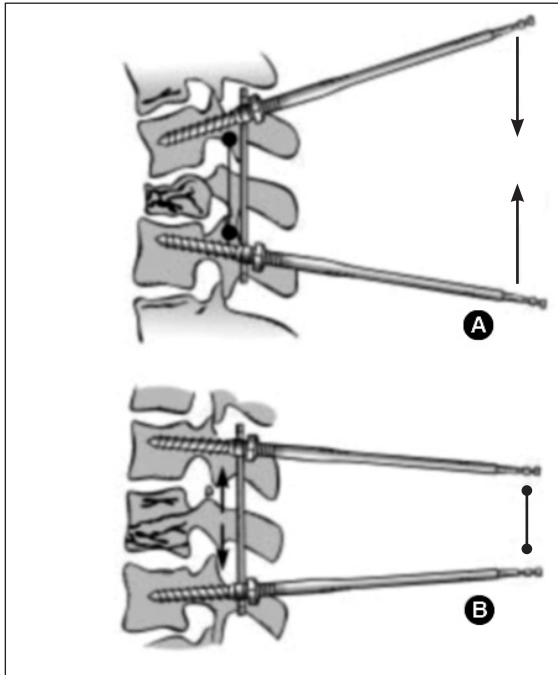


Figura 1 - Manobras da ligamentotaxia: lordose (a) e distração (b).

## MATERIAIS E MÉTODOS

Foram utilizados no estudo 30 segmentos de coluna vertebral de suínos híbridos com seis meses de idade e peso médio de 102Kg. O segmento T12-T13-L1 (os suínos possuem 13 vértebras torácicas) foi selecionado para a realização do estudo e a fratura produzida na vértebra T13 por meio da compressão axial com o auxílio de um dispositivo especialmente construído para essa finalidade. (Figura 2)

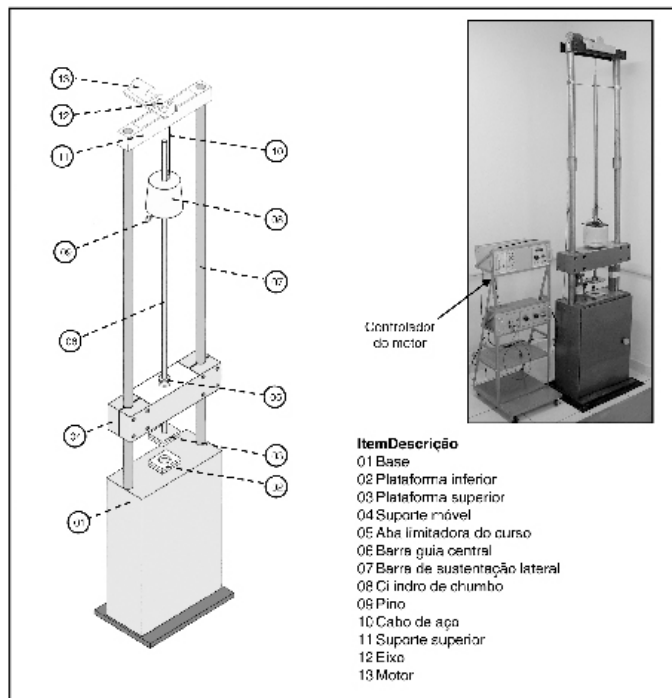


Figura 2 - Dispositivo construído para a produção das fraturas.

O princípio básico do funcionamento do dispositivo era a transmissão do impacto axial por meio de um cilindro sobre o segmento vertebral T12-T13-L1. O cilindro de chumbo de 34Kg deslizava em queda livre de uma altura de 100cm, guiado por uma barra metálica e atingia o segmento T12-T13-L1.

Foram produzidas fraturas por compressão axial nos 30 segmentos da coluna vertebral e 10 segmentos foram selecionados com base nas informações fornecidas pelos exames de imagem (radiografia e tomografia computadorizada). Os 10 segmentos selecionados apresentavam características morfológicas homogêneas de fratura do tipo explosão.

Os 10 segmentos de coluna vertebral selecionados para o estudo foram fixados por meio do fixador interno (Synthes) tendo sido utilizados pinos de Schanz nos pedículos vertebrais de T12 e L1. Após a instalação do fixador interno foram realizadas as manobras da ligamentotaxia, e os espécimes divididos em dois grupos de cinco segmentos vertebrais. Cada grupo foi identificado e caracterizado de acordo com a seqüência da realização da distração e da lordose. O grupo I foi denominado (lor+dis), no qual foi realizada primeiramente a lordose seguida pela distração nas manobras da ligamentotaxia. O grupo II foi denominado de (dis+lor) no qual foi realizada primeiramente a distração seguida da lordose.

Após a manobras da ligamentotaxia (lordose+distração ou distração+lordose) os espécimes eram submetidos a tomografia computadorizada com cortes de 3mm para a avaliação do diâmetro do canal vertebral. A distância da borda posterior do fragmento do corpo vertebral fraturado até a borda anterior do ponto médio do arco vertebral foi padronizada para a mensuração do diâmetro do canal vertebral. (Figuras 3 e 4)





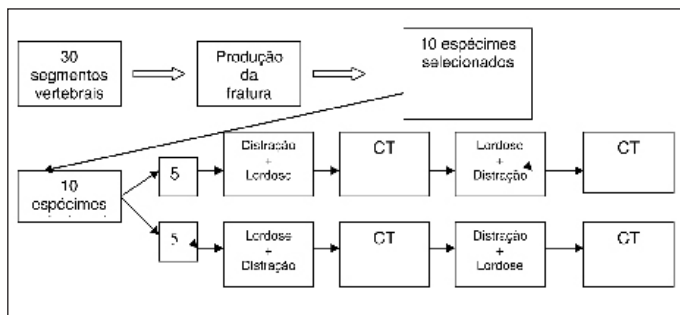
Figura 3 - Segmento vertebral fixado com o fixador interno e posicionado para a realização da tomografia computadorizada (a). Observar a marcação do nível do corte com agulha hipodérmica para a realização do corte no mesmo nível (b).



**Figura 4** - Tomografia computadorizada da vértebra fraturada ilustrando a compressão do canal vertebral.

A avaliação por meio da tomografia computadorizada foi realizada após cada manobra isolada da ligamentotaxia (lordose ou distração) e após o conjunto das duas manobras (lordose + distração ou distração + lordose).

Após a realização das manobras de ligamentotaxia e mensuração do diâmetro do canal vertebral, os componentes do sistema de fixação eram afrouxados, e força de compressão axial aplicada sobre o segmento vertebral até a restauração da altura do corpo vertebral fraturado. A seguir nova tomografia computadorizada era realizada para a avaliação do diâmetro do canal vertebral e nova manobra de ligamentotaxia realizada, com seqüência de manobras diferentes da inicialmente realizada (Figura 5). Para a realização do corte tomográfico no mesmo lugar foi realizada a marcação com agulha hipodérmica (Figura 3). A diferença da medida do diâmetro do canal vertebral após a realização da manobra indicava o deslocamento do fragmento fraturado do corpo vertebral produzido pela manobra realizada.



**Figura 5** - Esquema das etapas do experimento.

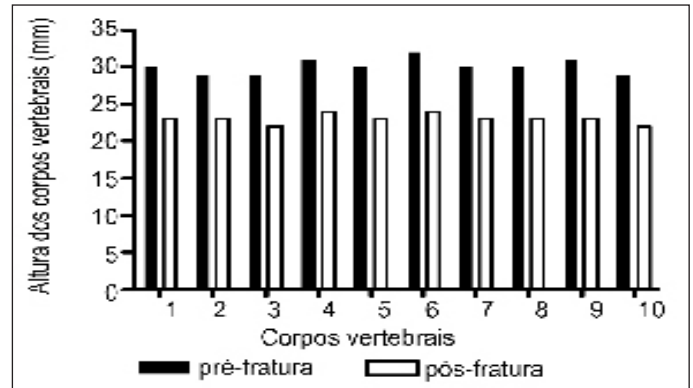
Os valores obtidos por meio da mensuração do diâmetro do canal vertebral nas imagens da tomografia computadorizada após a realização das diferentes manobras da ligamentotaxia foram avaliados por meio do teste de Shapiro-Wilk para avaliação da normalidade da amostra. A comparação dos resultados obtidos entre as duas diferentes seqüências de manobras da ligamentotaxia (lordose + distração e distração + lordose) foi realizada por meio do teste *t* de Student tendo sido estabelecido o nível de significância de 5% ( $p < 0,05$ ).

## RESULTADOS

As vértebras fraturadas e selecionadas para o estudo apresentaram após a produção da fratura diminuição da altura do corpo vertebral que variou de 6 a 8 mm (média 7mm). (Figura 6 e Tabela 1).

A comparação dos diâmetros do canal vertebral antes e após a realização da ligamentotaxia apresentou diferença estatisticamente significativa ( $p < 0,001$ ) indicando que a manobra da ligamentotaxia realizada foi eficiente para a descompressão do canal vertebral em todas as seqüências realizadas e também nos espécimes que tiveram a sua altura reconstituída. As Tabelas 2 e 3 e Figuras 7 e 8 mostram os valores obtidos com as diferentes seqüências da realização das manobras nos espécimes. A descompressão do canal vertebral foi observada considerando-se a realização da manobra

da ligamentotaxia inicial ou a sua realização no espécime reconstituído. A comparação do resultado geral da descompressão do canal vertebral apresentou diferença estatística ( $p < 0,001$ ) com os valores iniciais para os dois tipos de seqüência realizadas indicando que a ocorrência e a eficácia da ligamentotaxia na descompressão do canal vertebral do modelo de estudo utilizado.



**Figura 6** - Altura dos corpos vertebrais antes e depois da produção da fratura.

**Tabela 1** - Altura do corpo vertebral em milímetros

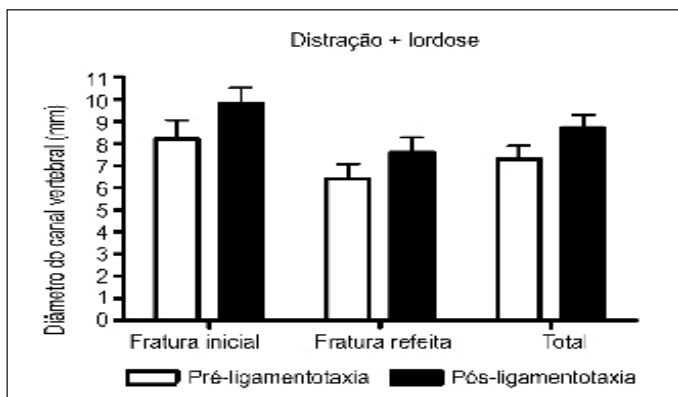
Vértebras	I	II	III	IV	V	VI	VII	VIII	IX	X
Altura Original	30	29	29	31	30	32	30	30	31	29
Altura Fraturada	23	23	22	24	23	24	23	23	23	22

**Tabela 2** - Medidas do diâmetro antero-posterior do canal vertebral e deslocamento do fragmento fraturado do corpo vertebral fraturado nos espécimes nos em que a seqüência: lordose + distração foi realizada na vértebra fraturada e na vértebra com a fratura reconstituída.

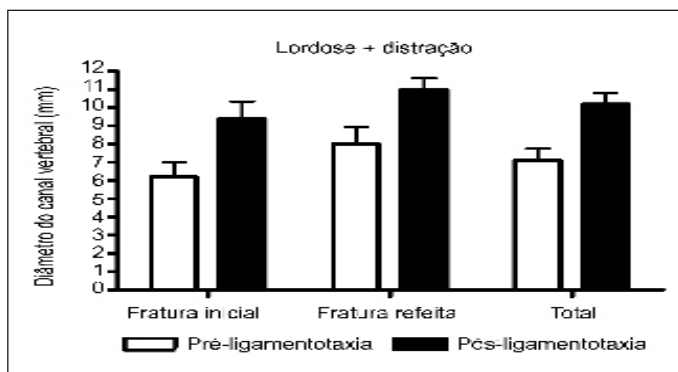
	Vértebras	Pré-manobra Original (mm)	Pós-manobra Lordose (mm)	Pós-manobra Lor+Dist (mm)	Deslocamento fragmento (mm)
Fraturas originais	II	9,0	10,0	12,0	3,0
	IV	5,0	7,0	8,0	3,0
	VI	5,0	6,0	7,0	2,0
	VIII	7,0	10,0	11,0	4,0
	X	5,0	9,0	9,0	4,0
	Média		6,2	8,4	9,4
Fraturas refeitas	DP	1,8	1,8	2,1	0,8
	I	8,0	9,0	10,0	2,0
	III	9,0	11,0	13,0	4,0
	V	6,0	8,0	10,0	4,0
	VII	6,0	8,0	10,0	4,0
	IX	11,0	12,0	12,0	1,0
Média		8,0	9,6	11,0	3,0
DP		2,1	1,8	1,4	1,4
<b>Média</b>		<b>7,1</b>	<b>9,0</b>	<b>10,2</b>	<b>3,1</b>

**Tabela 3** - Medidas do diâmetro antero-posterior do canal vertebral e deslocamento do fragmento fraturado do corpo vertebral fraturado nos espécimes nos em que a seqüência: distração + lordose foi realizada na vértebra fraturada e na vértebra com a fratura reconstituída.

	Vértebras	Pré-manobra Original (mm)	Pós-manobra Distração (mm)	Pós-manobra Dist+Lor (mm)	Deslocamento do fragmento (mm)
Fraturas originais	I	9,0	8,0	8,0	-1,0
	III	8,0	9,0	12,0	4,0
	V	7,0	8,0	9,0	2,0
	VII	6,0	8,0	9,0	3,0
	IX	11,0	11,0	11,0	0,0
	Média	8,2	8,8	9,8	1,6
	DP	1,9	1,3	1,6	1,8
Fraturas refeitas	II	8,0	10,0	10,0	2,0
	IV	5,0	7,0	7,0	2,0
	VI	5,0	7,0	6,0	1,0
	VIII	6,0	7,0	7,0	1,0
	X	8,0	9,0	8,0	0,0
	Média	6,4	8,0	7,6	1,2
	DP	1,5	1,4	1,5	0,8
<b>Média</b>	<b>7,3</b>	<b>8,4</b>	<b>8,7</b>	<b>1,4</b>	
<b>DP</b>	<b>1,9</b>	<b>1,3</b>	<b>1,9</b>	<b>1,3</b>	

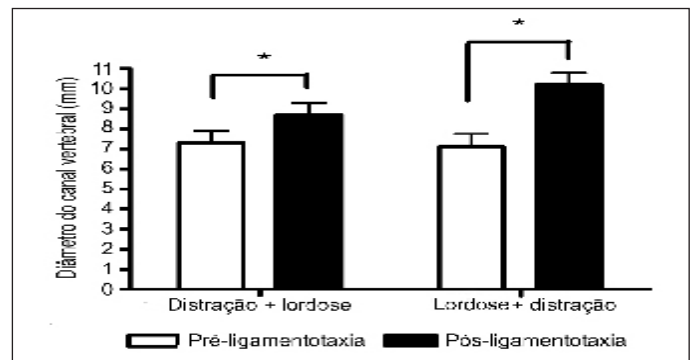


**Figura 7** - Descompressão do canal vertebral no grupo de segmentos vertebrais em que a seqüência distração + lordose foi utilizada na manobra da ligamentotaxia.



**Figura 8** - Descompressão do canal vertebral no grupo de segmentos vertebrais em que a seqüência lordose + distração foi utilizada na manobra da ligamentotaxia.

A comparação dos resultados dos deslocamentos obtidos pela manobra de distração+lordose com a manobra de lordose+distração não apresentaram diferença estatística significativa ( $p=0,06$ ). A análise dos dados percentuais mostrou diferença entre os dois métodos, e embora não tenha sido observada diferença estatística significativa, o valor observado esteve muito próximo do nível de significância adotado ( $p \leq 0,05$ ). Essa proximidade sugere uma tendência de melhor correção, quando é realizada a manobra de lordotização seguida da distração. O aumento do diâmetro do canal vertebral na manobra de distração+lordose foi de 19,2% e de 43,7% na manobra de lordose+distração. Os valores do deslocamento do fragmento fraturado do corpo vertebral nos espécimes fraturados, reconstituídos e no grupo total pode ser observado na Figura 9.



**Figura 9** - Comparação dos resultados da duas seqüências de manobras. Observar que foi observado diferença estatística significativa (\*) entre os valores do diâmetro do canal vertebral pré e após a realização da ligamentotaxia, mas não foi observado diferença estatística entre as duas seqüências de manobras.

## DISCUSSÃO

A ligamentotaxia é uma alternativa para a descompressão do canal vertebral e apresenta a vantagem da não realização da abordagem adicional (anterior ou pósterio-lateral) do segmento vertebral para a descompressão das estruturas nervosas comprimidas pelos fragmentos ósseos da parede posterior do corpo vertebral. A ligamentotaxia deve ser realizada o mais precocemente possível, sendo os melhores resultados observados nos primeiros quatro dias após o trauma<sup>(7-9)</sup>. A realização da ligamentotaxia está diretamente relacionada ao tensionamento do ligamento longitudinal posterior que produz o reposicionamento do fragmento fraturado do corpo vertebral. A inserção do LLP ocorre na junção entre o disco e o corpo vertebral e nesse local o ligamento o LLP apresenta prolongamentos laterais. Na parte média do corpo vertebral esse ligamento encontra-se alguns milímetros afastado da parede posterior do corpo vertebral ao nível do forame de nutrição. Em consequência dessa característica anatômica, os fragmentos do corpo vertebral com repulsão no canal vertebral e causando compressão menor que 35% não podem ser reduzidos com a aplicação de força de distração da ordem de 150N<sup>(6)</sup>. Nas lesões muito graves nas quais somente a parede do ânulo posterior e o LLP permanecem intactos, ocorre diminuição da força de redução gerada por esse ligamento<sup>(6,8)</sup>. A conexão entre o disco e o fragmento ósseo fraturado é de grande importância, não ocorrendo a redução do fragmento quando o fragmento do corpo vertebral fraturado perde a sua conexão com o disco, embora o LLP mantenha a sua integridade. Essa conexão representa um mecanismo adicional de redução, que auxilia na redução dos fragmentos ósseos e parece estar relacionada com a redução anatômica da lesão e não com a distração<sup>(6)</sup>. A realização da ligamentotaxia com a utilização do fixador interno implica na realização das manobras de lordose e distração e tem sido recomendada a realização da lordose antes da distração. Apesar da recomendação técnica dessa seqüência não observamos na literatura estudos comparando a seqüência dessas manobras.

A ligamentotaxia está intimamente relacionada com o tratamento das fraturas do tipo explosão e que apresentam integridade dos elementos ligamentares posteriores. A correção isolada da cifose do segmento vertebral fraturado não permite a descompressão do canal vertebral e a aplicação da força de distração é que promove a ligamentotaxia<sup>(9)</sup>. A aplicação da força de distração antes ou após a correção da cifose é o principal elemento para a realização da ligamentotaxia e descompressão do canal vertebral<sup>(6,8)</sup>. Nossos resultados confirmam essa observação, mas é possível que a sequência da aplicação das manobras conduza a resultados distintos. Apesar da não observação de diferença estatística ficou a impressão de que a realização inicial da lordose potencializa descompressão do canal.

A aplicação isolada da distração não apresenta vantagem e a sua realização por meio de instrumentação longa causa a retificação das curvas fisiológicas da coluna vertebral<sup>(6)</sup>. Os resultados obtidos em nosso estudo mostraram que a realização adicional da manobra de lordose, antes ou depois da manobra de distração, contribuiu para a descompressão adicional do canal vertebral. Existem relatos de melhores resultados clínicos com a confecção de lordose nas hastes de Harrington utilizadas para essa finalidade<sup>(10)</sup>.

Os resultados observados em nosso estudo experimental corroboram o relato de Zou et al.<sup>(9)</sup>, no qual afirmam que a manobra de distração isolada é a responsável pela restauração do altura do corpo vertebral, e que a descompressão do canal vertebral por meio da ligamentotaxia apresenta melhores resultados quando associada com a manobra da lordose.

Deve ser ainda considerado que a descompressão do canal vertebral não ocorre exclusivamente pelo efeito da ligamentotaxia. O efeito do tensionamento de todas as partes moles inseridas na vértebra, incluindo o ligamento longitudinal anterior e o ânulo fibroso também participam no reposicionamento dos fragmentos<sup>(9)</sup>. Essa observação corrobora a realização da lordose associada à distração, concordando com os resultados que observamos no experimento.

O modelo experimental utilizado merece considerações e a utilização das vértebras de suínos reflete a dificuldade da obtenção de vértebras de cadáveres humanos. A interpretação dos resultados deve considerar as possíveis diferenças anatômicas entre a vértebra humana e a vértebra de suínos. No entanto, o padrão de inserção do ligamento longitudinal posterior é muito semelhante e o fenômeno básico da ligamentotaxia pode ser estudado nesse modelo experimental.

A análise estatística dos nossos resultados não mostrou diferença entre a sequência da realização das manobras da ligamentotaxia. No entanto, o nível de significância obtido na comparação foi muito próximo ao nível adotado, sugerindo uma forte tendência que demonstra que a realização da lordose seguida da distração durante a realização da ligamentotaxia teria maior potencial para a descompressão do canal vertebral.

## CONCLUSÃO

A comparação da sequência da realização das manobras da ligamentotaxia (lordose + distração versus distração + lordose) não apresentou diferença estatística significativa com relação à descompressão do canal vertebral, mas sugerindo que a melhor sequência é quando se inicia pela realização da lordose.

## REFERÊNCIAS

1. Aebi M, Etter C, Kehl T, Thalgot J. Stabilization of the lower thoracic and umbar spine with the internal spinal skeletal fixation system. Indications, techniques, and first results of treatment. *Spine*. 1987;12:544-51.
2. Avanzi O, Chih Ly, Meves R. Avaliação do tratamento cirúrgico tardio na fratura toracolombar do tipo explosão. *Coluna/Columna*. 2002;1:88-93.
3. Lukás R, Suhomel P, Srám J. Surgical treatment of thoracolumbar fractures. *Coluna/Columna*. 2006;5:84-9.
4. Olerud S, Karlstrom G, Sjoström ML. Transpedicular fixation of thoracolumbar vertebral fractures. *Clin Orthop Relat Res*. 1988;227:44-50.
5. Fredrickson BE, Edwards WT, RauschningW, Bayley JC, YuanHA. Vertebral burst fractures: an experimental, morphologic, and radiographic study. *Spine*. 1992;17:1012-21.
6. Harrington RM, BudorickT, Hoyt J, Anderson PA, Tencer AF. Biomechanics of indirect reduction of bone retropulsed into the spinal canal in vertebral fracture. *Spine*. 1993;18:692-9.
7. Sjoström L, Jacobsson O, Karlstrom G, Pech P, RauschningW. Spinal canal remodelling after stabilization of thoracolumbar burst fractures. *Eur Spine J*. 1994;3:312-7.
8. Zou D, Yoo JU, Edwards WT, Donovan DM, Chang KW, Bayley JC, Fredrickson BE, Yuan HA. Mechanics of anatomic reduction of thoracolumbar burst fractures. Comparison of distraction versus distraction plus lordosis, in the anatomic reduction of the thoracolumbar burst fracture. *Spine*. 1993;18:195-203.
9. Leferink VJ, Nijboer JM, Zimmerman KW, Veldhuis EF, ten Vergert EM, ten Duis HJ. Burst fractures of the thoracolumbar spine: changes of the spinal canal during operative treatment and follow-up. *Eur Spine J*. 2003;12:255-60.
10. Dewald RL. Burst fractures of the thoracic and lumbar spine. *Clin Orthop Relat Res*. 1984;189:150-61.