

TRATAMENTO CIRÚRGICO DO PÉ PLANO VALGO NA PARALISIA CEREBRAL COM ARTRORRISSE DE PISANI

SURGICAL TREATMENT OF PLANOVALGUS FOOT IN CEREBRAL PALSY BY PISANI'S ARTHROEREISIS

LUIZ ANTONIO ÂNGELO DA SILVA, PATRÍCIA MARIA MORAIS DE BARROS FUCS

RESUMO

Objetivo: Avaliar retrospectivamente o tratamento dos pés planos espásticos com a artrorrisse da articulação subtalar, proposta por Pisani, bem como o comportamento de 12 parâmetros radiográficos. **Métodos:** Entre fevereiro de 1992 e dezembro de 2002 foram operadas 29 crianças (57 pés), com média de idade de seis anos. O tempo de seguimento médio foi de oito anos e nove meses. **Resultados:** Obteve-se 65% de resultado satisfatório e 35% de insatisfatório (20 pés), avaliados segundo critérios exclusivamente clínicos no momento da revisão final. Oito parâmetros radiográficos mostraram diferenças estatisticamente significativas entre os grupos satisfatório e insatisfatório na revisão final e correlações significativas entre si. **Conclusão:** Considerando-se o rigor dos critérios clínicos utilizados, a complexidade da patologia e o grau de comprometimento dos pacientes da amostra, concluímos que a técnica proposta por Pisani é uma boa opção às osteotomias e artrodeses no tratamento das deformidades iniciais e redutíveis por manipulação passiva. O valor médio do ângulo de inclinação do tálus de 52° foi associado ao resultado insatisfatório.

Descritores: Pé chato/cirurgia. Paralisia cerebral. Articulação subtalar. Procedimentos ortopédicos.

Citação: Silva LAA, Fucs PMMB. Tratamento cirúrgico do pé plano valgo na paralisia cerebral com artrorrisse de Pisani. *Acta Ortop Bras.* [online]. 2010; 18(3):162-5. Disponível em URL: <http://www.scielo.br/aob>

ABSTRACT

Objective: The goal of this study is to retrospectively evaluate the treatment of the spastic pes planus valgus with the technique presented by Pisani, also the behavior of 12 radiographic parameters. **Methods:** Between February 1992 and December 2002 29 children (57 feet) with spastic Cerebral Palsy were submitted to surgical treatment, the mean age was six years. The mean follow-up period was eight years and nine months. **Results:** They presented 65% (37 feet) of satisfactory and 35% (20 feet) of unsatisfactory results, according to exclusive clinical criteria at the final revision. From the 12 radiographic parameters studied eight shown statistical significant differences between the satisfactory and unsatisfactory groups at the final revision with significant correlations. **Conclusion:** Considering that the clinical evaluation was stricted, the severity and the degree of involvement of the patients the author concluded that the Pisani's technique is still a good option when comparing with osteotomies and arthrodesis in the treatment of the still flexible deformities. Among the radiographic angles the mean preoperative value of the talar declination angle of 52° was associated with unsatisfactory result.

Keywords: Flatfoot/surgery. Cerebral palsy. Subtalar joint. Orthopedic procedures.

Citation: Silva LAA, Fucs PMMB. Surgical treatment of planovalgus foot in cerebral palsy by Pisani's arthroereisis. *Acta Ortop Bras.* [online]. 2010; 18(3):162-5. Available from URL: <http://www.scielo.br/aob>

INTRODUÇÃO

O pé plano valgo é uma das deformidades mais frequentes e mais sujeitas a controvérsias na Paralisia Cerebral, sendo predominante na diplegia espástica, com tendência progressiva e debilitante. A deformidade tem etiologia multifatorial e a causa primária parece ser um suporte inadequado da cabeça do tálus, influenciado por fatores locais ou em nível proximal.¹ De fato, a patologia primária tem sido descrita como um movimento do pé em valgo, rotação externa e dorsiflexão relativamente ao tálus por fatores como: predisposição genética, frouxidão ligamentar, desequilíbrio muscular, atraso na aquisição das reações normais de equilíbrio ou persistência da angulação fetal do colo do tálus. O efeito em "corda de arco" do tendão calcâneo é tido mais como um fator complicador do que como o fator primário da deformidade.

A artrorrisse situa-se como uma das opções de tratamento e pode ser definida como procedimento cirúrgico para limitação tempo-

rária dos movimentos articulares considerados excessivos, sem provocar fusão articular. Historicamente coube a Chambers² a primeira limitação do movimento em pronação do calcâneo inserindo uma cunha óssea abaixo de sua faceta posterior. Lelièvre³ utiliza pela primeira vez o termo artrorrisse lateral. Seu método baseia-se na inserção de um grampo metálico no seio do tarso lateralmente. Pisani nos anos 80 apresenta técnica de artrorrisse com parafuso com as seguintes modificações: troca do parafuso (de osso cortical para esponjoso), sistema de introdução e recobrimento por cúpula de *silastic* ou polipropileno de alto peso molecular.⁴ Fucs et al.⁵ utilizam a técnica proposta por Pisani para o tratamento de 18 crianças (36 pés) com deformidades em pés planos valgus e Paralisia Cerebral espástica, recomendando estudos e reavaliações posteriores por esta técnica mostrar-se boa alternativa às osteotomias e artrodeses. O objetivo deste estudo é avaliar o tratamento do pé plano valgo na Paralisia Cerebral espástica pela artrorrisse

Todos os autores declaram não haver nenhum potencial conflito de interesses referente a este artigo.

Faculdade de Ciências Médicas da Santa Casa de São Paulo

Trabalho realizado do Departamento de Ortopedia e Traumatologia da Irmandade da Santa Casa de Misericórdia de São Paulo, São Paulo, Brasil

Luiz Antonio Ângelo da Silva – Praça Maurício Curi, 120 sala 02 – Centro Médico Rui Dória – Centro – São José dos Campos, SP, Brasil. CEP 12 210-120 – Email: luiz_ortoinfantil@terra.com.br

Trabalho recebido em 09/04/08, aprovado em 23/01/09

de Pisani. O tempo de seguimento médio foi acima de oito anos. Também é possível o estudo do comportamento de 12 parâmetros radiográficos, medidos em três diferentes momentos.

CASUÍSTICA E MÉTODOS

No período de fevereiro de 1992 a dezembro de 2002, no Departamento de Ortopedia e Traumatologia da Irmandade da Santa Casa de Misericórdia de São Paulo - "Pavilhão Fernandinho Simonsen", foram operadas 32 crianças portadoras de Paralisia Cerebral espástica com a cirurgia proposta por Pisani para o tratamento dos pés planos valgus. Vinte e nove crianças (57 pés) preencheram os pré-requisitos para inclusão no trabalho e foram avaliadas pelos autores na revisão final.

Crítérios de inclusão para indicação do tratamento cirúrgico:

- Crianças com idade \leq 8 anos
- Diagnóstico de Paralisia Cerebral espástica
- Pés planos valgus corrigíveis por manipulação
- Deformidades progressivas, apesar do tratamento conservador.

Para inclusão dos pacientes operados no presente estudo foi necessário terem: tempo de seguimento $>$ 2 anos, seqüência radiográfica completa e comparecimento na avaliação clínica final.

Quanto ao sexo, 14 eram do sexo feminino e 15 do sexo masculino, quanto à cor, 14 eram brancos (48%) e 15 não brancos (52%) e quanto ao tipo clínico de paralisia, 23 eram diparéticos (79%) e seis tetraparéticos (21%). A média de idade por ocasião da cirurgia foi de 6 anos, variando de 3 anos e 9 meses a 8 anos e 8 meses. O tempo de seguimento médio pós-operatório foi de 8 anos e 9 meses (mínimo de 2 ½ e máximo de 14 anos). O tempo médio de permanência do parafuso \pm DP foi de 4 anos e 7 meses \pm 2 anos e 9 meses, sendo retirados em 80% dos pés. Houve descrição no prontuário de associação de deformidades em 54%, e frequência de 79% de cirurgias realizadas em outros níveis durante o tempo de seguimento.

Técnica cirúrgica

O paciente é posicionado em decúbito supino, fazendo-se uso de garrote pneumático na raiz da coxa. A incisão é realizada sobre o seio do tarso, paralelamente às linhas cutâneas de Langer, com dissecação por planos, desinserção proximal do m. extensor curto dos dedos, exposição da superfície superior do calcâneo, perfuração deste osso com broca de 4 mm e inserção de um parafuso de Pisani. Um parafuso de 2, 2,5 ou 3 mm é colocado em sentido dorso-plantar, látero-medial e próximo-distal, com o calcâneo em varo forçado e tornozelo em posição neutra, sendo recoberto por uma cúpula de polietileno de alto peso molecular. É de fundamental importância o correto posicionamento do retro pé em relação ao eixo da perna no per-operatório, pois o sistema não permite outro tipo de regulação pós-operatória. Ao introduzir-se mais o parafuso obtém-se uma menor correção do valgismo, e uma menor introdução leva à uma maior correção do mesmo. (Figura 1) É realizado procedimento medial de rotina consistindo na retirada de um fuso e sutura sob tensão da articulação talo-navicular (capsuloplastia) e re-inserção sob tensão do músculo tibial posterior. Se necessário os tendões dos músculos tríceps sural e fibulares são alongados. As feridas são suturadas por planos e o membro é imobilizado em bota gessada por 4 semanas (ou por 6 semanas em casos com alongamento do tendão calcâneo).

Foi elaborada uma Ficha de Avaliação Clínica contendo questionário, dados do prontuário e do exame físico. Os pés operados foram classificados como resultados satisfatório e insatisfatório na revisão final, baseando-se exclusivamente em critérios clínicos. As figuras 2 e 3 mostram exemplo de pés com resultado satisfatório. Para considerar um pé clinicamente satisfatório foi necessário o preenchimento de todos os seguintes critérios, sem exceção: correção do valgismo

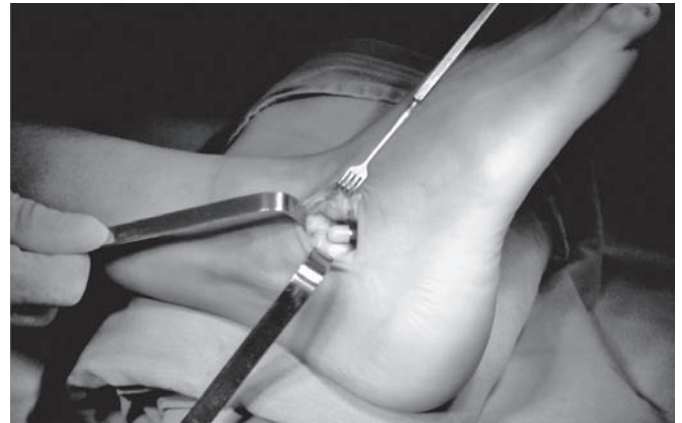

Figura 1 – Aspecto intra-operatório da colocação do parafuso de Pisani.

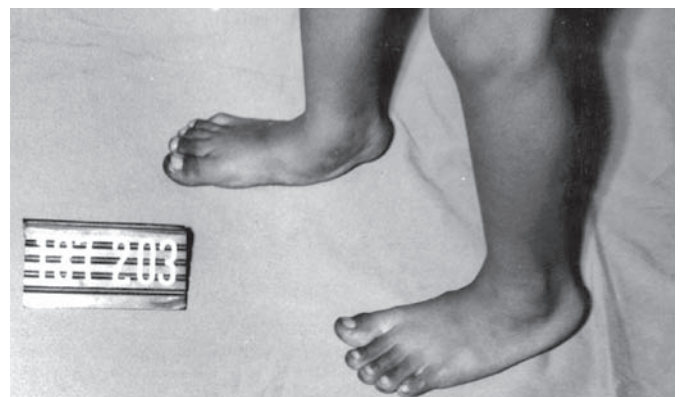


Figura 2 – Caso 2, aspecto clínico pré-operatório, vista medial.

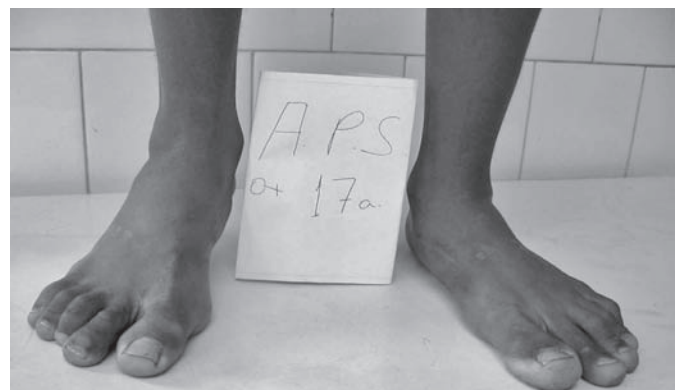

Figura 3 – Caso 2, aspecto clínico pós-operatório, vista de frente.

do retro pé (0 a 10°) e do aplanamento do arco medial, satisfação do paciente e/ou familiares, ausência de indicação de cirurgia adicional por consideração de falha do método, ausência de complicações como dor ou extrusão do parafuso e ausência de hipercorreção.

Foram medidos 12 parâmetros radiográficos nos momentos: pré-operatório (RX PRE), pós-operatório de até um ano (RX PO) e na revisão final (RX final). Em incidência AP – ângulo talo-calcaneano (âTCAP), percentagem de cobertura da cabeça do tálus (%cobert), ângulo de abdução do cubóide (âabd cub), ângulo talo-1° metatarsiano (âTM), ângulo talo-navicular (âTN) e ângulo parafuso-calcâneo (âPC—intersecção das linhas traçadas ao longo do eixo

do parafuso e do calcâneo); e em perfil – ângulo talo-calcaneano (âTCP), ângulo talo-1º metatarsiano (âTML), ângulo de inclinação do tálus (âiTalus), ângulo de inclinação do calcâneo (âiCalc), ângulo de inclinação do parafuso (âiParaf—intersecção das linhas traçadas entre o eixo do parafuso e a linha paralela ao solo) e linha de Meary (LM—linha dos eixos longos do tálus, 1º metatarsiano e linha perpendicular ao eixo vertical ao navicular). As figuras 4 e 5 mostram radiografias em incidências AP e perfil nos diferentes momentos. Foram realizadas análises estatísticas dos dados qualitativos e quantitativos e aplicação dos testes: ANOVA, Mann-Withney e exato de Fisher. O nível de significância para todos os testes foi de 5%.

RESULTADOS

Dos 57 pés submetidos à técnica de artrorese de Pisani, 37 pés (65%) tiveram resultado satisfatório e 20 (35%) insatisfatório. Não foi encontrada associação estatisticamente significativa entre resultado e idade no momento da cirurgia, tempo de permanência e retirada ou não do parafuso, deformidades proximais por torção, angulação ou em flexão do joelho, tipos clínicos da paralisia, alongamento de tendão calcâneo associado ou aquisição de marcha independente. Houve complicações em 6 pés (11%) por extrusão do parafuso. Foram encontradas diferenças estatisticamente significativas entre os valores dos parâmetros radiográficos e os grupos satisfatório e insatisfatório medidos nos diferentes momentos da avaliação. No RX inicial um valor médio mais alto do âiTalus (52º) esteve associado ao resultado insatisfatório ($p = 0,0036$). Não foram observadas associações estatisticamente significativas entre o resultado e o colapso pré-operatório da articulação talo-navicular isolado ($p = 0,4519$) ou em combinação com a articulação navículo-cuneiforme ($p = 0,3653$). A faixa de normalidade considerada, os valores médios dos parâmetros radiográficos e suas diferenças absolutas, assim como os valores de p (nível descritivo dos testes ANOVA/Mann-Withney) nos diferentes momentos da avaliação estão colocados na Tabela 1. Os parâmetros com padrões definidos de normalidade também foram categorizados em normal ou alterado. A figura 6 mostra o percentual de normalidade para cada parâmetro nos diferentes momentos.

Tabela 1 – Valores normais, média dos valores no pré-operatório, pós-operatório de até 1 ano e na revisão, diferenças absolutas entre o RX final e o PRE e os valores de p (nível descritivo dos testes ANOVA/Mann-Withney) para os diversos parâmetros radiográficos, nos diferentes momentos.

Parâmetro	Valor Normal	Média I	Média II	Média III	Diferença	p I	p II	P III.
%cobert	75 a 100%	37%	78%	86%	59%	0,0195	0,2597	0,0000
âTCAP	15 a 25º	27º	20º	17º	10º	0,0765	0,0217	0,7699
âabdcub	0 a 5º	9º	4º	11º	2º	0,1651	0,0052	0,0090
âTN		35º	12º	10º	16º	0,0087	0,3262	0,0132
âPC			63º	53º			0,1907	0,4936
âTM	0 a 10º	21º	4º	7º	14º	0,0168	0,0270	0,0017
âiTalus	≤ 35º	45º	28º	28º	17º	0,0036	0,0181	0,0000
âiCalc	15 a 30º	6º	11º	13º	8º	0,0007	0,0008	0,0011
âTCP	20 a 45º	47º	35º	34º	13º	0,0283	0,3544	0,0004
âTML	0 a -15º	-38º	-15º	-15º	23º	0,0050	0,0091	0,0000
âiParaf			92º	103º			0,0395	0,0784

I = RX PRE; II = RX PO; III = RX final; p = nível descritivo da ANOVA / Mann-Withney; Diferença = RX final – RX PRE.

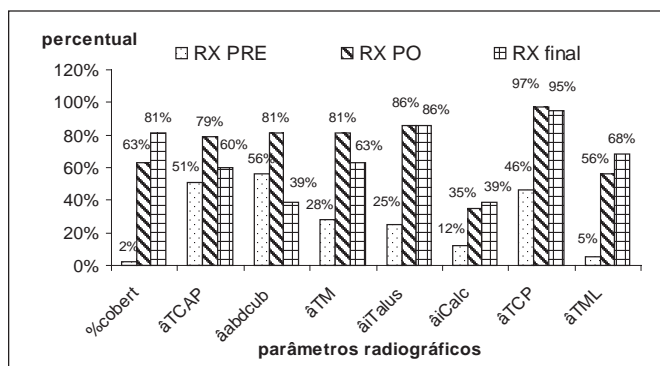


Figura 6 – Percentual de normalidade dos parâmetros radiográficos nos diferentes momentos pré e pós-operatório e revisão final.

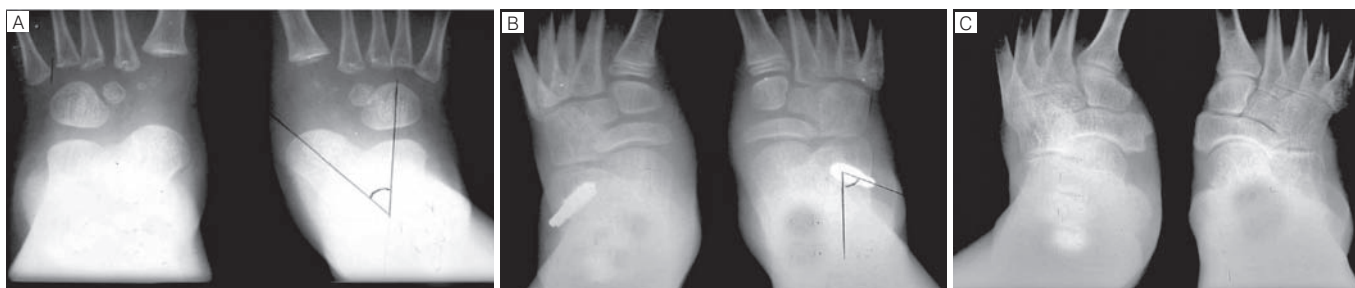

Figura 4 – Radiografias do caso 2 em incidência AP, no pré-operatório (a), no pós-operatório (b) e na revisão final (c).

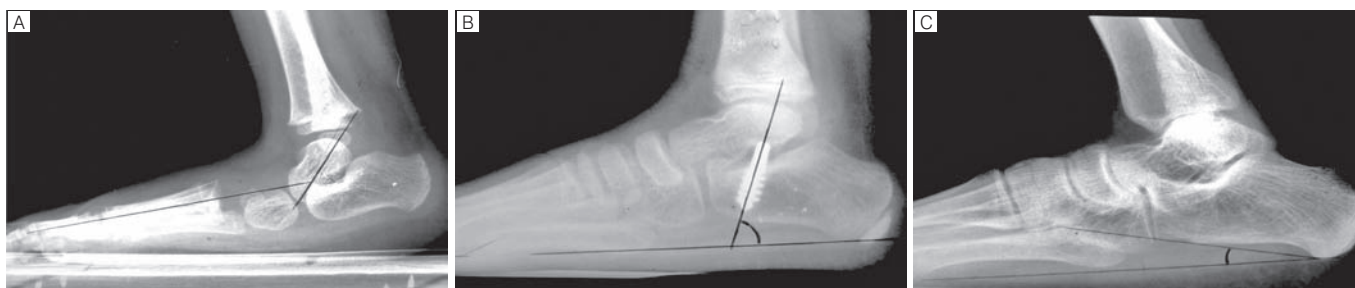

Figura 5 – Radiografias do caso 2 para o pé esquerdo em posição ortostática, incidência perfil no pré-operatório (a), no pós-operatório (b) e na revisão final (c).

DISCUSSÃO

Atualmente não há consenso sobre vários aspectos do pé plano na Paralisia Cerebral como, por exemplo, o tipo de tratamento e a idade ideal para realizá-lo. O pé plano do tipo espástico, secundário à Paralisia Cerebral, impõe dificuldades adicionais pela interferência de fatores biomecânicos proximais, desequilíbrio muscular, atraso na aquisição das reações de equilíbrio ou persistência de reflexos primitivos.^{6,7} Existe ainda dificuldade em identificar qual o fator pré-operatório mais útil que possa estar ligado ao tipo de resultado, oferecendo assim diretrizes para indicação e prognóstico. Há ausência de correlação entre os resultados clínico e radiográfico^{5,8,9} e uma análise quantitativa compreensível sobre as medidas radiográficas ainda não foi descrita. Identificamos o valor médio do ângulo $\hat{\text{a}}\text{Tal}\text{us}$ no RX PRE de 52° ligado ao grupo insatisfatório. O aspecto radiográfico de $\hat{\text{t}}\text{á}\text{l}\text{us}$ "verticalizado" ligado ao resultado insatisfatório encontra correspondência com relatos da literatura.¹⁰

Crawford et al.¹¹ acreditam que a artrorrise vem preencher uma lacuna existente entre as órteses e as artrodeses para os pés os quais a angulação em valgo está na articulação subtalar, sendo mais bem indicada abaixo dos 6 anos de idade. Em estudo anterior, Fucs et al.⁵ publicam resultado do tratamento com a cirurgia de Pisani para 18 pacientes portadores de Paralisia Cerebral espástica (36 pés planos valgus) encontrando 80,5% de resultado satisfatório (baseado em critérios clínicos e radiográficos), e tempo de seguimento médio de 2 anos e 9 meses. Recomendam que a técnica deva ser estudada e reavaliada com um maior tempo de seguimento, por ter se mostrado uma boa opção para o tratamento do pé plano valgo na Paralisia Cerebral. O tipo clínico não foi critério de exclusão em função da faixa etária e da necessidade de potencializar os ganhos funcionais das crianças por um bom alinhamento dos pés.⁷ O alongamento do tendão calcâneo por zetaplastia (em casos de encurtamento) pode interferir negativamente com a função do paciente. Este procedimento é questionável à luz das recomendações atuais.

Os autores têm relatado falta de paralelismo entre os seus resultados clínicos e radiográficos, preferindo critérios exclusivamente clínicos de avaliação dos resultados.^{8,9} O resultado satisfatório de apenas 65% dos pés no presente estudo (baseado em critérios exclusivamente clínicos) teve influência de fatores como: tempo de seguimento maior, pés mais sujeitos às deformações, maior aquisição de peso da criança no período de estirão do crescimento, necessidade de preencher todos os critérios para resultado satisfatório, alto grau de comprometimento pela paralisia nos pacientes pesquisados (refletido pelo percentual de deformidades associadas e de cirurgias realizadas durante o tempo de seguimento). Existe recomendação para a retirada do parafuso entre 2 a 4 anos, quando o alinhamento permanente costuma ser mantido.⁴ Seis pés (11%) apresentaram extrusão do parafuso (considerada como complicação e resultado insatisfatório). Esta complicação pode ser diminuída pela curva de aprendizado com a técnica.

Encontramos diferenças estatisticamente significativas entre o resultado e os seguintes parâmetros na revisão final: percentagem de cobertura da cabeça do tálus, ângulo de abdução do cubóide, ângulo talo-1° metatarsiano em AP e perfil, ângulo talo-calcâneo em perfil, ângulo talo-navicular e ângulos de inclinação do tálus e do calcâneo. (Tabela 1) Encontramos maior sensibilidade da %cobert, e dos ângulos $\hat{\text{a}}\text{TML}$, $\hat{\text{a}}\text{Tal}\text{us}$ e do $\hat{\text{a}}\text{TN}$ em detectarem as mudanças ocorridas após o tratamento, traduzida pelos seus valores maiores nas diferenças absolutas. (Tabela 1) Sugerimos que sejam pesquisados os valores normais do ângulo $\hat{\text{a}}\text{TN}$ nas crianças, por este ângulo traduzir bem a relação entre o tálus e o calcâneo na incidência AP, bem como, por sua sensibilidade em registrar as mudanças obtidas.

Considerando-se todos os fatores influenciaram o resultado obtido concluímos que o procedimento de artrorrise com parafuso de Pisani é uma boa alternativa às osteotomias e artrodeses para tratamento dos pés planos valgus redutíveis na Paralisia Cerebral espástica. Os fatores positivos da técnica são: facilidade de execução, pouca ou nenhuma interferência com o tecido ósteo-articular do seio do tarso, não dificulta outras opções cirúrgicas no futuro, menor morbidade cirúrgica, mais rápido retorno à reabilitação e estabilização da articulação subtalar (atendendo ao princípio de correção da deformidade inicial em plano valgo). O procedimento é muito efetivo nos pés com equilíbrio muscular razoável.¹² O presente estudo sobre artrorrise com parafuso para tratamento da deformidade em pé plano valgo na Paralisia Cerebral traz um tempo de seguimento significativo, segue um mesmo padrão técnico e foi realizado num grupo de pacientes com a mesma patologia. Existe um número limitado de publicações sobre artrorrise na literatura e pouca compreensão sobre aspectos da técnica, bem como, em relação à deformidade do pé plano valgo na Paralisia Cerebral.^{13,14} Por isso mesmo, consideramos oportuna a medição de 10 parâmetros radiográficos mais citados pela literatura, bem como, a sugestão para medida de 2 novos ângulos referentes às relações do parafuso.

CONCLUSÃO

A cirurgia de artrorrise de Pisani mostrou 65% de resultado satisfatório e 35% de insatisfatório para o tratamento do pé plano valgo, avaliados por critérios exclusivamente clínicos. Oito parâmetros radiográficos apresentaram diferenças estatisticamente significativas entre os grupos satisfatório e insatisfatório no momento da revisão final ($\hat{\text{a}}\text{bdcub}$, %cobert, $\hat{\text{a}}\text{TM}$, $\hat{\text{a}}\text{TN}$, $\hat{\text{a}}\text{Tal}\text{us}$, $\hat{\text{a}}\text{Calc}$, $\hat{\text{a}}\text{TCP}$ e $\hat{\text{a}}\text{TML}$). A média do ângulo de inclinação do tálus de 52° no pré-operatório esteve associada ao resultado insatisfatório.

AGRADECIMENTO

Agradecemos ao Núcleo de Apoio à Publicação da Faculdade de Ciências Médicas da Santa Casa de São Paulo - NAP-SC o suporte técnico-científico à publicação deste manuscrito.

REFERÊNCIAS

1. Harris RI, Beath T. Hypermobile flat-foot with short tendo Achillis. *J Bone Joint Surg Am.* 1948;30:116-40.
2. Chambers EFS. An operation for correction of flexible flat feet of adolescents. *Western J Surg.* 1946;54:77-86.
3. Lelievre J. Current concepts and correction in the valgus foot. *Clin Orthop Relat Res.* 1970;70:43-55.
4. Pisani G. Trattato di chirurgia del piede. Torino: Edizioni Minerva Medica; 1990.
5. Fucs PMMB, Svartman C, Kertzman P, Kusabara A, Bussolaro FA, Rossetti FTR. Tratamento do pé plano-valgo espástico pela artrorrise de Pisani. *Rev Bras Ortop.* 1997;32:145-52.
6. Gunsolus P, Welsh C, Houser C. Equilibrium reactions in the feet of children with spastic cerebral palsy and of normal children. *Dev Med Child Neurol.* 1975;17:580-91.
7. Bleck EE. Spastic diplegia. In: Bleck EE. Orthopaedic management. In: Cerebral palsy. London: MacKeith Press; 1987. p 359-91.
8. Vedantam R, Capelli AM, Schoenecker PL. Subtalar arthroereisis for the correction of planovalgus foot in children with neuromuscular disorders. *J Pediatr Orthop.* 1998;18:294-8.
9. Andreacchio A, Orellana CA, Miller F, Bowen TR. Lateral column lengthening as treatment for planovalgus foot deformity in ambulatory children with spastic cerebral palsy. *J Pediatr Orthop.* 2000;20:501-5.
10. Bennet GC, Rang M, Jones D. Varus and valgus deformities of the foot in cerebral palsy. *Dev Med Child Neurol.* 1982;24:499-503.
11. Crawford AH, Kucharzyk D, Roy DR, Bilbo J. Subtalar stabilization of the planovalgus foot by staple arthroereisis in young children who have neuromuscular problems. *J Bone Joint Surg Am.* 1990;72:840-5.
12. Smith PA, Millar EA, Sullivan RC. Sta-Peg arthroereisis for treatment of the planovalgus foot in cerebral palsy. *Clin Podiatr Med Surg.* 2000;17:459-69.
13. Vora AM, Tien TR, Parks BG, Schon LC. Correction of moderate and severe acquired flexible flatfoot with medializing calcaneal osteotomy and flexor digitorum longus transfer. *J Bone Joint Surg Am.* 2006;88:1726-34.
14. Schon LC. Subtalar arthroereisis: a new exploration of an old concept. *Foot Ankle Clin.* 2007;12:329-39.