

ARTROPLASTIA TOTAL DO JOELHO COM O APOIO TIBIAL MÓVEL. AVALIAÇÃO DOS RESULTADOS A MÉDIO PRAZO

TOTAL KNEE ARTHROPLASTY WITH A MOBILE TIBIAL BEARING. MEDIUM-TERM FOLLOW-UP RESULTS

LUIZ GABRIEL BETONI GUGLIEMMETTI, RODRIGO DO CARMO COUTO, OSMAR PEDRO ARBIX DE CAMARGO, NILSON ROBERTO SEVERINO, RICARDO DE PAULA LEITE CURY, VICTOR MARQUES DE OLIVEIRA, TATSUO AIHARA, ROGER AVAKIAN

RESUMO

Objetivo: Avaliações dos resultados a médio prazo da aplicação da prótese com apoio tibial móvel. **Métodos:** Noventa e quatro pacientes (107 joelhos) foram submetidos a artroplastia total do joelho realizada com um modelo de prótese com mobilidade rotatória no componente tibial. Os pacientes foram avaliados após um seguimento médio de 52,7 meses – desvio padrão 21,94 (mínimo de 24 meses e máximo de 120 meses), através do protocolo de avaliação “Knee Society Clinical Rating System” (KSCRS), com uma média de 78,22 pontos. **Resultados:** Entre as complicações transoperatórias e pós operatórias imediatas ocorreram uma deiscência de sutura, com cura espontânea, duas fraturas de patela, uma fratura do côndilo medial do fêmur, três paresias do nervo fibular lateral e uma distrofia nervosa simpático reflexa. As complicações tardias foram uma fratura da patela, uma fratura distal do fêmur, quatro solturas assépticas e quatro infecções profundas, que necessitaram de revisão. **Conclusão:** Excluindo-se os casos que necessitaram de uma revisão, por soltura séptica ou asséptica, os autores concluem serem bons os resultados clínicos e funcionais obtidos com a prótese com o apoio tibial móvel num seguimento a médio prazo.

Descritores: Artroplastia do joelho. Prótese do joelho. Resultado de tratamento. Avaliação de resultados (cuidados de saúde). Complicações pós-operatórias.

Citação: Guglielmetti LG, Couto RC, Camargo OP, Severino NR, Cury RP, Oliveira VM, et al. Artroplastia total do joelho com o apoio tibial móvel. Avaliação dos resultados a médio prazo. *Acta Ortop Bras.* [online]. 2010;18(6):310-4. Disponível em URL: <http://www.scielo.br/aob>.

ABSTRACT

Objective: Evaluation of mid-term follow up results of the application of a total knee replacement with a mobile tibial bearing design. **Methods:** Ninety four patients (107 knees) were submitted to total knee Arthroplasty, performed with a model of prosthesis with rotating mobility in the tibial component. The patients were evaluated after a mean follow-up of 52.7 months – standard deviation 21.94 (minimum 24 months and maximum 120 months) through the Knee Society Clinical Rating System (KSCRS), with a mean outcome of 78.22 points. **Results:** The complications that occurred immediately after or during the surgery included: one wound dehiscence with spontaneous healing, two patellar fractures, one fracture of the medial condyle of the femur, three peroneal nerve impairments, and one sympathetic reflex nervous dystrophy. Subsequent complications were: one patellar fracture, one distal fracture of the femur, four aseptic loosening and four deep joint infections, which required arthroplastic revisions. **Conclusion:** With the exception of the cases requiring arthroplastic revision due to septic or aseptic loosening, the authors conclude that the clinical and functional results obtained with Total Knee Replacement with a mobile bearing component, in a mid-term follow-up, were good.

Keywords: Knee arthroplasty, knee replacement. Knee prosthesis. Treatment outcome. Outcome assessment (health care). Postoperative complications.

Citation: Guglielmetti LG, Couto RC, Camargo OP, Severino NR, Cury RP, Oliveira VM, et al. Total knee arthroplasty with a mobile tibial bearing. Medium term follow-up results. *Acta Ortop Bras.* [online]. 2010;18(6):310-4. Available from URL: <http://www.scielo.br/aob>.

INTRODUÇÃO

As próteses do joelho devem oferecer uma durabilidade alta, se possível acima de 20 anos, evitando-se a sua soltura ou desgaste excessivo do polietileno, mediante um desenho que respeite detalhes da anatomia, da cinemática e da fisiologia articular. Essa condição possibilitará a ampliação de suas indicações, incluindo pacientes mais jovens, principalmente se diminuir o risco de falências precoces e todas as adversidades que podem surgir nas revisões de artroplastias.¹

O conceito das artroplastias de joelho com apoio tibial móvel foi introduzido em 1978 por Goodfellow e O'Connor². Essa inovação baseou-se na necessidade de adaptação dos componentes da prótese às diferentes situações durante a flexo-extensão.³

Alguns autores advogam que as próteses com apoio rotatório têm a vantagem de uniformizar as pressões de contato entre os componentes, reduzindo assim a formação de partículas de polietileno e, conseqüentemente, a osteólise, além de adaptação melhor do mecanismo extensor a possíveis imperfeições no posicionamento

Todos os autores declaram não haver nenhum potencial conflito de interesses referente a este artigo.

Departamento de Ortopedia e Traumatologia da Faculdade de Ciências Médicas da Santa Casa de São Paulo - DOT-FCMSCSP

Trabalho realizado no Departamento de Ortopedia e Traumatologia da Faculdade de Ciências Médicas da Santa Casa de São Paulo, Pavilhão “Fernandinho Simonsen” (DOT-FCMSCSP),

Diretor: Prof. Dr. Osmar Avanzi

Endereço para Correspondência: Osmar Pedro Arbix de Camargo. Rua: Dr. Cesário Mota Jr, 61-11ª andar. São Paulo, SP, Brasil. CEP. 01221020.

E-mail: osmar.camargo@fcmcspp.edu.br

Trabalho recebido em 10/02/10, aprovado em 12/03/10

rotacional do componente tibial.⁴ A fixação do componente tibial em rotação inadequada aumenta a incongruência, causando elevação da pressão de contato patelo-femoral por mau alinhamento; se o componente de polietileno for móvel ele se adaptará aos côndilos, promovendo a rotação automática da tibia, mimetizando os movimentos do joelho normal.^{5,6}

Vários trabalhos têm mostrado bons resultados a longo prazo com o uso destes implantes, tanto os que utilizam dois componentes tibiais isolados conectados à base metálica (próteses meniscais) como aqueles de um único componente plástico móvel.⁷⁻¹⁰ Entretanto, alguns autores indicam a necessidade de estudos com longo seguimento, comprovando vantagens clínicas e sobrevida, em comparação aos implantes com apoio tibial fixo.^{11,12} Outro fator é a possibilidade de deslocamento da plataforma, uma complicação que frequentemente exige artroplastia de revisão.^{10,12,13}

A análise dos resultados de trabalhos internacionais mostrando a durabilidade e boa função das próteses com apoio móvel estimularam a utilização das mesmas em nosso meio.

O objetivo do presente artigo é apresentar os resultados a médio prazo da aplicação da prótese com apoio tibial móvel em pacientes do Grupo de Cirurgia do Joelho do Departamento de Ortopedia e Traumatologia da Santa Casa de São Paulo.

CASUÍSTICA

Entre janeiro de 2000 e julho de 2007, 162 pacientes foram submetidos a artroplastias totais do joelho utilizando implantes com componente tibial de polietileno com movimentos rotatórios. Atenderam à convocação 96 deles, sendo 11 com próteses bilaterais, perfazendo 107 joelhos. Foram 14 homens e 82 mulheres, com idade variando entre 44 e 85 anos (média de 73,2 anos). O seguimento médio foi de 4 anos e 4 meses, variando de 2 a 10 anos.

MÉTODOS

Após análise dos dados semiológicos obtidos e de radiografias panorâmicas de frente com carga, perfil e axial para articulação patelofemoral e feito o diagnóstico de osteoartrose, os pacientes foram submetidos a uma avaliação pré-operatória para realizar o procedimento com riscos mínimos. Foram considerados como fatores de exclusão: deformidades diafisárias que não possibilitassem correção pela artroplastia, grandes perdas ósseas por osteólise, as frouxidões ligamentares que exigissem implantes com mecanismos estabilizadores (inexistentes no modelo a ser utilizado), e as infecções osteoarticulares.

CARACTERÍSTICAS DOS IMPLANTES

Todos os casos foram operados com implantes oriundos de um mesmo fabricante. O componente metálico tibial tem a superfície superior lisa e possui um eixo central em que se encaixa um orifício na parte inferior do polietileno, dentro do poste que substitui o ligamento cruzado posterior ressecado. Este conjunto permite movimentos rotatórios do polietileno, o qual é congruente às curvaturas do implante femoral nos planos sagital e coronal e o acompanha durante a flexo extensão, possibilitando os acertos rotatórios fisiológicos. O componente femoral apresenta encaixe central para receber o poste de polietileno estabilizador posterior, e a patela tem a forma cupuliforme sendo encaixada num recesso, com um pino central. (Figuras 1 e 2)

TÉCNICA UTILIZADA

As operações foram realizadas através de via de acesso parapatelar medial (transquadricipital) seguindo-se a utilização de guias de corte, medidores, acerto da tensão cápsulo-ligamentar, testes e fixação definitiva dos implantes com polimetilmetacrilato (PMMA).

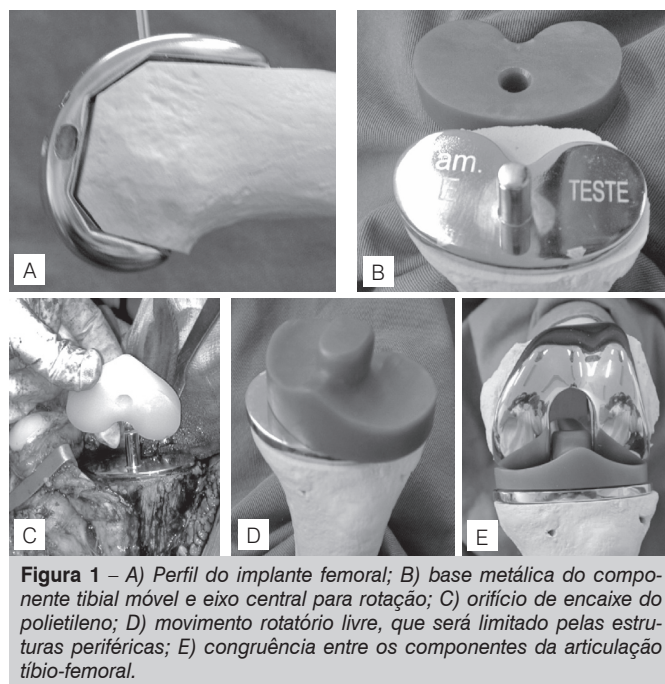


Figura 1 – A) Perfil do implante femoral; B) base metálica do componente tibial móvel e eixo central para rotação; C) orifício de encaixe do polietileno; D) movimento rotatório livre, que será limitado pelas estruturas periféricas; E) congruência entre os componentes da articulação tíbio-femoral.

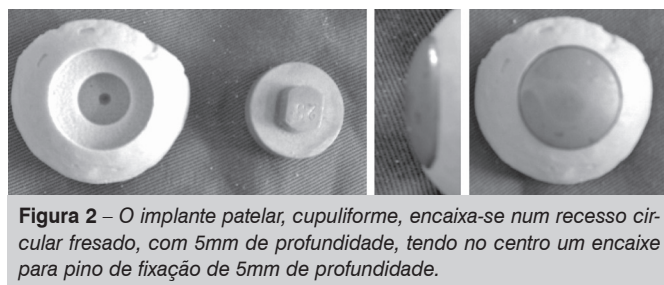

Figura 2 – O implante patelar, cupuliforme, encaixa-se num recesso circular fresado, com 5mm de profundidade, tendo no centro um encaixe para pino de fixação de 5mm de profundidade.

Aplicou-se dreno aspirativo deixado por um período de 24 a 48h, finalizando-se com a sutura por planos das estruturas incisionadas e uso de enfaixamento compressivo inguino-maleolar. (Figura 3) Todos os pacientes receberam 2g de cefazolina endovenosa 30 minutos antes da indução anestésica como profilaxia, continuando com 1g de 8/8h até o terceiro dia pós-operatório. A recuperação funcional iniciou-se no segundo dia pós-operatório com a movimentação passiva, movimentação ativa no 2º dia e a deambulação com carga total e uso de andador no 3º dia pós-operatório. Seguiram-se os curativos, retiradas de pontos no 14º dia, seguindo-se a marcha sem o auxílio de muletas ou andador. Os pacientes foram examinados e radiografados para avaliação segundo os critérios objetivos estabelecidos pelo "Knee Society

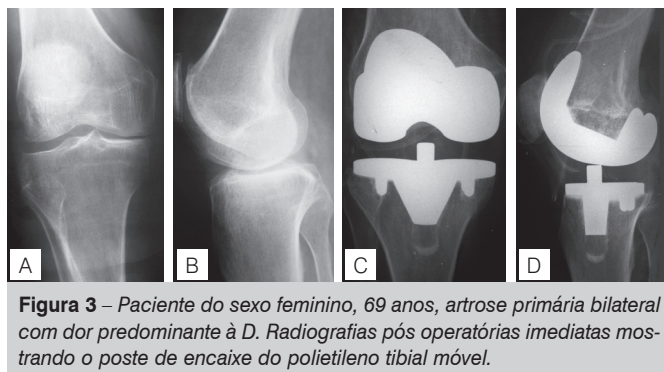


Figura 3 – Paciente do sexo feminino, 69 anos, artrose primária bilateral com dor predominante à D. Radiografias pós operatórias imediatas mostrando o poste de encaixe do polietileno tibial móvel.

Clinical Rating System” (KSCRS).¹⁴ Nele, a pontuação final varia entre 0 e 100. Considera-se excelente resultado uma pontuação maior que 84, bom entre 70 e 84, regular entre 60 e 69 e mau aquela menor que 60.

Os dados obtidos foram submetidos a avaliação estatística, sendo aplicado o teste do qui-quadrado para variáveis quantitativas e o teste exato de Fisher para variáveis múltiplas, com utilização do programa “EPI Info” (www.cdc.gov), sob orientação dos estatísticos do Núcleo de Apoio a Publicações da Faculdade de Ciências Médicas da Santa Casa de São Paulo.

RESULTADOS

Dos 162 pacientes, 96 deles atenderam à convocação, sendo 11 operados bilateralmente. Com um período de seguimento médio de 4 anos e 4 meses, foram avaliados 107 joelhos.

As artroplastias que necessitaram de revisão receberam pontuação “zero”. Nos demais casos a contagem final foi a soma das pontuações coletadas nas avaliações objetiva e subjetiva e às deduções de pontos devidas à presença de desalinamento do eixo de carga, contratura em flexão e déficit de extensão. A pontuação pós-operatória mínima foi zero e a máxima foi 100, média de 78,22 pontos.

Nos dados de prontuário coletamos oito joelhos com complicações transoperatórias ou pós operatórias imediatas (até 2 meses após). Houve nove com complicações tardias, ocorridas do terceiro mês pós-operatório em diante. (Tabela 1)

Tabela 1 – Complicações N=107.

Complicações transoperatórias e imediatas	Incidência	Pontuação (KSRS)
Fratura patelar	2 (1,8%)	95, 83
Fratura do côndilo femoral	1 (0,9%)	0
Neuropraxia do fibular	3 (2,7%)	93, 64, 91
Distrofia nervosa reflexa	1 (0,9%)	45
Deiscência de sutura cutânea	1 (0,9%)	95
Complicações tardias		
Fratura da patela	1 (0,9%)	68
Soltura asséptica	4 (3,6%)	0
Infecção	4 (3,6%)	0

Foi avaliada a relação entre a ocorrência de complicações e a realização de artroplastia unilateral ou bilateral (nunca simultânea). Não houve diferença estatisticamente significativa, com relação à incidência de complicações (Teste exato de Fisher, $p = 0,45$). Também não houve diferença estatisticamente significativa entre os sexos, com relação à incidência de complicações. (Teste exato de Fisher, $p = 0,61$).

A etiologia da artrose dos pacientes está representada pela Tabela 2.

Ao avaliar a ocorrência de complicações nos pacientes com artrose secundária, verificou-se um risco 50% maior nestes pacientes em relação aos com artrose primária (RR 1,497 – Intervalo de Confiança de 95%), com $p = 0,022$ (teste exato de Fisher), conforme demonstra a Tabela 3.

Os pacientes foram divididos em dois grupos etários, para avaliação da ocorrência de fraturas. No primeiro grupo pacientes com menos de 60 anos no momento da cirurgia, e no segundo, com 60 anos ou mais. Não foi encontrada diferença estatística na incidência de fraturas entre os grupos, $p = 0,22$ (teste exato de Fisher). Também não houve diferença estatística nestes dois grupos quando comparados em relação aos resultados, teste de Mann-Whitney $p = 0,85$.

Tabela 2 – Etiologia da osteoartrose.

Etiologia	joelhos
primária	95
secundária	
osteonecrose	5
fratura	5
pioartrite	1
AR	1
Total	107

Tabela 3 – Relação entre a etiologia da artrose e a ocorrência de complicações.

Etiologia	joelhos	complicações	%
primária	95	12	13
secundária	12	5	42
Total	107	17	16

Os resultados foram equivalentes quando comparados entre o sexo masculino e feminino (teste de Mann-Whitney $p = 0,71$).

DISCUSSÃO

A artroplastia total do joelho começou a ser utilizada em larga escala a partir da década de 60 e, desde então, vem passando por aprimoramentos, para oferecer um joelho funcional e durável, difundidos através de um número considerável de relatos internacionais e também de nosso meio.

Em 1979 surgiram as próteses com apoio móvel, através de Goodfellow e O'Connor² (prótese unicompartmental tipo Oxford). Desde o início, foi defendido o conceito de que o componente tibial móvel, solidário ao côndilo femoral permitia uma prótese congruente e sem restrições à flexo-extensão, com alta durabilidade, movimentos similares ao joelho normal, respeitando a cinemática, e tendo a sua indicação estendida para pacientes mais jovens.^{1,3,4,7-9,15,16}

A sua utilização foi aumentando progressivamente e, a partir de 2000, passamos a adotar o presente modelo, com o objetivo de eliminar a dor (principal queixa dos pacientes) e conservar os resultados obtidos com os modelos anteriores, permitir movimentos rotatórios fisiológicos, proporcionando uma articulação funcionalmente compatível com as atividades da vida diária.

A configuração anatômica dos côndilos femorais, diferentes entre si, e a forma côncava do côndilo tibial medial e convexa do lateral são predisponentes dos movimentos rotatórios que acontecem no joelho, havendo um deslocamento maior no compartimento lateral e uma fixidez no medial. Isso é comprovado pela mobilidade maior do menisco lateral que, durante a flexo-extensão, desloca-se antero-posteriormente acompanhando o côndilo femoral lateral, enquanto o menisco medial acompanha a tibia. As fases de deslizamento e rolagem dos côndilos durante a flexo-extensão, a mediação dos ligamentos cruzados e colaterais e a assimetria condilar provocam os movimentos rotatórios adaptativos, sendo observado, nos últimos graus de extensão o evento denominado mecanismo “screw home”, que tensiona os estabilizadores estáticos pela rotação lateral da tibia sob o fêmur, criando um joelho estável em qualquer plano. Esses conhecimentos de anatomia e fisiologia estimularam a criação das chamadas próteses meniscais e, por fim aquelas com plataforma tibial com base de polietileno rotatória.⁴

A redução nas pressões de contato fêmoro-tibial e a consequente

diminuição na formação de *debris* de polietileno nas próteses com apoio rotatório foi bem demonstrado através de ensaio biomecânico “in vitro”.¹⁶ Um estudo vídeo-fluoroscópico “in vivo”, seguido de reconstrução tridimensional das imagens obtidas, comparando-se próteses com base fixa e móveis, com a mesma origem e desenho, demonstraram que a superfície de contato femoro-tibial é duas vezes maior nas próteses com apoio rotatório quando comparadas às com apoio fixo.⁵ Nesse estudo notou-se que os bons resultados foram semelhantes em ambos os modelos, mas, tanto objetivamente como subjetivamente, o apoio móvel foi julgado como sendo o mais aproximado do joelho normal.

O alinhamento rotacional em que os implantes serão fixados, para obter um espaço em flexão simétrico e a centralização do aparelho extensor é facilitada quando o apoio tibial é móvel.^{17,18}

A alta durabilidade das próteses com apoio tibial móvel é bem evidenciada na literatura consultada, chegando-se a sobrevida superior a 20 anos em 97,7% dos casos.^{7,9,15,19,20}

Apesar destas publicações, outros autores não vêem vantagens de um modelo sobre o outro, pois encontraram resultados semelhantes quanto à satisfação do paciente e durabilidade do implante. Foram analisados os resultados de artroplastias bilaterais simultâneas em que foi implantada uma prótese com apoio fixo em um joelho e no outro uma prótese com apoio rotatório, não tendo sido encontradas diferenças significativas entre os dois implantes após um seguimento médio de 6 anos.^{1,11,13,21}

Quanto à casuística, das 162 artroplastias, atenderam à nossa convocação somente 96 pacientes (107 joelhos). O não comparecimento a chamadas para reavaliações, ocorreu também na literatura consultada,²² podendo ser causado por fatores variáveis; além das dificuldades de acesso por mudanças de endereço, morte ou entraves sócio-econômicos, podemos supor que a ausência pode se dever a um descaso, diante de bons resultados, não sendo considerado importante um retorno ao Serviço. Podemos ainda supor que esse comportamento possa ser a causa de registrarmos um número de complicações mais elevado no grupo avaliado, 96 (59,3%) dos 162 pacientes operados.

As complicações imediatas ou transoperatórias (até 30 dias de pós-operatório) foram em número reduzido e não comprometeram a avaliação final do grupo; tal resultado foi semelhante ao obtido num trabalho composto por 141 casos tratados com uma prótese de apoio móvel, com estatística semelhante à apresentada, com seguimento de 5,6 anos, 4 infecções, 3 fraturas da patela, 1 fratura supracondilar femoral, e 94% de bons resultados.²³

Duas fraturas (1 de patela e 1 do côndilo femoral) ocorreram durante a execução dos cortes. A da patela foi marginal, seguindo-se à cimentação do implante patelar. A fratura do côndilo medial foi fixada provisoriamente com fios de Steinmann até o momento da cimentação. Não ocorreram sequelas funcionais nos dois casos, entretanto, o paciente com fratura do côndilo femoral foi submetido a revisão por soltura asséptica tardiamente. A outra fratura de patela ocorreu com trinta dias de pós-operatório, por trauma direto, cominutiva, sendo realizada ressecção total, obtendo-se um bom resultado (KSCRS 83).

As fraturas da patela e do côndilo medial exigiram um atraso no início da marcha, mas apresentaram boa evolução, sem alterações anátomo-funcionais. Tais fraturas podem ser causadas pelos instrumentos motorizados de corte, espaçadores, ou guias intramedulares e, se protegidas até a consolidação, não influenciam no resultado final.²⁴ Excetuando-se a fratura patelar marginal quando executou-se a fresagem, as outras ocorreram após queda e trauma direto sobre o joelho. O primeiro caso foi uma fratura cominutiva descrita anteriormente. O segundo paciente sofreu uma fratura transversa tardia, sem desvio, que recebeu tratamento não cirúrgico; porém, após

seis meses sem sinais de consolidação, foi submetido à retirada do implante e uma pateleotomia parcial, obtendo recuperação funcional sem dor (KSCRS 68). O aspecto radiológico evidenciou uma osteólise, citada como sendo uma das causas mais frequentes de fraturas patelares após artroplastias.²⁵

A implantação de próteses patelares encaixadas em recessos circulares podem fragilizar o osso restante e propiciar fraturas mais frequentemente que aquelas com fixação auxiliada por orifícios de encaixes para os pinos existentes no implante²⁶; esse dado pode explicar a ocorrência das fraturas descritas.

Uma das controvérsias ainda presentes na atualidade é a necessidade ou não do revestimento da superfície patelar, com autores concluindo não existirem diferenças nos dois grupos.²⁷ Cem joelhos tiveram a superfície patelar substituída; nos sete restantes, a espessura patelar foi julgada insuficiente (menor que 20 mm) não sendo realizada a substituição articular, sem que ocorresse piora no resultado funcional ou dor local.

As paralisias do nervo fibular são mais frequentes em joelhos com desvio em valgo, pois no momento da correção do eixo, por secção de estruturas capsulares, tendinosas e ligamentares, o nervo pode ficar sob tensão e surgir uma neuropraxia.²⁸ Detectou-se três lesões do nervo fibular, sendo que dois deles apresentavam deformidade em valgo. O tratamento foi conservador em dois deles; no terceiro, foi realizada neurólise no segundo mês pós-operatório e em todos ocorreu a recuperação total.

Uma paciente apresentou dor intensa desde os primeiros dias de pós-operatório, sem sinais clínicos e laboratoriais de infecção. A evolução clínica e radiológica sugeriu uma distrofia simpático-reflexa, tendo sido tratada pela equipe especializada em dor, ocorrendo melhora parcial após o 4º mês pós-operatório, e uma pontuação KSCRS 45, um mau resultado.

A deiscência de sutura da pele e tecido subcutâneo sobre a patela ocorreu logo após a retirada dos pontos, sem áreas de necrose ou infecção; a paciente foi internada para tratamento com curativos, ocorrendo a cicatrização por segunda intenção.

Até o momento da reavaliação foram feitas 8 artroplastias de revisão, sendo 4 por soltura asséptica e 4 por infecção profunda.

Três dos casos de soltura asséptica foram diagnosticados aos 30 meses, 56 meses e 60 meses. A causa da artrose que levou à artroplastia foi primária no primeiro caso, por osteonecrose e sequela de fratura do planalto tibial, nos outros dois casos. Foram submetidos a operações de revisão, com evolução satisfatória. O outro caso de soltura, descrito anteriormente, apresentou fratura do côndilo femoral transoperatória, sendo submetido a revisão com sucesso.

Entre os fatores que levam à soltura asséptica destaca-se a posição inadequada do componente tibial ou femoral no plano sagital, numa rotação lateral inexata que provoca a lateralização do aparelho extensor, desvios angulares que favoreçam formação de partículas (“*debris*”) de polietileno^{26,28}; ou assimetrias no espaço articular em flexão, causando frouxidão e tensões anormais no compartimento em que o espaço é mais estreito e o polietileno com espessura compatível com o lado mais frouxo.²⁹ Numa situação anormal como a descrita, se a ressecção óssea for mínima, haverá um agravamento da situação, por se tentar utilizar implantes de menor espessura, que são sujeitos a desgastes mais precoces, sendo que a espessura mínima compatível com uma boa durabilidade é 8 mm.³⁰ Ocorreram quatro casos de soltura asséptica. Em nenhum destes pacientes havia qualquer mau alinhamento do eixo no pós operatório que pudesse ter acelerado o processo de soltura, sendo esta causada provavelmente pela formação de *debris* de polietileno. Foram submetidos a operações de revisão e evoluíram satisfatoriamente.

Outro fator que pode causar um aumento das pressões é a presença de um ligamento cruzado posterior íntegro e retraído, principalmente nos casos em que o joelho apresenta uma limitação da sua extensão de 20° ou mais. As próteses com apoio tibial móvel têm sido realizadas com preservação ou substituição do ligamento cruzado posterior com resultados semelhantes.³¹ Em todos os nossos casos foi realizada a substituição do ligamento cruzado posterior, com o objetivo de evitar assimetrias na tensão e a possibilidade de uma luxação rotatória da plataforma móvel.¹²

Uma desvantagem das próteses com apoio tibial móvel é a possibilidade de luxação do componente rotatório ("spin out"), tendo sido relatada com mais frequência (3,2%) nas próteses com dois apoios tibiais móveis independentes, ou seja, nas denominadas próteses meniscais, e mais raras nas plataformas únicas (0,7%), quando se preserva o ligamento cruzado posterior e a tensão das partes moles é irregular, com um lado afrouçado em relação ao outro.^{4,10,12,13,32}

Para que se evite esta complicação é fundamental a obtenção dos espaços de flexão e extensão equalizados através de um balanço adequado de partes moles. Em nosso estudo tal complicação nunca ocorreu. Além dos cuidados acima citados salienta-se que a substituição do ligamento cruzado posterior pelo poste central da plataforma de polietileno dificulta a ocorrência do "spin-out".

As infecções (3,6%) ocorreram numa fase tardia, e foram submetidos a cirurgia de revisão em dois tempos; inicialmente foram retirados todos os componentes e introduzido espaçador de PMMA impregnado com antibiótico (1 grama de vancomicina), antibioterapia estabelecida pelo Grupo de Infectologia até a regressão dos sinais flogísticos e normalização dos valores no hemograma, velocidade de hemossedimentação sanguínea e da proteína C reativa. Num segundo tempo foram implantados componentes de

revisão. Dois deles evoluíram de modo satisfatório; dois outros apresentaram recidiva do processo infeccioso, com a retirada dos implantes e execução de artrodese.

Essa porcentagem de casos com infecção equivale à média encontrada na literatura nacional (~3,8%), e a revisão bem sucedida, em somente a metade dos casos, é bem inferior aos valores alcançados em outros centros.³³ Supomos que esses pacientes com infecção pudessem apresentar imunossupressão (não investigada) conseqüente a más condições alimentares, desatenção a cuidados pessoais ou moléstias infecciosas sistêmicas, inerentes à alta faixa etária dos mesmos, principalmente em grupos de idosos socialmente desprotegidos.

A obtenção de 74 (69%) resultados excelentes e 17 (15,9%) bons, indica que os implantes com a base tibial móvel continuarão a ser utilizados; uma avaliação a longo prazo, evidenciará a persistência de tais resultados, suas vantagens e desvantagens comparadas àqueles com a plataforma tibial fixa.

CONCLUSÃO

A médio prazo, a prótese total do joelho com apoio tibial móvel submetida ao sistema de avaliação "Knee Society Clinical Rating System" obteve bons resultados, atingindo a média de 78,22 pontos.

AGRADECIMENTO

Os nossos agradecimentos aos Drs. Luciano Alves de Oliveira e Antonio Alexandre Faria, ex-estagiários do Grupo de Cirurgia do Joelho do DOT-FCMSCSP, e ao Prof. Dr. Nelson Keiske Ono, pela colaboração, em determinados períodos, na coleta de informações e no andamento do presente trabalho.

REFERÊNCIAS

1. Insall JN. Adventures in mobile-bearing knee design: a mid-life crisis. *Orthopaedics*. 1998;21:1021-3.
2. Goodfellow JW, O'Connor J. The mechanics of the knee and prosthesis design. *J Bone Joint Surg Br*. 1979;60:358-68.
3. Bourne RB, Whitewood CN. The role of rotating platform total knee replacements: design considerations, kinematics, ad clinical results. *J Knee Surg*. 2002;15(4):247-53.
4. Callaghan JJ. Mobile bearing knee replacement: clinical results: a review of literature. *Clin Orthop Relat Res*. 2001;(392):221-5.
5. Ranawat C, Komistek RP, Rodriguez JA, Dennis DA, Anderle, M. In vivo kinematics for fixed and mobile bearing posterior stabilized knee prosthesis *Clin Orthop Relat Res*. 2004;(418):184-90.
6. Most E, Li G, Schule S, Sultan P, Park SE, Zayontz S, et al. The kinematics of fixed – and mobile-bearing total knee arthroplasty. *Clin Orthop Relat Res*. 2003;(416):197-207.
7. Callaghan JJ, Squire MW, Goetz DD, Sullivan PM, Johnston RC. Cemented rotating-platform total knee replacement. A nine to twelve-year follow-up study. *J Bone Joint Surg Am*. 2000;82:705-11.
8. Sorrells RB, Stiehl JB, Voorhorst PE. Midterm results of mobile-bearing total knee arthroplasty in patients younger than 65 years. *Clin Orthop Relat Res*. 2001;(390):182-9.
9. Buechel FF Sr, Buechel FF Jr, Pappas MJ, D'Alessio J. Twenty-year evaluation of meniscal bearing and rotating platform knee replacements. *Clin Orthop Relat Res*. 2001;(388):41-50.
10. Bhan S, Malhotra R, Kiran EK, Shukla S, Brijawara M. A comparison of fixed-bearing and mobile-bearing total knee arthroplasty at a minimum follow-up of 45 years. *J Bone Joint Surg Am*. 2005;87:2290-6.
11. Kim YH, Kim DY, Kim JS. Simultaneous mobile- and fixed-bearing total knee replacement in the same patients. A prospective comparison of mid-term outcomes using a similar design of prosthesis. *J Bone Joint Surg Br*. 2007; 89:904-10.
12. Huang CH, Ma HM, Liao JJ, Ho F, Cheng CK. Late dislocation of rotating platform in New Jersey low contact stress knee prosthesis. *Clin Orthop Relat Res*. 2002;(405):189-94.
13. Price AJ, Rees JL, Beard D, Juszcak E, Carter S, White S, et al. A mobile-bearing total knee prosthesis compared with a fixed-bearing prosthesis. A multicentre single-blind randomised controlled trial. *J Bone Joint Surg Br*. 2003; 85:62-7.
14. Insall JN, Dorr LD, Scott RD, Scott WN. Rationale of the Knee Society clinical rating system. *Clin Orthop Relat Res*. 1989;(248):13-4.
15. McEwen HM, McNulty DE, Auger DD, Farrar R, Liao YS, Stone MH, et al. Wear-analysis of mobile bearing knee. In: Hamelynck KJ, Stiehl JB, editors. *LCS mobile bearing knee arthroplasty: a 25 years worldwide review*. Heidelberg, Germany: Springer Verlag; 2002. p.67-73.
16. McEwen HMJ, Barnett PL, Bell CJ, Farrar R, Auger DB, Stone MH, et al. The influence of the design, materials and kinematics on the in vitro wear of total knee replacements. *J Biomech*. 2005;38:357-65.
17. Boldt JG, Stiehl JB, Munzinger U, Beverland B, Kebkish PA. Femoral component rotation in mobile-bearing total knee arthroplasty. *Knee*. 2006;13:284-9.
18. Lachiewicz PF, Soileau ES. Patella maltracking in posterior-stabilized total knee arthroplasty. *Clin Orthop Relat Res*. 2006;(452):155-8.
19. Huang CH, Ma H, Lee Y, Ho F. Long term results of low contact stress mobile bearing total knee replacement. *Clin Orthop Relat Res*. 2003;(416):265-70.
20. Huang CH, Liao JJ, Cheng CK. Fixed or mobile-bearing total knee arthroplasty. *J Orthop Surg Res*. 2007;2:1.
21. Chiu KY, Ng TP, Tang WM, Lam P. Bilateral total knee arthroplasty: One mobile-bearing and one fixed-bearing. *J Orthop Surg (Hong Kong)*. 2001;9:45-50.
22. Colizza WA, Insall JN, Scuderi GR. The posterior stabilized total knee prosthesis. Assessment of polyethylene damage and osteolysis after a ten-year-minimum follow-up. *J Bone Joint Surg Am*. 1995;77:1713-20.
23. Kaper BP, Smith PN, Bourne RB, Rorabeck CH, Robertson D. Medium-term results of a mobile bearing total knee replacement. *Clin Orthop Relat Res*. 1999;(367):201-9.
24. Backstein D, Safir O, Gross A. Periprosthetic fractures of the knee. *J Arthroplasty*. 2007;22(4 Suppl 1):45-9.
25. Chun KA, Ohashi K, Bennet DL, El-Khoury GY. Patellar fractures after knee replacement. *Am J Roentgenology*. 2005;185:655-60.
26. Larson CM, McDowell CM, Lachiewicz PF. One peg versus three-peg patella component fixation in total knee arthroplasty. *Clin Orthop Relat Res*. 2001;(392):94-100.
27. Ciyburn TA, Weitz-Marshall A, Ambrose CM, Ursua, V. Outcomes of patellofemoral replacement in total knee arthroplasty using meticulous techniques. *Orthopedics*. 2007;30:111-5.
28. Schinsky MF, Macaulay W, Parks ML, Kiernan H, Nercessian AO. Nerve injury after primary total knee arthroplasty. *J Arthroplasty*. 2001;16:1048-54.
29. Lonner JH, Lotke PA. Aseptic complications after total knee arthroplasty. *J Am Acad Orthop Surg*. 1999;7:311-24.
30. Schwartzmann CR, Boschini LC, Corrêa MS, Crestani MV. **Análise da espessura do polietileno tibial usado nas artroplastias totais de joelho**. *Rev Bras Ortop*. 2004;39:492-6.
31. Stiehl JB, Voorhorst PE, Kebkish PA, Sorrells RB. Comparison of range of motion after posterior cruciate ligament retention or sacrifice with a mobile bearing total knee arthroplasty. *Am J Knee Surg*. 1997;10:216-20.
32. Weaver JK, Derkash RS, Greenwald SA. Difficulties with bearing dislocation and breakage using a movable bearing total knee replacement. *Clin Orthop Relat Res*. 1993;(290):244-52.
33. D'Elia, CA, Santos ALG, Leonhardt MC, Lima, ALM, Pécora JR, Camanho, GL. Tratamento das infecções pós artroplastia total de joelho: resultados com 2 anos de seguimento. *Acta Ortop Bras*. 2007;15(3):158-62.