

TRANSPLANTE AUTÓLOGO DE CONDRÓCITOS

AUTOLOGOUS CHONDROCYTE IMPLANTATION

RONALD BISPO BARRETO, JOSÉ RICARDO PÉCORA, RICCARDO GOMES GOBBI, MÁRCIA UCHÔA DE REZENDE, GILBERTO LUIS CAMANHO

RESUMO

Esta revisão da literatura descreve o processo do transplante autólogo de condrocitos em todas as suas etapas, indicações clínicas, técnica operatória, técnica laboratorial, reabilitação e resultados clínicos. Desde 1994, quando a técnica de ACI foi descrita pela primeira vez, este procedimento foi aprimorado e tornou-se uma das mais importantes alternativas cirúrgicas para o tratamento das lesões condrais do joelho. Nível de Evidência II, Prospectivo Comparativo.

Descritores: Traumatismos do Joelho. Condrocitos. Transplante autólogo. Humanos. Cultura celular.

ABSTRACT:

This literature review article describes the autologous chondrocyte implantation (ACI) process – its stages, clinical indications, surgical technique, laboratory protocol, rehabilitation and clinical outcomes. Since 1994, when the ACI was described for the first time, the procedure has improved to become one of the most important surgical alternatives for the treatment of chondral lesions of the knee.

Keywords: Knee trauma. Chondrocytes. Autologous transplant. Humans. Cell culture.

Citação: Barreto RB, Pécora JR, Gobbi RG, Rezende MU, Camanho GL. Transplante autólogo de condrocito. *Acta Ortop Bras.* [online]. 2011;19(4):219-25. Disponível em URL: <http://www.scielo.br/aob>.

Citation: Barreto RB, Pécora JR, Gobbi RG, Rezende MU, Camanho GL. Autologous chondrocyte implantation. *Acta Ortop Bras.* [online]. 2011; 19(4):219-25. Available from URL: <http://www.scielo.br/aob>.

INTRODUÇÃO

A cartilagem hialina recobre as superfícies articulares e tem um papel importante na redução do atrito e da carga mecânica das articulações sinoviais como o joelho. Por não ser vascularizado, este tecido tem uma capacidade de cicatrização bastante limitada. Pelo mesmo motivo, não ocorre resposta inflamatória à lesão tecidual. Desta forma, não ocorre invasão de macrófagos que removem os tecidos desvitalizados, e não há migração celular com a capacidade de reparar a área danificada.^{1,2} Estas lesões não cicatrizam e podem progredir, ao longo do tempo, para artrose. Este processo evolutivo é regulado, tanto por mediadores químicos que se misturam ao líquido sinovial como Caspases, Interleucina-1 e -6 e Óxido Nítrico (degradação enzimática)^{3,4}, quanto por microtraumas de repetição (sobrecarga mecânica)^{5,6} e o bloqueio de algumas destas substâncias pode resultar em uma melhora clínica da articulação com a lesão na cartilagem, conforme demonstrado por Rezende *et al.*⁷

Nos pacientes idosos com artrose grave, excelentes resultados clínicos podem ser obtidos quando tratados com artroplastia total do joelho. Nos pacientes jovens, o tratamento dos defeitos condrais do joelho ainda não está padronizado, apesar de algumas tentativas de fazê-lo.^{8,9} Entre as alternativas terapêuticas, pode-se citar uma simples lavagem articular, com ou sem debridamento,

com objetivo de remover os mediadores químicos e corpos livres que degradam a cartilagem e causam dor¹⁰; perfurações, microfraturas e abrasões, que regeneram a superfície articular com tecido cicatricial semelhante à cartilagem hialina (fibrocartilagem), a partir de células mesenquimais medulares¹¹; mosaicoplastia (transplante osteocondral autólogo) e transplante autólogo de condrocitos, do inglês, ACI (autologous cartilage implantation).¹⁰

Buckwalter¹ descreve a cartilagem articular dentro de uma unidade funcional com propriedades biológicas e mecânicas. Este modelo é composto pelas diferentes camadas de células condrais e pelos ossos cortical e esponjoso subcondrais. As técnicas que interferem na placa óssea subcondral (perfurações, microfraturas e mosaicoplastia) podem até restabelecer a superfície articular, mas não restauram a propriedade mecânica da cartilagem, especialmente a função de absorção de impacto. A técnica de ACI tem mostrado vantagens biológicas e mecânicas em comparação às outras, pois, além de preservar o suporte do osso subcondral, repara o defeito condral com tecido semelhante ao da cartilagem hialina.

Desde 1994, quando Brittberg *et al.*¹² descreveram a técnica de ACI para o tratamento de lesões condrais do joelho, muitos cirurgiões começaram a estudar o assunto. Atualmente, existem muitas modificações da técnica, desde a primeira geração até a segunda e terceira gerações de implante de condrocitos.¹³⁻¹⁷ Este

Todos os autores declaram não haver nenhum potencial conflito de interesses referente a este artigo.

Instituto de Ortopedia e Traumatologia do Hospital das Clínicas da Faculdade de Medicina da Universidade de São Paulo

Trabalho realizado no LIM 41 – Laboratório de Investigação Médica do Sistema Músculo-Esquelético do Departamento de Ortopedia e Traumatologia da Faculdade de Medicina da Universidade de São Paulo.

Endereço de correspondência: Riccardo Gomes Gobbi Rua Dr. Ovidio Pires de Campos, 333, Cerqueira César. CEP 05403-000 - São Paulo/SP. Brasil.

E-mail: gobbi85@bol.com.br

Artigo recebido em 18/06/2010, aprovado em 12/09/10.
Artigo recebido em 18/06/2010, aprovado em 12/09/10.

Acta Ortop Bras. 2011;19(4): 219-25

procedimento tornou-se uma das mais importantes alternativas cirúrgicas para o tratamento das lesões condrais do joelho, e o seu uso estendeu-se para o tratamento de lesões condrais em outras articulações como o tornozelo, ombro, quadril e punho.¹⁸⁻²²

INDICAÇÕES

O paciente ideal para o implante de condrocitos autólogos é aquele que apresenta uma lesão condral de toda a sua espessura (Outerbridge²³ ou International Cartilage Repair Society [ICRS]²⁴ grau III e IV) ou defeito osteocondral rodeado por cartilagem normal e saudável em um joelho sem outras lesões. A lesão ideal é mais exceção que regra, pois muitas das lesões do joelho ocorrem, simultaneamente, em algum grau de associação com outras patologias. Muitas vezes, estas lesões combinadas apresentam uma borda de cartilagem de qualidade duvidosa na sua periferia, prejudicando desta forma, o implante dos condrocitos.^{25,26}

O ACI deve ser considerado como a segunda linha de tratamento dos defeitos condrais (<2 cm²), devendo ser utilizado somente quando outras técnicas mais simples, como microfraturas, falharam. Por outro lado, se os defeitos são maiores que 2 cm², deve-se utilizar o ACI como o tratamento de escolha. A localização do defeito deve ser na superfície articular femoral ou patelar e deve ser acessível por meio de uma artrotomia. A indicação definitiva pelo uso do ACI somente deve ser considerada durante a avaliação artroscópica. Este procedimento é o que melhor determina a localização, profundidade e tamanho do defeito, além de avaliar a qualidade da cartilagem circunscrita e o estado da superfície condral oposta à lesão.^{25,26}

Os pacientes devem ter suas deformidades (varo e valgo) e qualquer instabilidade ligamentar (anteroposterior, colaterais e patelar) corrigidas antes do procedimento de ACI, sob o risco de falha do tratamento.

CONTRA-INDICAÇÕES

O ACI não está indicado para os paciente com artrose grave ou na presença de lesões bipolares osso-sobre-osso. Por isso, além do exame físico, deve ser obtido a radiografia do joelho para excluir uma doença degenerativa articular avançada. Outras contra-indicações são artrite reumatóide ou outra doença auto-imune do tecido conjuntivo em atividade e paciente com neoplasias malignas.²⁵

AVALIAÇÃO CLÍNICA

A avaliação do paciente com defeito condral ou osteocondral começa com a história dos sintomas (derrame articular, bloqueio articular e dor) e de traumas (entorse antigas podem ser a causa do problema). História familiar (ostecondrites, distúrbios metabólicos etc.) e cirurgias prévias (resseção meniscal, reconstrução ligamentar etc.) são importantes devido ao dano da cartilagem subsequente.⁹

O exame físico deve esta focado nos seguintes aspectos: deformidades em valgo ou varo, alinhamento ou instabilidade patelar, instabilidade ligamentar (anterior, posterior e laterais), dor à palpação, derrame, crepitação, amplitude do movimento e bloqueios articulares.

A avaliação radiográfica também é fundamental. Por isto são realizadas radiografias convencionais do joelho (AP, perfil e axial da patela). Outras incidências especiais são necessárias para se obter informações do alinhamento dos membros inferiores (radiografia panorâmica do paciente em pé e com os joelhos extentidos) e de possíveis sinais de osteoartrite degenerativa (AP de Rosenberg).²⁷ A Ressonância Magnética (RM) é uma ferramenta muito útil no

diagnóstico da lesão condral. As imagens de alta resolução obtidas por aparelhos modernos (1,5 ou 3 Tesla) ajudam os cirurgiões no planejamento pré-operatório, fornecendo informações detalhadas do defeito condral e da estrutura subcondral adjacente.^{9,28} Os candidatos a ACI devem passar por uma avaliação artroscópica, etapa fundamental para o planejamento pré-operatório. As imagens de RM ainda não têm sensibilidade, nem especificidade suficiente para a avaliação de determinadas lesões condrais. Além disso, somente a artroscopia possibilita uma visualização direta e palpação da cartilagem articular, desta forma se diagnostica alterações de sua consistência e de possíveis delaminações parciais. Apenas o exame artroscópico do joelho permite determinar exatamente o tamanho e profundidade defeito condral, e a qualidade da cartilagem que o rodeia.^{9,25}

TÉCNICA CIRÚRGICA

Este é um procedimento realizado em dois tempos. Inicialmente é realizada uma biópsia da cartilagem, que é enviada para a cultura de condrocitos (proliferação celular) no laboratório. Numa etapa seguinte, é realizada a implantação celular, que consiste em artrotomia, preparação do defeito condral, coleta do periosteio, fixação hermética deste sobre a lesão com pontos e cola de fibrina, injeção do concentrado de condrocitos e fechamento da ferida cirúrgica. (Figura 1)

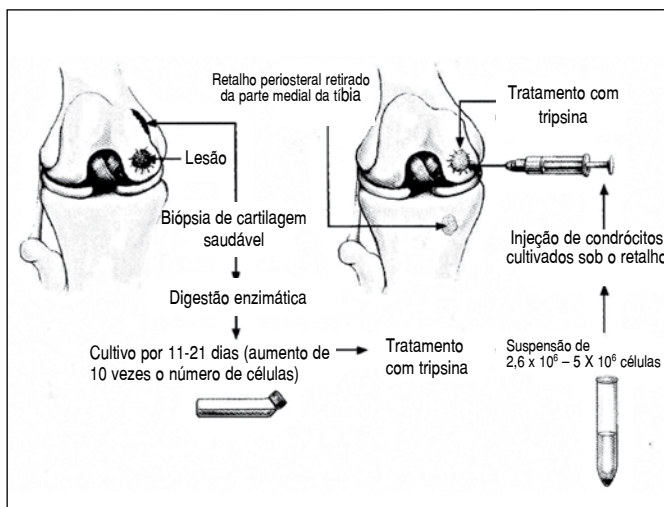


Figura 1: Desenho esquemático do procedimento do transplante autólogo de condrocitos (Brittberg, 1994).¹²

Coleta da cartilagem para expansão celular

Durante a avaliação artroscópica e após certifica-se da elegibilidade da lesão para o ACI, o cirurgião deve realizar um fragmentado delicado da lesão e remover possíveis corpos e fragmentos de cartilagem livres na articulação. Somente então, deve-se realizar a coleta da cartilagem para expansão celular. As lesões meniscais devem ser tratadas nesta ocasião, porém somente após a biópsia condral. Esta conduta protege a cartilagem saudável de eventuais trauma e melhora os índices de reprodução celular em laboratório.

Os locais mais comuns para se obter amostras de cartilagem saudável são as bordas superomedial e superolateral dos côndilos femorais e na parede lateral do notch intercondilar. Estes são sítios do fêmur distal que não tem carga e não articulam com a tíbia e nem com a patela.

Para a coleta da cartilagem, utiliza-se uma cureta ou uma pinça de biópsia de disco intervertebral e obtêm-se três ou quatro pequenos fragmentos de cartilagem com espessura total ou parcial livres de osso subcondral. Para se obter uma digestão enzimática e cultura celular adequada são necessários, aproximadamente, 200 a 300mg de cartilagem articular, correspondendo a aproximadamente 1cm².

Neste mesmo procedimento, deve-se coletar também 200ml de sangue venoso do paciente. Deste sangue é extraído o soro que será utilizado junto ao meio de cultura para a proliferação celular. O procedimento de coleta de cartilagem é seguro, sem complicações e sem sintomas tardios nos sítios de coleta descritos na literatura. Uma coleta adequada é fundamental para o sucesso da cultura celular, e uma boa qualidade das células é necessário para se obter os melhores resultados com o procedimento.

Expansão celular *in vitro*

O principal objetivo da manipulação *in vitro* de condrócitos é aumentar o número de células. Este processo começa com a digestão enzimática da matriz extracelular da cartilagem que corresponde a aproximadamente 90% do tecido e é formada por uma densa rede tridimensional contendo moléculas colagênicas e proteoglicanos associados. A utilização controlada de enzimas proteolíticas como hialuronidasas, collagenases e tripsina permite a degradação dos elementos que compõe a matriz extracelular, resultando no isolamento de uma suspensão de condrócitos viáveis a partir de fragmento cartilaginoso.⁴⁵ (Figura 2A)

A viabilidade dos condrócitos pode ser obtida com a utilização de corantes, como o Azul de Tripán, seguida de contagem em câmara hemocitométrica (câmara de Neubauer). As culturas primárias são iniciadas com uma concentração mínima de condrócitos apresentando viabilidade superior a 85%. Para a proliferação destas células deve-se empregar a cultura em monocamada. Neste sistema as células são cultivadas em frascos de cultura de 25cm² com meio de cultura DMEM / HAMF12 suplementado com 10% de soro autólogo.^{10,11} O soro autólogo é utilizado como fonte de hormônios e fatores de crescimento para as células em cultura. Em alguns protocolos pode ser utilizado soro fetal bovino para a suplementação das culturas de condrócitos, por se tratar de uma fonte mais rica destas moléculas indutoras celulares e trazer resultados mais uniformes para as culturas primárias. As células são mantidas a 37°C com 5% CO₂.²⁹

Nestas condições, sistema de monocamada com suplementação do meio, os condrócitos aderem às placas de cultura celular, perdendo a morfologia arredondada característica e adquirindo morfologia típica de fibroblastos. (Figura 2B) Esta alteração fenotípica dos condrócitos é caracterizada como uma desdiferenciação celular e resulta em alteração metabólica celular. As células desviam a síntese preferencial de colágeno II, substituindo pela síntese de colágeno I, além de outras alterações.^{30,31} Devido às alterações morfológicas e funcionais os condrócitos adquirem capacidade proliferativa.^{32,33} (Figura 2C)

Diz-se monocamada pois as células não se sobrepõem em cultura, caso isto ocorra é desencadeado o processo denominado inibição por contato, pela presença de células muito próximas, que acarreta em morte celular. Quando ocorre o aumento do número celular resultando na ocupação do frasco de cultura diz-se que a monocamada é confluenta (Figura 2-D), neste momento as células são transferidas para novos frascos, no processo denominado replicação celular e com o emprego novamente de enzimas proteolíticas como a tripsina. As células são recolhidas do frasco de cultura e inoculadas em novos frascos, diminuindo-se a baixa

densidade celular. Esta manobra permite a manutenção do estado desdiferenciado da célula e da sua capacidade proliferativa. Os condrócitos são mantidos neste sistema de cultura em monocamada por um período médio de 4 semanas, para a obtenção de aproximadamente 10 X 10⁶ células, concentração considerada como dose terapêutica.¹¹

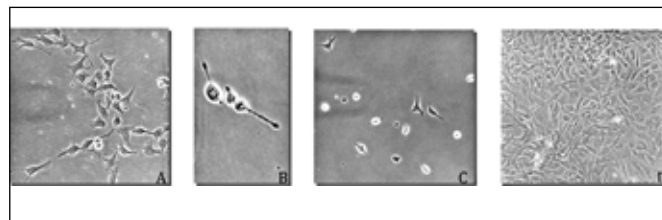


Figura 2. (A) Início da cultura primária de condrócitos (3 dias de cultivo), podem ser observadas algumas células arredondadas e outras iniciando o processo de adesão ao substrato, com morfologia mais alongada (20x); (B) Formação da monocamada de condrócitos com morfologia alongada (5 dias de cultivo) (20x); (C) Detalhe demonstrando duas divisões celulares (40x); (D) Monocamada confluenta de condrócitos com área de agrupamentos celulares e sobreposições (10 dias de cultivo) (10x).

A alteração fenotípica e metabólica dos condrócitos cultivados em monocamada é apenas transitória e pode ser revertida suprimindo-se a alta porcentagem de suplementação com o soro autólogo ou fetal bovino, e transferindo as células para um meio tridimensional, quer seja a cartilagem propriamente dita ou matrizes tridimensionais.³⁴⁻³⁶ Atualmente, existem três gerações de cultura de condrócitos. A primeira, a cultura celular, é realizada em monocamada e o implante celular no defeito é coberto com um pedaço de perióstio autólogo (ACI-P)¹² ou esta cobertura é feita por uma membrana manufaturada de colágeno I/III (ACI-C).⁷ Na segunda geração, após expansão celular em monocamada as células são depositadas sobre uma membrana/matriz carreadora, obtém-se uma membrana semeada de condrócitos MACIÒ (Verigen AG, Leverkusen, Alemanha).¹⁷ Na terceira geração de ACI, a cultura dos condrócitos é depositada sobre uma matriz de ácido hialurônico estruturado em 3-dimensões (Hyalograft-CÒ, Fidia Advanced Biopolymers, Abano Term, Itália)³⁷⁻³⁹, permitindo uma distribuição homogênea dos condrócitos dentro da lesão. Tanto na segunda como na terceira geração de sistemas de cultura de condrócitos para o transplante autólogo as vantagens técnicas são traduzidas em diminuição da complexidade e do tempo cirúrgico, podendo ser realizado por artroscopia apenas e utilizando cola de fibrina para fixação apenas, evitando-se a retirada e sutura do perióstio. Mesmo assim a técnica que emprega o perióstio vem sendo amplamente utilizada por sua segurança e eficácia.

Acesso cirúrgico e debridamento da lesão

O preparo do paciente e cuidados anestésicos habituais são realizados. Um garrote pneumático é posicionado na coxa e inflado após exsanguinação do membro com faixa de Esmarch. Realiza-se uma incisão parapatelar medial ou lateral padrão e o joelho é aberto por meio de uma mini-artrotomia. (Figura 3A) Após uma exposição adequada, a lesão deve ser debrida de todo o tecido inviável. Retira-se a cartilagem doente que rodeia a lesão, regulariza-se as fissuras e erosões condrais de dentro do defeito e debrida-se o tecido fibroso presente na base da lesão. O objetivo desse preparo inicial do defeito é obter uma lesão rodeada de cartilagem saudável e com o fundo livre de sangue.

Caso ocorra sangramento durante este preparo, é necessário fazer uma hemostasia, ou com tampão de gaze com adrenalina, ou com cola de fibrina. Isto evita a migração de fibroblastos ou células mesenquimais da medula óssea para dentro da lesão, o que compromete os resultados do ACI. (Figura 3B)

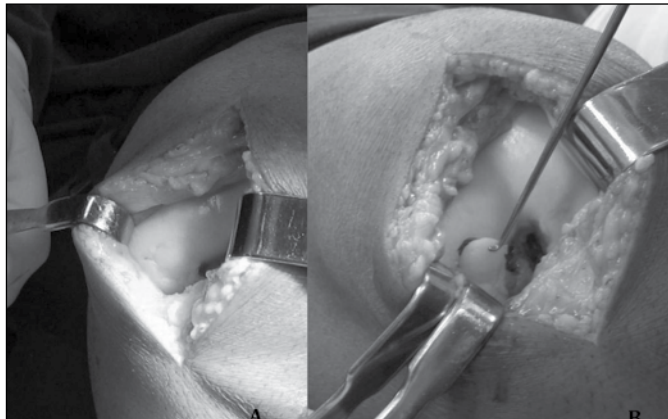


Figura 3: (A) Visualização da lesão condral completa, no côndilo femoral do joelho esquerdo de um atleta de futebol, após artrotomia parapatelar medial; (B) Regularização e debridamento do tecido fibroso presente na base da lesão.

Uma vez que o defeito tenha sido preparado, deve-se fazer um molde da lesão, utilizando uma folha de alumínio ou de papel estéril. Este molde é utilizado para ajudar a retirada do enxerto de perióstio na próxima etapa.

Enxerto de perióstio

O enxerto de perióstio é obtido através de uma incisão sobre a tíbia proximal medial, aproximadamente, 4 cm distal à pata-de-ganso. (Figura 4) O perióstio é dissecado, retirando-se toda gordura e fásia aposta sobre ele. O molde da lesão, obtido anteriormente, é posicionado e o perióstio é demarcado com a adição na borda de 1-2mm. (Figura 3) Este cuidado é tomado pois existe uma tendência de retração do perióstio após sua coleta. Em seguida, corta-se o enxerto sobre a marca realizada e, utilizando um descolador de perióstio, remove-se a membrana periosteal do osso. Quanto mais fina a membrana menor o risco de hipertrofia e de fibrilação do perióstio, além de possibilitar uma injeção mais volumosa do concentrado de condrócitos. Deve-se evitar a perfuração do enxerto durante a coleta. Deve-se, também, fazer uma marca no enxerto para identificar a camada interna do perióstio.

Sutura do Enxerto de Perióstio e Implante dos condrócitos

A camada interna do perióstio contém células condrogênicas que, em combinação com os condrócitos implantados, ajudam na produção do tecido reparador. Esta camada, previamente identificada, deve ser voltada para a parte óssea da lesão e ancorada com pontos separados de Vycril[®] 5-0 ou 6-0. Estes pontos devem ser realizados com agulhas pequenas e cortantes, começando de fora-para-dentro no perióstio e terminando de dentro-para-fora na cartilagem, com o nó sendo apertado no lado do perióstio, evitando, desta forma, o corte da cartilagem pelo fio. Estes pontos devem ser espaçados entre si em 3-4mm e os intervalos devem ser selados com cola de fibrina. Em seguida,

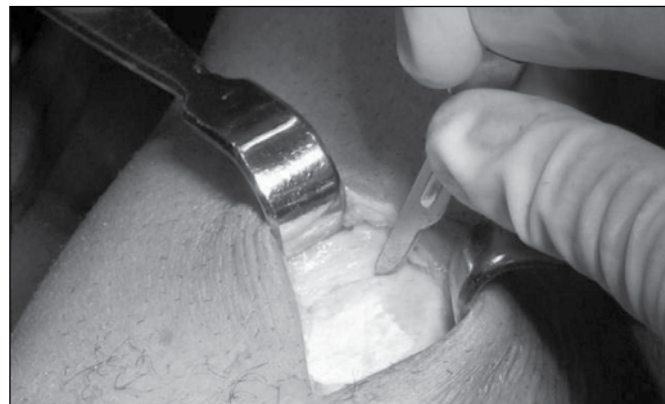

Figura 4. Retirada do enxerto de perióstio da face medial da tíbia proximal.

cheça-se a existência de algum local de vazamento injetando-se, suavemente, soro fisiológico sob o perióstio. Certificando-se do fechamento hermético da lesão, o cirurgião deve injetar para dentro do defeito o concentrado de condrócitos autólogos. (Figura 5)

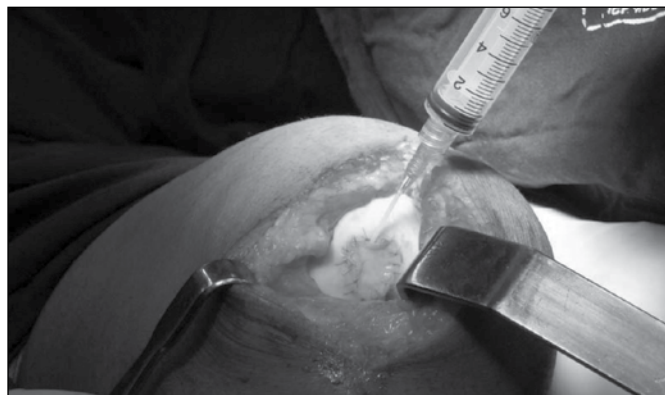

Figura 5. Injeção do concentrado de condrócitos autólogos sob o tampão de perióstio da lesão.

PROTEÇÃO DO REPARO CONDRAL

A lesão condral isolada, raramente, é a única causa dos sintomas e disfunção dos pacientes. Frequentemente, essas lesões estão associadas com outras patologias do joelho. Mal-alinhamento do membro e instabilidade ligamentar podem sobrecarregar o defeito condral, prejudicando o resultado do transplante de condrócitos. Por isso, não se pode esperar resultados clínicos satisfatórios dos métodos de reparo da cartilagem, enquanto não se tratar as patologias coexistentes e criar condições que protejam o reparo condral.

Mal-alinhamento

Caso o exame físico ou os raio-x iniciais indiquem alguma forma de mal-alinhamento do membro deve-se realizar uma radiografia panorâmica do membro inferior, incluindo o quadril e o tornozelo. Se o eixo mecânico passar pelo compartimento no qual a lesão esteja localizada, recomenda-se realizar uma osteotomia para desviar as forças do compartimento comprometido.⁴⁰ (Figura 6) Nos casos de lesões condilares grandes, sem mal-alinhamento do membro, deve-se proteger o reparo condral com órtese para desvio da carga feita sob medida. Reparos que não são protegidos podem apresentar uma boa aparência por dois anos, mas a sobrecarga na área da lesão evolui com o afilamento e destruição do reparo.^{2,40}

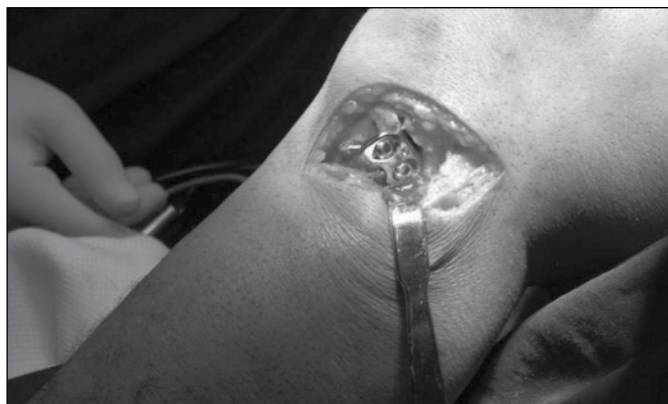


Figura 6. Nos pacientes que apresentam o eixo mecânico passando pelo compartimento no qual a lesão está localizada, recomenda-se realizar uma osteotomia para desviar as forças do compartimento comprometido.

Instabilidade

A instabilidade ligamentar produz uma força excessiva de cisalhamento no joelho e esse desequilíbrio mecânico prejudica o tecido de reparação. Se a reconstrução do LCA for realizada em concomitância, o ACI deve ser terminado somente após a fixação do LCA. Amin *et al.*³ publicaram sua experiência no tratamento usando o ACI em combinação com a reconstrução do LCA. Eles relatam que a combinação dos dois procedimentos é viável e que os resultados clínicos da reconstrução do LCA são melhorados quando se associa este procedimento ao do ACI.

Lesão Meniscal

A falta da proteção meniscal à cartilagem sobrecarrega a região do transplante de condrócitos. Sempre que possível, o menisco deve ser preservado ou reparado. Caso o paciente tenha sido submetido a uma meniscectomia total ou meniscectomia parcial deixando o menisco sem função protetora, deve-se avaliar a possibilidade de um transplante do menisco. O aloenxerto meniscal irá ajudar a reduzir a concentração de forças no compartimento envolvido e irá proteger o tecido de reparo recém formado.

Quando o transplante de menisco é realizado no mesmo ato do ACI deve-se atentar a um detalhe técnico. Primeiro posiciona-se e fixa-se o aloenxerto meniscal, depois completa-se o procedimento de ACI. desta forma, evita-se manipulações e acidentes indesejados no transplante de condrócitos.^{25,40}

Defeito Ósseo

Lesões ósseas superficiais de até 8mm de profundidade evoluem bem quando tratadas apenas com o ACI.⁴¹ Peterson *et al.*⁴² acompanharam por uma média de 5,6 anos, 58 pacientes com o diagnóstico de osteocondrite dissecante tratados com ACI. 91% dos pacientes tiveram bons ou excelentes resultados clínicos, alguns com defeito ósseo maior que 10mm de profundidade. No entanto, a recomendação atual é enxertar os defeitos ósseos maiores que 8mm.⁴³ O enxerto ósseo pode ser feito no momento da avaliação artroscópica ou da biópsia da cartilagem. Uma outra opção é realizar o procedimento em tempo único por meio da técnica de "sanduíche". Nesta, o defeito ósseo é preenchido com enxerto de osso esponjoso até a altura do osso subcondral e coberto com um pedaço de periósteo neste nível. Um segundo pedaço de periósteo é fixado no topo da cartilagem, em seguida a suspensão de condrócitos é injetada entre as duas camadas de periósteos.²⁵

REABILITAÇÃO

Os princípios básicos para o sucesso do programa de reabilitação pós-operatório de ACI deve ser centrado na proteção do enxerto, exercícios de mobilização da articulação, fortalecimento muscular e progressão da carga. A reabilitação deve ser baseada no estado e necessidades do paciente, no tamanho e localização da lesão e de houve algum procedimento cirúrgico associado ao ACI.^{4,38} Durante o período inicial pós-operatório é obrigatório proteger o tecido de reparação de forças intra-articulares excessivas, evitando principalmente, movimentos de rotação e atrito sobre o reparo. A máquina de mobilização passiva, do inglês, CPM (Continuous Passive Motion), normalmente começa no primeiro dia pós-operatório e continua enquanto o paciente permanece internado (2 a 3 dias). Gradualmente, progride-se a carga e o paciente começa a dar os primeiros passos. O fortalecimento isométrico do quadríceps e dos flexores é introduzido precocemente ao programa de reabilitação e deve, progressivamente, avançar para exercícios contra resistência.⁴⁴

Na 3ª semana pós-operatória, alguns exercícios de cadeia fechada são introduzidos ao programa. No 2º mês pós-operatório, iniciam-se os exercícios de cadeia aberta. Recomenda-se o início da corrida após oito meses pós-operatórios e as atividades de alto impacto, após 12 meses de cirurgia.

A reabilitação das lesões femoropatellares requerem considerações especiais. A pressão na articulação femoropatelar atinge seu pico entre 40º e 70º de flexão do joelho e estes graus de ADM devem ser evitados até que o tecido de reparo esteja maduro o suficiente para suportar a força de atrito. A CPM deve ser utilizada e os exercícios de cadeia aberta são permitidos a partir do 3º mês pós-operatório do reparo da lesão patelar ou troclear. Caso a lesão seja grande, pode-se considerar o uso de brace para alívio da carga.⁴⁵

EXPERIÊNCIA INTERNACIONAL

O primeiro estudo clínico com publicado utilizando ACI para tratamento de lesões condrais foi em 1994, no qual 23 pacientes foram incluídos.¹² Desde então, milhares de pacientes foram tratados por esta técnica e diversos autores têm publicado seus resultados ao redor do mundo.

Em pacientes com lesão óssea pequena e aguda, o ACI é, geralmente, aplicado depois que outras técnicas tenham sido tentadas e falhadas após 6 meses. ACI e transplante osteocondral devem ser usados em lesões agudas grandes (>3cm²), até porque, para essas lesões grandes, é difícil se obter uma cobertura adequada por meio de outras técnicas.⁹ (Tabela 1)

Tabela 1. Recomendações entre as diversas alternativas para a reconstrução biológica da superfície articular.⁹

	Microfraturas	OCT	ACI
Crianças e Adolescentes	+++	-	-
Lesão 1-2cm ²	+++	++	-
Lesão 1-4cm ²	+	+++	++
Lesão 3-14cm ²	-	+	+++

Em um estudo que avaliou 244 pacientes com seguimento clínico de 2 a 10 anos, foi observado uma melhora clínica subjetiva e objetiva importante quando tratados por ACI. Grande parte destes pacientes tinham lesão no côndilo femoral ou osteocondrite dissecante. A porcentagem de bons e excelentes resultados foi alta (84-90%) para os pacientes com lesões do côndilo femoral isoladas, por outro lado, foi baixa (média de 74%) para aqueles com outro tipo de lesão (patelar, troclear e múltiplas lesões).⁴⁰

Para estudar a durabilidade a longo prazo do ACI, 61 pacientes foram acompanhados por 5-11 anos (média de 7,4 anos) após a cirurgia. Depois de dois anos, 50 de 61 pacientes tinham bons ou excelentes resultados, e após 5-11 anos de evolução, 51 de 61 pacientes foram graduados como bons/excelentes resultados. O total de falhas foi de 16% (10/61 pacientes), sendo que todas as falhas do ACI ocorreram nos dois primeiros anos. Por tanto, o alto percentual de pacientes com bons/excelentes resultados nos dois primeiros anos, permaneceram bem por um período longo de seguimento pós-operatório.⁴⁰

Muitos autores compararam a técnica do ACI com outros procedimentos de reparo da cartilagem, porém somente alguns deles conseguiram desenhar estudos com grau de evidência clínica relevante. Baseados na revisão sistemática da literatura publicada em 2006 por Wasiak *et al.*² no jornal Cochrane Database Systematic Review, selecionamos alguns destes estudos clínicos prospectivos randomizados.

ACI versus Microfraturas

Knutsen *et al.*⁴⁶ estudaram 80 pacientes com lesão de cartilagem sintomática dos côndilos femorais com necessidade de reparo, medindo de 2-10 cm². Os pacientes foram randomizados entre dois grupos tratados com ACI e microfraturas e seguidos por 12 e 24 meses. Baseados no questionário SF-36, realizado com dois anos de pós-operatório, o grupo das microfraturas apresentou uma melhora significativa em relação ao grupo do ACI ($p=0.004$). Apesar de ambos os grupos apresentarem melhoras do índice Lysholm e da Escala Analógica Visual não houve diferença estatística entre eles. Também não houve diferença significativa entre os dois grupos quando se comparou a qualidade do tecido de reparo na avaliação histológica e sua associação com os resultados clínicos.

ACI versus OCT (Mosaicoplastia)

Horas *et al.*⁴⁷ realizaram um estudo clínico randomizado quasi-prospectivo (<80% de seguimento) com 40 pacientes para comparar os resultados das técnicas ACI e OCT para o tratamento de defeitos condrais completos (média de 3,75 cm²). Ambos os tratamentos reduziram os sintomas dos pacientes, mas foi reportada uma diferença, estatisticamente significativa, no Índice de Lysholm aos 6, 12 e 24 meses, que favoreceu o grupo do OCT. No entanto, os outros índices utilizados para a avaliação clínica pelo estudo (Meyers score e Tegner score) não apresentaram diferença significativa ao comparar as duas técnicas.

Bentley *et al.*⁴⁸ publicou um estudo clínico randomizado e controlado com 100 pacientes (58 pacientes tratados com ACI e 42 com OCT). A maioria foram lesões pós-traumáticas com média do tamanho do defeito condral de 4,76 cm². Após um seguimento médio de 19 meses (12-26 meses), mostrou-se que 88% dos pacientes tratados com ACI e 69% tratados com OCT apresentaram bons ou excelentes resultados clínicos, segundo avaliação clínica e funcional ($p<0,05$). A avaliação artroscópica, realizada após um ano de tratamento, demonstrou que 82% dos pacientes tratados com ACI e 34% dos OCT apresentaram excelente ou boa qualidade do reparo articular ($p<0.001$).

MACI versus Microfraturas

Basad *et al.*⁴⁹ estudaram 46 pacientes com lesões condrais pós-traumáticas (defeito médio de 2-10 cm²) e comparou o tratamento por meio de MACI ou por microfraturas. Após 2 anos de seguimento, o grupo do MACI apresentou melhores resultados baseados nos índices Lysholm ($p=0,049$) e Meyers ($p=0,024$). No entanto, as diferenças baseadas nos índices de Tegner ($p=0,064$) e ICRS score ($p=0.32$) não foram significativas. Neste mesmo estudo, Basad realizou uma RM após dois anos de cirurgia e demonstrou uma equalização completa do sinal entre o tecido regenerado e a cartilagem normal ao redor do reparo no grupo do MACI. No grupo das microfraturas, o sinal obtido no reparo foi diferente ao comparar com o da cartilagem normal.

MACI versus ACI

Bartlett *et al.*¹⁴ realizaram uma comparação randômica e prospectiva entre o ACI e MACI para o tratamento dos defeitos condrais sintomáticos de 91 joelhos de pacientes (44 receberam ACI e 47 MACI) e encontrou desfechos semelhantes nos dois grupos. Houve uma melhora nos resultados dos índices de avaliação clínica (Cincinnati score) em ambos os grupos de tratamento, sem diferença estatística entre eles. Da mesma forma, ambos os tratamentos mostraram excelentes e bons resultados após a avaliação artroscópica da ICRS (79,2% no grupo do ACI e 66,6% do MACI, $p=0,3$). Também não houve diferença estatística entre os dois grupos, após a avaliação histológica (proporção de fibrocartilagem misturada à cartilagem hialina e taxa de hipertrofia do reparo).

PERSPECTIVAS

Novas gerações de ACI

O MACIÒ (Verigen AG, Leverkusen, Alemanha)¹⁷ e o Hyalograft-CÒ (Fidia Advanced Biopolymers, Abano Term, Itália)^{38,39} são exemplos da nova geração de implante de condrocitos. O MACIÒ utiliza uma matriz de colágeno tipo I/III para semeadura dos condrocitos em dupla camada. O Hyalograft-CÒ utiliza uma matriz 3-D de ácido hialurônico que funciona como suporte para o crescimento dos condrocitos *in vitro*. Estas matrizes, contendo os condrocitos, são implantadas sobre a lesão condral e fixadas com cola de fibrina. Desta forma, não é necessário o enxerto de periósteo e sua sutura na cartilagem saudável. Essas técnicas foram desenvolvidas na tentativa de resolver alguns dos problemas mais comuns apontados pela técnica de ACI⁴⁰ que é a hipertrofia do periósteo, motivo de queixa de dor localizada de alguns pacientes.

CONCLUSÕES

O transplante autólogo de condrocitos tornou-se uma alternativa para o tratamento da lesões condrais completas desde quando as primeiras séries de casos foram publicadas e diversos autores têm relatado excelentes e bons resultados na utilização desta técnica cirúrgica. A engenharia de tecidos tem desenvolvido novas metodologias e tem apresentado melhorias e aprimoramentos à técnica original do ACI. Porém, toda essa tecnologia mantém um custo elevado e, além disso, ainda não há evidência suficiente na literatura para se afirmar que o ACI é superior às outras estratégias de tratamento dos defeitos condrais completos. É necessário novos estudos, obter mais informações que possam ajudar a definir a conduta para as lesões condrais, buscando, como objetivo, uma melhor qualidade de vida dos pacientes.

REFERÊNCIAS

- Buckwalter JA. Articular cartilage: injuries and potential for healing. *J Orthop Sports Phys Ther.* 1998;28:192-202.
- Wasiak J, Clar C, Villanueva E. Autologous cartilage implantation for full thickness articular cartilage defects of the knee. *Cochrane Database Syst Rev.* 2006;3:CD003323.
- D'Lima DD, Hashimoto S, Chen PC, Lotz MK, Colwell CW Jr. Cartilage injury induces chondrocyte apoptosis. *J Bone Joint Surg Am.* 2001;83(Suppl 2):19-21.
- Borrelli J Jr, Tinsley K, Ricci WM, Burns M, Karl IE, Hotchkiss R. Induction of chondrocyte apoptosis following impact load. *J Orthop Trauma.* 2003;17:635-41.
- Buckwalter JA, Mankin HJ. Articular cartilage: degeneration and osteoarthritis, repair, regeneration, and transplantation. *Instr Course Lect.* 1998;47:487-504.
- Buckwalter JA, Mankin HJ. Articular cartilage: tissue design and chondrocyte-matrix interactions. *Instr Course Lect.* 1998;47:477-86.
- Rezende MU, Gurgel HM, Vilaça Junior PR, Kuroba RK, Lopes AS, Phillipi RZ, Hernandez AJ. Diacerhein versus glucosamine in a rat model of osteoarthritis. *Clinics (Sao Paulo)* 2006;61:461-6.
- Scopp JM, Mandelbaum BR. A treatment algorithm for the management of articular cartilage defects. *Orthop Clin North Am.* 2005;36:419-26.
- Fritz J, Janssen P, Gaissmaier C, Schewe B, Weise K. Articular cartilage defects in the knee--basics, therapies and results. *Injury.* 2008;39(Suppl 1):S50-7.
- Zhang W, Moskowitz RW, Nuki G, Abramson S, Altman RD, Arden N, et al. OARSI recommendations for the management of hip and knee osteoarthritis. Part II: OARSI evidence-based, expert consensus guidelines. *Osteoarthritis Cartilage.* 2008;16:137-62.
- Mithoefer K, Williams RJ 3rd, Warren RF, Potter HG, Spock CR, Jones EC, et al. Chondral resurfacing of articular cartilage defects in the knee with the microfracture technique. *Surgical technique. J Bone Joint Surg Am.* 2006;88(Suppl 1 Pt 2):294-304.
- Brittberg M, Lindahl A, Nilsson A, Ohlsson C, Isaksson O, Peterson L. Treatment of deep cartilage defects in the knee with autologous chondrocyte transplantation. *N Engl J Med.* 1994;331:889-95.
- Behrens P, Ehlers EM, Kochermann KU, Rohwedel J, Russlies M, Plotz W. [New therapy procedure for localized cartilage defects. Encouraging results with autologous chondrocyte implantation]. *MMW Fortschr Med.* 1999;141:49-51.
- Bartlett W, Skinner JA, Gooding CR, Carrington RW, Flanagan AM, Briggs TW, et al. Autologous chondrocyte implantation versus matrix-induced autologous chondrocyte implantation for osteochondral defects of the knee: a prospective, randomised study. *J Bone Joint Surg Br.* 2005;87:640-5.
- Gooding CR, Bartlett W, Bentley G, Skinner JA, Carrington R, Flanagan A. A prospective, randomised study comparing two techniques of autologous chondrocyte implantation for osteochondral defects in the knee: Periosteum covered versus type I/III collagen covered. *Knee.* 2006;13:203-10.
- Lu Y, Dhanaraj S, Wang Z, Bradley DM, Bowman SM, Cole BJ, et al. Minced cartilage without cell culture serves as an effective intraoperative cell source for cartilage repair. *J Orthop Res.* 2006;24:1261-70.
- Cherubino P, Grassi FA, Bulgheroni P, Ronga M. Autologous chondrocyte implantation using a bilayer collagen membrane: a preliminary report. *J Orthop Surg (Hong Kong).* 2003;11:10-5.
- Akimau P, Bhasale A, Harrison PE, Roberts S, McCall IW, Richardson JB, et al. Autologous chondrocyte implantation with bone grafting for osteochondral defect due to posttraumatic osteonecrosis of the hip--a case report. *Acta Orthop.* 2006;77:333-6.
- Giannini S, Buda R, Grigolo B, Vannini F. Autologous chondrocyte transplantation in osteochondral lesions of the ankle joint. *Foot Ankle Int.* 2001;22:513-7.
- Koulalis D, Schultz W, Psychogios B, Papagelopoulos PJ. Articular reconstruction of osteochondral defects of the talus through autologous chondrocyte transplantation. *Orthopedics.* 2004;27:559-61.
- Petersen L, Brittberg M, Lindahl A. Autologous chondrocyte transplantation of the ankle. *Foot Ankle Clin.* 2003;8:291-303.
- Romeo AA, Cole BJ, Mazzocco AD, Fox JA, Freeman KB, Joy E. Autologous chondrocyte repair of an articular defect in the humeral head. *Arthroscopy.* 2002;18:925-9.
- Outerbridge R. The etiology of chondromalacia patellae. *J Bone Joint Surg Br.* 1961;43:752.
- International Cartilage Repair Society. Available from: www.cartilage.org. Accessed at 2005.
- Brittberg M. Autologous chondrocyte implantation--technique and long-term follow-up. *Injury.* 2008;39(Suppl 1):S40-9.
- Petersen L. International experience with autologous chondrocyte transplantation In: Scott N, Insall J, editors. *Insall & Scott - Surgery of the knee.* 4th ed. New York: Elsevier; 2006.
- Rosenberg TD, Paulos LE, Parker RD, Coward DB, Scott SM. The forty-five-degree posteroanterior flexion weight-bearing radiograph of the knee. *J Bone Joint Surg Am.* 1988;70:1479-83.
- Trattnig S, Millington SA, Szomolanyi P, Marlovits S. MR imaging of osteochondral grafts and autologous chondrocyte implantation. *Eur Radiol.* 2007;17:103-18.
- Tallheden T, van der Lee J, Brantsing C, Mansson JE, Sjogren-Jansson E, Lindahl A. Human serum for culture of articular chondrocytes. *Cell Transplant.* 2005;14:469-79.
- Archer CW, McDowell J, Bayliss MT, Stephens MD, Bentley G. Phenotypic modulation in sub-populations of human articular chondrocytes in vitro. *J Cell Sci.* 1990;97(Pt 2):361-71.
- Bujia J, Sittinger M, Pitzke P, Wilmes E, Hammer C. Synthesis of human cartilage using organotypic cell culture. *ORL J Otorhinolaryngol Relat Spec.* 1993;55:347-51.
- Folkman J, Moscona A. Role of cell shape in growth control. *Nature.* 1978;273:345-9.
- Shapiro F, Koide S, Glimcher MJ. Cell origin and differentiation in the repair of full-thickness defects of articular cartilage. *J Bone Joint Surg Am.* 1993;75:532-53.
- Gavenis K, Schmidt-Rohlfing B, Mueller-Rath R, Andereya S, Schneider U. In vitro comparison of six different matrix systems for the cultivation of human chondrocytes. *In Vitro Cell Dev Biol Anim.* 2006;42:159-67.
- Martin I, Suetterlin R, Baschong W, Heberer M, Vunjak-Novakovic G, Freed LE. Enhanced cartilage tissue engineering by sequential exposure of chondrocytes to FGF-2 during 2D expansion and BMP-2 during 3D cultivation. *J Cell Biochem.* 2001;83:121-8.
- Glowacki J, Trepmann E, Folkman J. Cell shape and phenotypic expression in chondrocytes. *Proc Soc Exp Biol Med.* 1983;172:93-8.
- Gobbi A, Kon E, Berruto M, Francisco R, Filardo G, Marcacci M. Patellofemoral full-thickness chondral defects treated with Hyalograf-C: a clinical, arthroscopic, and histologic review. *Am J Sports Med.* 2006;34:1763-73.
- Grigolo B, Lisignoli G, Piacentini A, Fiorini M, Gobbi P, Mazzotti G, et al. Evidence for redifferentiation of human chondrocytes grown on a hyaluronan-based biomaterial (HYAFF 11): molecular, immunohistochemical and ultrastructural analysis. *Biomaterials.* 2002;23:1187-95.
- Marcacci M, Berruto M, Brocchetta D, Delcogliano A, Ghinelli D, Gobbi A, et al. Articular cartilage engineering with Hyalograf C: 3-year clinical results. *Clin Orthop Relat Res.* 2005;96:105.
- Brittberg M, Peterson L, Sjogren-Jansson E, Tallheden T, Lindahl A. Articular cartilage engineering with autologous chondrocyte transplantation. A review of recent developments. *J Bone Joint Surg Am.* 2003;85(Suppl 3):109-15.
- Amin AA, Bartlett W, Gooding CR, Sood M, Skinner JA, Carrington RW, et al. The use of autologous chondrocyte implantation following and combined with anterior cruciate ligament reconstruction. *Int Orthop.* 2006; 30: 48-53.
- Peterson L, Minas T, Brittberg M, Lindahl A. Treatment of osteochondritis dissecans of the knee with autologous chondrocyte transplantation: results at two to ten years. *J Bone Joint Surg Am.* 2003;85(Suppl 2):17-24.
- Marcacci M, Zaffagnini S, Kon E, Visani A, Iacono F, Loreti I. Arthroscopic autologous chondrocyte transplantation: technical note. *Knee Surg Sports Traumatol Arthrosc.* 2002;10:154-9.
- Reinold MM, Wilk KE, Macrina LC, Dugas JR, Cain EL. Current concepts in the rehabilitation following articular cartilage repair procedures in the knee. *J Orthop Sports Phys Ther.* 2006;36:774-94.
- Gomoll AH, Minas T, Farr J, Cole BJ. Treatment of chondral defects in the patellofemoral joint. *J Knee Surg.* 2006;19:285-95.
- Knutsen G, Engebretsen L, Ludvigsen TC, Drogset JO, Grøntvedt T, Solheim E, et al. Autologous chondrocyte implantation compared with microfracture in the knee. A randomized trial. *J Bone Joint Surg Am.* 2004;86:455-64.
- Horas U, Pelinkovic D, Herr G, Aigner T, Schnettler R. Autologous chondrocyte implantation and osteochondral cylinder transplantation in cartilage repair of the knee joint. A prospective, comparative trial. *J Bone Joint Surg Am.* 2003;85:185-92.
- Bentley G, Biant LC, Carrington RW, Akmal M, Goldberg A, Williams AM, et al. A prospective, randomised comparison of autologous chondrocyte implantation versus mosaicplasty for osteochondral defects in the knee. *J Bone Joint Surg Br.* 2003;85:223-30.
- Basad E, Stürz H, Steinmeyer J. Treatment of chondral defects with MACI or microfracture. First results of a comparative clinical study. *Orthopädische Praxis.* 2004;40:6-10.