

AVALIAÇÃO ARTROSCÓPICA E MACROSCÓPICA DA FACETA MEDIAL DO SEMILUNAR

ARTHROSCOPIC AND MACROSCOPIC EVALUATION OF THE LUNATE MEDIAL FACET

Edgard de Novaes França Bisneto, Bruno de Biase Cabral de Sousa, Emygdio José Leomil de Paula, Rames Mattar Júnior, Arnaldo Valdir Zumiotti

RESUMO

Objetivo: avaliar a correlação entre a presença de uma faceta medial do semilunar e a incidência de lesões ligamentares e artrose do pólo proximal do hamato. Métodos: Avaliação artroscópica e dissecação dos punhos foram efetuados em cadáveres. Resultados: Houve uma correlação clara, estatisticamente significativa entre artrose do pólo proximal do hamato e a presença da faceta medial do semilunar. Conclusão: Artrose do pólo proximal do hamato está correlacionada com a presença do tipo II semilunar. Nível de Evidência III, Estudo de pacientes nãoconsecutivos; sem padrão de referência "ouro" aplicado uniformemente

Descritores: Articulação do punho. Osteoartrite. Traumatismos do punho.

ABSTRACT

Objective: To evaluate the correlation between the presence of a lunate medial facet and the incidence of ligament lesions of the wrist and arthrosis of the proximal pole of the hamate. This study was carried out on cadavers. Methods: Arthroscopic evaluation and dissection were performed on cadaver wrists. Results: There was a clear, statistically significant correlation between arthrosis of the proximal pole of the hamate and the presence of a medial facet on the lunate. Conclusion: Arthrosis of the proximal pole of the hamate is correlated with the presence of a type II lunate. Level of Evidence III, Study of nonconsecutive patients; without consistently applied reference "gold" standard.

Keywords: Wrist Joint. Osteoarthritis. Wrist joint.

Citação: França Bisneto EN, Sousa BB, de Paula EJ, Mattar Júnior R, Zumiotti AV. Avaliação artroscópica e macroscópica da faceta medial do semilunar. Acta Ortop Bras. [online]. 2011;19(6):353-5. Disponível em URL: <http://www.scielo.br/aob>.

Citation: França Bisneto EN, Sousa BB, de Paula EJ, Mattar Júnior R, Zumiotti AV. Arthroscopic and macroscopic evaluation of the lunate medial facet. Acta Ortop Bras. [online]. 2011;19(6):353-5. Available from URL: <http://www.scielo.br/aob>.

INTRODUÇÃO

O interesse em avaliar a prevalência da faceta medial do semilunar surgiu principalmente após o estudo de Viegas *et al.*¹, os quais observaram que o semilunar pode ou não apresentar uma faceta articular medial que, quando presente, articula-se com o hamato. Os autores denominam os semilunares que não possuem a faceta medial como tipo I e os que a possuem como tipo II. A literatura estabelece uma prevalência de 44 a 73% de semilunares do tipo II.¹⁻⁴ A associação entre a presença desta articulação e o surgimento de artrose mediocárpica em alguns pacientes, foi denominada síndrome do impacto semilunar-hamato,² que se caracteriza por: -Presença de uma articulação entre o semilunar e o hamato, faceta medial ou faceta semilunar hamato (FSH); -Erosão da cartilagem com exposição do osso subcondral do pólo proximal do hamato. Há relatos de associação da síndrome do impacto semilunar hamato com lesões crônicas de estruturas ulnares do carpo,

principalmente com a lesão do ligamento interósseo semilunar piramidal.⁵ O objetivo deste trabalho é o de estudar a prevalência da faceta medial do semilunar e correlacionar com a presença de alterações degenerativas e ligamentares no punho.

CASUÍSTICA E MÉTODO

Vinte punhos de cadáver foram captados no Serviço de Verificação de Óbito (SVO) da cidade de São Paulo, no período entre outubro de 2004 e outubro de 2005, e levados ao laboratório de artroscopia. Os cadáveres foram analisados do ponto de vista censitário e antropométrico: idade, raça, sexo, peso, altura e causa *mortis*. Estes dados foram confrontados ao final do estudo. (Tabela 1) Foram excluídos desta pesquisa os punhos de cadáveres cuja causa *mortis* compromettesse a articulação do punho. Todos os punhos foram submetidos a avaliação artroscópica da articulação médio-cárpica e rádio-cárpica e, posteriormente dissecção anatômica com estudo macroscópico.

Todos os autores declaram não haver nenhum potencial conflito de interesses referente a este artigo.

Instituto de Ortopedia e Traumatologia do Hospital das Clínicas da Faculdade de Medicina da Universidade de São Paulo.

Trabalho realizado no LIM 41 – Laboratório de Investigação Médica do Sistema Músculo-Esquelético do Departamento de Ortopedia e Traumatologia da Faculdade de Medicina da Universidade de São Paulo.

Correspondência: Rua Tucuna, 10, apto. 41 – VI. Pompéia, São Paulo, SP, Brasil. CEP: 05021-010.

E-mail: novaesf@terra.com.br

Artigo recebido em 22/03/10, aprovado em 08/04/10.

Acta Ortop Bras. 2011;19(6): 353-5

Tabela 1. Características censitárias e antropométricas dos cadáveres.

Lado	Direito 11	Esquerdo 09		
Sexo	Masculino 15	Feminino 05		
Idade	Mínima – Máxima 41 – 87 anos	Média 65,2 anos		
Altura	Mínima – Máxima 1,50 – 1,90 m	Média 1,71 m		
Peso	Mínima – Máxima 48 – 81 kg	Média 61,2 kg		
Raça	Branco 17	Negro 01	Pardo 01	Amarelo 01

Fonte: Serviço de Verificação de Óbito da Cidade de São Paulo.

O procedimento artroscópico foi executado conforme as normas do laboratório de artroscopia do IOT-HC-FMUSP, onde, inicialmente os metacarpianos e ossos do antebraço são transfixados, no sentido transversal, por dois fios de Steinmann de 3,0mm. Em seguida, os punhos são fixados, na posição vertical, ao suporte estabilizador e de distração padrão do laboratório.

Os portais utilizados foram os 3/4 e 4/5 para avaliação da articulação rádio-cárpica e os portais médio-carpais ulnar e radial para a avaliação da articulação de mesmo nome.

A dissecação anatômica, com a utilização de lupa de magnificação, teve por finalidade a averiguação dos dados obtidos na artroscopia e a medição, em milímetros, da largura da faceta medial do semilunar. Foram aferidos também: o diâmetro da cabeça do capitato, o comprimento do capitato e a presença de outras lesões ligamentares no carpo.

Na abertura da cápsula dorsal do punho respeitaram-se os ligamentos dorsais do carpo a fim de se evitar danos anatômicos significativos antes da observação da faceta medial, bem como dos ligamentos interósseos.

Os dados obtidos foram submetidos a análise estatística pelo teste exato de Fisher para as variáveis exatas e pelo teste não paramétrico de Mann-Whitney para as variáveis contínuas.

RESULTADOS

Entre os 20 punhos estudados observamos a presença de 13 facetas mediais do semilunar o que nos aponta para uma prevalência de 65%. (Tabela 2)

Tabela 2. Distribuição dos dados comparativos entre os punhos com semilunares tipo I e II.

	Semilunar tipo I	Semilunar tipo II
Prevalência	35%	65%
Média de idade	71 anos	64 anos
Média de altura	1,76m	1,71m
Média de peso	55kg	64,2kg
Lesão associada do LISP	6 punhos (85%)	5 punhos (38,5%)
Lesão associada do LIES	5 punhos (71%)	7 punhos (53,8%)
Lesão associada do CFCT	5 punhos (71%)	4 punhos (30,8%)
Sinovite mediocárpica	1 punho (14%)	8 punhos (61,5%)
Comprimento do Capitato	25,5mm	26,2mm
Diâmetro da cabeça do Capitato	16mm	14,2mm

LISP: lig. interósseo semilunar-hamato. LIES: lig. interósseo escafo-semilunar. CFCT: complexo da fibrocartilagem triangular. Fonte: Laboratório de artroscopia.

O tamanho das facetas medidas em sua largura máxima variou de 1 a 7mm com média de 3,84mm. O comprimento do capitato e o diâmetro de sua cabeça também foram avaliados. Em relação ao comprimento do capitato o valor médio encontrado foi de 26mm (variação:22-31mm) e quanto ao diâmetro da cabeça do capitato obtivemos como valor médio 14,8mm (variação:10-18mm).

Em 38,5% dos punhos (5 punhos) portadores de semilunar tipo II, observamos artrose do pólo proximal do hamato, destes, três punhos possuíam artrose concomitante da faceta medial do semilunar. Não se observou nenhuma alteração degenerativa do pólo proximal do hamato em punhos portadores de semilunar do tipo I. (Tabela 2)

A Tabela 3 apresenta apenas dados obtidos em punhos portadores do semilunar do tipo II, sendo divididos em dois grupos de acordo com a presença ou ausência de artrose no pólo proximal do hamato.

Tabela 3. Distribuição dos dados comparativos dos punhos com semilunar tipo II, com e sem artrose do pólo proximal do hamato.

	Presença de artrose no pólo proximal do hamato	Ausência de artrose no pólo proximal do hamato
Prevalência	38,5%	61,5%
Tamanho médio da faceta medial do semilunar	3,8mm	3,87mm
Média de idade	65,2 anos	67 anos
Média de altura	1,68m	1,73m
Média de peso	66,4kg	59,4kg
Lesão associada do LISP	1 punho (20%)	4. punhos (50%)
Lesão associada do LIES	3 punhos (60%)	4. punhos (50%)
Lesão associada do CFCT	3 punhos (60%)	1 punho (12,5%)
Sinovite mediocárpica	3 punhos (60%)	5 punhos (62,5%)
Comprimento do Capitato	27,2mm	25,6mm
Diâmetro da cabeça do Capitato	14,2mm	15mm

(LISP: lig. interósseo semilunar-hamato; LIES: lig. interósseo escafo-semilunar; CFCT: complexo da fibrocartilagem triangular) Fonte: Laboratório de artroscopia.

Análise estatística

O tamanho médio da cabeça do capitato dos pacientes com punho classificado como tipo 1 na dissecação é 1.8 unidades maior que os categorizados como tipo 2 ($p=0,038$). A relação de artrose pólo proximal do Hamato e Semilunar Tipo II foi estatisticamente significante ($p=0,007$).

DISCUSSÃO

A importância da síndrome do impacto semilunar hamato⁽²⁾ está no diagnóstico diferencial de dor no bordo ulnar do carpo. Entre os possíveis diagnósticos diferenciais estão⁶:

- Instabilidade semilunar piramidal
- Lesões do complexo da fibrocartilagem triangular
- Patologias da articulação rádio-ulnar distal
- Fraturas pisiforme, hamato ou semilunar
- Tendinites do flexor ulnar do carpo e extensor ulnar do carpo
- Luxação do tendão extensor ulnar do carpo
- Artrite Piramidal-Pisiforme
- Tumores.

A literatura relata uma prevalência variável entre 44 a 73% de punhos portadores de semilunares do tipo II^{1,4}. (Figura 1) No presente estudo, a prevalência de 65% da faceta medial, além de concordar com os dados da literatura, aproximam-se dos dados obtidos exclusivamente por Viegas, autor que descreveu as bases anatômicas e biomecânicas da síndrome do impacto semilunar-hamato.^{1,3,7}

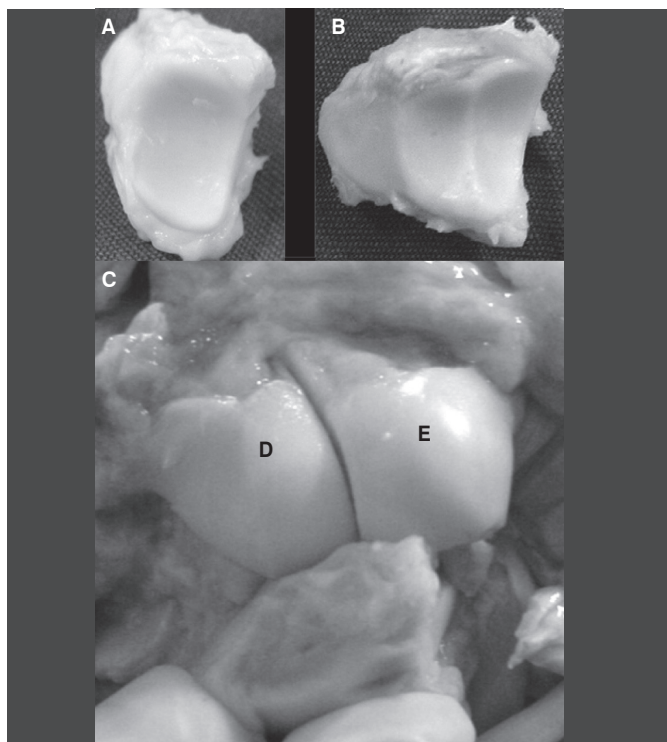


Figura 1. A) Semilunar tipo I. B) Semilunar tipo II, onde se observa as duas facetas articulares, uma para o capitato (D) e outra para o hamato (E). C) Semilunar tipo 2 articulando-se com o capitato (D) e o hamato (E).

Fonte: Laboratório de artroscopia.

Não pudemos avaliar dados de prevalência em raça ou sexo devido à quantidade de espécimes estudados, tampouco notamos diferenças significativas entre médias de peso e altura entre os grupos. Devido às características deste estudo, realizado em cadáveres com elevada idade média, devemos esperar uma incidência elevada de alterações degenerativas nos punhos estudados.

Em nossa casuística não observamos nenhum caso de artrose do pólo proximal do hamato em punhos portadores de semilunar tipo I. Este dado vai de encontro aos obtidos por Theumann e Resnik⁴ que observam a presença de alterações degenerativas leves no pólo

proximal do hamato em 27% dos punhos com semilunar do tipo I. Entretanto, os mesmos autores, fazem uma ressalva de que alterações degenerativas graves do pólo proximal do hamato só foram observadas em punhos com semilunar do tipo II, principalmente quando as facetas eram maiores do que 3mm.

Dautel *et al.*⁸ encontram lesões degenerativas representativas no bordo ulnar da articulação mediocárpica em 22,8% dos semilunares do tipo I, dividindo estas lesões entre pólo proximal do hamato, superfície helicoidal do hamato, cabeça do capitato e superfície articular do semilunar. Em todos estes casos o autor observou a presença de lesões ligamentares associadas. Em contraposição os punhos portadores de semilunar do tipo II apresentaram uma incidência de 30,2% de artrose, predominantemente no pólo proximal do hamato e muitas vezes de forma isolada, isto é, sem outras lesões associadas. Vale ressaltar que neste estudo, Dautel *et al.*⁸ avaliam retrospectivamente pacientes submetidos a artroscopias por diversas causas como: fraturas do rádio distal, Kiemböck, pseudoartrose do escafoide e instabilidade cárpica. Esta diversidade de patologias poderia sem dúvida explicar os processos degenerativos encontrados em punhos com semilunares do tipo I.

Alguns dados de literatura são semelhantes aos encontrados em nossa casuística, entre elas:

O predomínio aparente de lesões ligamentares em punhos com semilunar do tipo I (Tabela 2);

O percentual de artrose no pólo proximal do hamato em punhos com semilunar do tipo II, 30,2% contra 38,5% em nosso estudo;

A possibilidade da não visualização da faceta medial do semilunar, independente do seu tamanho, talvez por sua obliquidade ou sinovite importante. Em 3 casos não visualizamos a faceta medial do semilunar artroscopicamente, estando presente durante a dissecação anatômica. Nakamura *et al.*⁵ observam que a cinemática entre estes punhos é diferente, com o centro de rotação do punho, na cabeça do capitato, mais proximal nos punhos com semilunar do tipo II. Os dados da nossa casuística estão em total acordo com este estudo, uma vez que observamos uma tendência do capitato ter um comprimento maior e um diâmetro da cabeça menor nos punhos portadores de semilunar do tipo II, transferindo o centro de rotação para mais proximal. (Tabela 2) Esta tendência acentua-se quando comparamos os dados entre os punhos portadores de semilunar do tipo II com e sem artrose no pólo proximal do hamato. (Tabela 3)

CONCLUSÃO

A presença da faceta articular do semilunar com o hamato, a nosso ver, não deve ser chamada de alteração em virtude de sua alta prevalência (65%), dado este que está de acordo com a literatura. A artroscopia da articulação médio-cárpica não é capaz de assegurar a ausência da faceta medial do semilunar, independente de seu tamanho.

A artrose isolada do pólo proximal do hamato está relacionada à presença da faceta medial do semilunar.

REFERÊNCIAS

- Viegas SF, Wagner K, Patterson R, Peterson P. Medial (hamate) facet of the lunate. *J Hand Surg Am.* 1990;15:564-71.
- Thurston AJ, Stanley JK. Hamato-lunate impingement: an uncommon cause of ulnar-sided wrist pain. *Arthroscopy.* 2000;16:540-4.
- Nakamura K, Patterson RM, Moritomo H, Viegas SF. Type I versus type II lunates: Ligament anatomy and presence of arthrosis. *J Hand Surg Am.* 2001;26:428-36.
- Pfärrmann CW, Theumann NH, Chung CB, Trudell DJ, Resnick D. The hamato-lunate facet: characterization and association with cartilage lesions—magnetic resonance arthrography and anatomic correlation in cadaveric wrists. *Skeletal Radiol.* 2002;31:451-6.
- Harley BJ, Werner FW, Boles SD, Palmer AK. Arthroscopic resection of arthrosis of the proximal hamate: a clinical and biomechanical study. *J Hand Surg Am.* 2004;29:661-7.
- Buterbaugh GA, Brown TR, Horn PC. Ulnar-sided wrist pain in athletes. *Clin Sports Med.* 1998;17:567-83.
- Nakamura K, Beppu M, Patterson RM, Hanson CA, Hume PJ, Viegas SF. Motion analysis in two dimensions of radial-ulnar deviation of type I versus type II lunates. *J Hand Surg Am.* 2000;25:877-88.
- Dautel G, Merle M. Chondral lesions of the midcarpal joint. *Arthroscopy.* 1997;13:97-102.