

LIBERAÇÃO DO CANAL DO CARPO POR MINI-INCISÃO TRANSVERSA

TRANSVERSE MINI-INCISION FOR CARPAL TUNNEL RELEASE

Marcelo de Pinho Teixeira Alves

RESUMO

Objetivo: Comparar o tratamento cirúrgico da STC por mini-incisão transversa, proximal ao canal do carpo, com a incisão clássica, sobre o canal do carpo. **Método:** 47 pacientes atendidos no Ambulatório de Cirurgia da Mão da Clínica Traumatologia – Ortopédica Madureira, portadores de síndrome do túnel do carpo. O Grupo 1 é formado por 24 pacientes (28 mãos) operados pela via de acesso clássica. O Grupo 2 é formado por 23 pacientes (28 mãos) operados pela técnica de mini-incisão. Os dois grupos foram comparados em relação às características de desconforto da cicatriz, presença ou ausência da dor no “pilar” e tempo decorrido para o retorno às atividades de vida diária ou de trabalho. **Resultados:** Houve predominância de pacientes do sexo feminino (87.5% no Grupo 1; 91.3% no Grupo 2) e de acometimento bilateral comprovado por eletroneuromiografia (75% dos pacientes do Grupo 1; 86% dos pacientes do Grupo 2). O desconforto na cicatriz e a dor no pilar foram mais frequentes no Grupo 1, não havendo diferença no tempo para o retorno ao trabalho ou às atividades diárias. **Conclusão:** A mini-incisão mostra-se menos invasiva e igualmente eficaz para o tratamento cirúrgico da STC, com menor morbidade do que a incisão longitudinal clássica. **Nível de Evidência II, Terapêutico.**

Descritores: Síndrome do túnel carpal. Descompressão cirúrgica. Estudos prospectivos.

ABSTRACT

Objective: To compare two incisions used for the surgical treatment of CTS: the classic longitudinal incision, over the transverse carpal ligament (TCL), and the mini-incision, at the wrist crease and near the proximal border of the TCL. **Methods:** 47 patients from the Hand Surgery Outpatient Clinic of the Clínica Traumatologia – Ortopédica Madureira are evaluated. Group 1 consisted of 24 patients (28 hands) treated by the classic incision. Group 2 consisted of 23 patients (28 hands), treated by the transverse mini-incision technique. Both groups were compared in relation to discomfort of the scar, presence or absence of “pillar” pain, and time elapsed before returning to daily activities or unrestricted work. **RESULTS:** There was prevalence of females (87.5% in Group 1; 91.3% in Group 2) and of electromyographic bilateral syndrome in both groups (75% patients of Group 1; 86% patients of Group 2). Scar discomfort and “pillar” pain were more frequent in Group 1, but there was no difference in the time elapsed before returning to work or daily activities between the groups. **CONCLUSION:** The mini-incision technique is a less invasive alternative, and enables complete release of the carpal tunnel, with less morbidity than classic longitudinal incision. **Level of Evidence II, Therapeutic.**

Keywords: Carpal tunnel syndrome. Decompression, surgical. Prospective studies.

Citação: Alves MP. Liberação do canal do carpo por mini-incisão transversa. *Acta Ortop Bras.* [online]. 2011;19(6):362-7. Disponível em URL: <http://www.scielo.br/aob>.

Citation: Alves MP. Transverse mini-incision for carpal tunnel release. *Acta Ortop Bras.* [online]. 2011;19(6): 362-7. Available from URL: <http://www.scielo.br/aob>

INTRODUÇÃO

A síndrome do túnel do carpo (STC) é uma condição de compressão do nervo mediano ao atravessar o punho que causa um conjunto de sinais e sintomas. Os pacientes geralmente queixam-se de parestesias constantes ou intermitentes ou dormência no território do nervo mediano, que podem estar associados a dor. Dor noturna que acorda o paciente também é comum. Em casos severos, pode haver atrofia da musculatura tenar e fraqueza para oposição do polegar.¹

A STC é a neuropatia compressiva mais comum, ocorrendo em cerca de 0.1% a 10% da população geral. Os fatores de risco

incluem obesidade, hipotireoidismo, diabetes *mellitus*, gravidez, doença renal, artrites inflamatórias, acromegalia, mucopolissacarídeos, predisposição genética, idade avançada, tabagismo, e flexão extrema e repetitiva do punho no trabalho.^{1-3,4} De acordo com Souza, a STC é a neuropatia compressiva mais associada às lesões por esforços repetidos.⁵

O diagnóstico da STC é eminentemente clínico, baseado na história clínica e exame físico, e confirmado pelos estudos eletro-neurofisiológicos. Souza⁵ afirma que o diagnóstico clínico, com os testes de Tinel e Phalen são suficientes, quando relacionados às queixas dos pacientes. Outras patologias (como radiculopatia

Todos os autores declaram não haver nenhum potencial conflito de interesses referente a este artigo.

Universidade Federal Fluminense – Rio de Janeiro, RJ, Brasil.

Trabalho realizado na Clínica Traumatologia-Ortopédica Madureira, Rio de Janeiro, RJ, Brasil.
Correspondência: Av. Genaro de Carvalho, 2597, Rio de Janeiro – RJ, Brasil. CEP 22.795-077.
Email: marceloptalves@hotmail.com

Artigo recebido em 03/10/09, aprovado em 26/05/10.

cervical, lesões do plexo braquial, síndrome do desfiladeiro torácico, neoplasia pulmonar apical, síndrome do pronador, síndromes do túnel cubital e ulnar, e neuropatias periféricas) podem causar parestesias na mão e devem ser excluídas do diagnóstico.^{6,7} Uma combinação de achados na história clínica e de exame físico é mais fidedigno do que apenas um sinal ou sintoma isoladamente. A STC é acuradamente diagnosticada na maioria das vezes quando estejam associados dor noturna, teste de Tinel positivo, teste de compressão do túnel do carpo doloroso (teste de Durkan) e teste de Phalen positivo.^{1,3,6,8,9} De acordo com Howard, o teste de Durkan é o mais sensível para detecção da STC ao exame físico.²

Estudos eletrofisiológicos (velocidade de neurocondução e eletromiografia) são utilizados para confirmação do diagnóstico clínico. Um estudo de velocidade de neurocondução patológico inclui diminuição de amplitude de potencial de ação, aumento da latência distal e diminuição da velocidade. Latência motora distal de mais de 4.5ms e latência sensitiva de mais de 3.5ms são anormais.^{1,3,9} Por outro lado, Howard afirma que latências sensitivas distais acima de 3.2ms e latências motoras acima de 4.2ms já são anormais.² Achados eletromiográficos anormais incluem diminuição da atividade insercional, fibrilações em repouso, ondas agudas positivas e descargas repetitivas complexas, e diminuição do recrutamento de unidades motoras. Muitas vezes, o quadro clínico é tão clássico que os sinais e sintomas são suficientes para se estabelecer o diagnóstico,⁶ mas a eletroneuromiografia deve ser considerada no planejamento pré-operatório, apesar de ser desconfortável para o paciente. Também é uma forma de documentação do caso do paciente para fins legais.^{4,7} O tratamento pode ser conservador ou cirúrgico, existindo diversas técnicas cirúrgicas de descompressão.⁴ O tratamento conservador da STC inclui modificação de atividades, imobilização noturna do punho, injeção de corticosteróides no canal do carpo, e medicações orais.^{1,2} A injeção de corticosteróides no canal do carpo combinada com imobilização noturna tem taxa de sucesso precoce de cerca de 80% na melhora dos sintomas. Entretanto, depois de 12 a 18 meses, apenas 22% dos pacientes permanecem sem sintomas.¹ Howard afirma que 40% dos pacientes permanecem livres de sintomas após a injeção de corticosteróides no canal do carpo, quando os sintomas estiverem presentes há menos de um ano.²

O tratamento cirúrgico é indicado para pacientes que não tenham melhora com o tratamento conservador e para pacientes portadores de atrofia tenar ou evidências eletrofisiológicas de desnervação. Mesmo nos casos mais graves, com atrofia tenar, a liberação cirúrgica do nervo mediano proporciona certo alívio dos sintomas e alguma recuperação funcional.⁴ Diversos estudos bem controlados evidenciam que não há benefícios na microneurólise ou epineurectomia ou com a tenossinovectomia para a STC idiopática,¹⁻³ devendo estes procedimentos serem realizados apenas em casos selecionados.⁴ Independentemente da técnica cirúrgica empregada, as diversas variações anatômicas na região demandam técnica cirúrgica esmerada durante a liberação do canal do carpo. As complicações da cirurgia são bem documentadas na Literatura, e podem ocorrer em qualquer das técnicas empregadas.^{1,7,8,10,11} A incidência de complicações está mais intimamente ligada à experiência do cirurgião do que à técnica empregada.² A técnica aberta resulta em maior dor e sensibilidade na cicatriz e maior tempo para retorno ao trabalho.^{10,4}

A incidência de sintomas persistentes após a cirurgia varia entre 1% a 25%,¹ chegando a até 40%.² A causa mais comum é a liberação incompleta do canal do carpo.^{1,12}

O objetivo deste trabalho é comparar o tratamento cirúrgico da STC por mini-incisão transversa, proximal ao canal do carpo, com a incisão clássica, longitudinal, sobre o canal do carpo, em relação

aos seguintes parâmetros pós-operatórios: 1) características cicatriz operatória (dor, desconforto, hipertrofia); 2) presença ou ausência de dor no "pilar"; 3) tempo decorrido para o retorno ao trabalho ou às atividades de vida diária.

CASUÍSTICA E MÉTODOS

Entre maio de 2007 e dezembro de 2008, foi realizado estudo prospectivo comparando duas técnicas cirúrgicas para a liberação do canal do carpo: a incisão convencional longitudinal e a incisão proximal transversa, centralizada a um centímetro proximalmente à prega de flexão do punho.

São avaliados nesse estudo 47 pacientes atendidos no Ambulatório de Cirurgia da Mão da Clínica Traumatológica – Ortopédica Madureira, portadores de síndrome do túnel do carpo (com diagnóstico clínico e por eletroneuromiografia), divididos em dois grupos e tratados cirurgicamente. Todos os pacientes foram avaliados e operados sempre pelo mesmo cirurgião (o autor), de forma consecutiva, decidindo-se a técnica cirúrgica a ser utilizada de forma aleatória para cada paciente. Todos os pacientes concordaram em participar do estudo mediante a assinatura de um consentimento livre e informado, fornecido pelo investigador.

Não foi feita infiltração com corticóides em nenhum dos pacientes no pré-operatório, por considerar-se não haver melhora significativa dos sintomas em avaliações a médio e longo prazo.⁴ Nenhum paciente foi imobilizado no pós-operatório. Bathia et al.¹³ afirmam que tal procedimento não é eficaz na diminuição da dor no pós-operatório. O Grupo 1 é formado por 24 pacientes (28 mãos) operados pela via de acesso clássica, longitudinal e sobre o canal do carpo. O Grupo 2 é formado por 23 pacientes (28 mãos) operados pela técnica de mini-incisão, proximal ao canal do carpo. Todos os pacientes foram avaliados e operados pelo investigador. A divisão em grupos de tratamento foi realizada de forma aleatória, de acordo com a decisão do investigador. Não foram considerados como excludentes do estudo fatores relacionados a questões trabalhistas, sendo estes pacientes incluídos em ambos os grupos, para não haver discrepância de avaliação.

O Grupo 1 é composto por 21 mulheres e três homens, e o Grupo 2 por 21 mulheres e dois homens. A mão direita foi operada em 13 pacientes do Grupo 1 e em 13 pacientes do Grupo 2. A cirurgia foi bilateral em quatro pacientes do Grupo 1 e em cinco pacientes do Grupo 2. O acometimento bilateral, comprovado pela eletroneuromiografia, ocorreu em 18 pacientes do Grupo 1 e em 20 pacientes do Grupo 2.

Os dois grupos foram comparados em relação às características de desconforto da cicatriz, presença ou ausência da dor no "pilar" e tempo decorrido para o retorno às atividades de vida diária ou de trabalho sem restrições dos pacientes.

TÉCNICA CIRÚRGICA

Cirurgia realizada sob Bloqueio anestésico de Bier, utilizando garrote pneumático, após exsanguinação do membro superior a ser operado. Os pacientes do Grupo 1 foram operados utilizando a via de acesso convencional, com incisão longitudinal sobre o canal do carpo, em linha com a borda ulnar do terceiro dedo, segundo Ortiz e Lobet.¹⁴ (Figura 1) Dissecção cuidadosa e identificação por visão direta do ligamento transverso do carpo, seccionando-o completamente, para identificação do nervo mediano. Limpeza da ferida com soro fisiológico a 0.9%, revisão de hemostasia e sutura da pele com mononylon 4-0. Curativo compressivo, sem imobilização do punho. Os pacientes do Grupo 2 foram operados por via minimamente invasiva, utilizando via de acesso transversa,

localizada um centímetro proximalmente à prega de flexão do punho e com dois centímetros de extensão (Figura 2). Identificação do tendão palmar longo lateral ao nervo mediano na face anterior do punho (Figura 3) e da borda proximal do ligamento transverso do carpo (Figura 4). Proteção do nervo mediano utilizando-se um afastador de metal (tentacânula), para evitar lesão do mesmo. Secção do ligamento transverso do carpo e visibilização do nervo mediano. Limpeza com soro fisiológico a 0.9%, revisão de hemostasia, sutura da pele com mononylon 4-0, curativo compressivo, sem imobilização do punho.

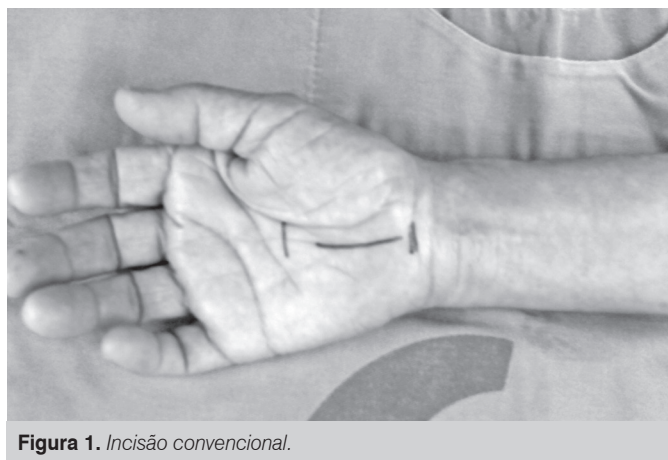

Figura 1. Incisão convencional.

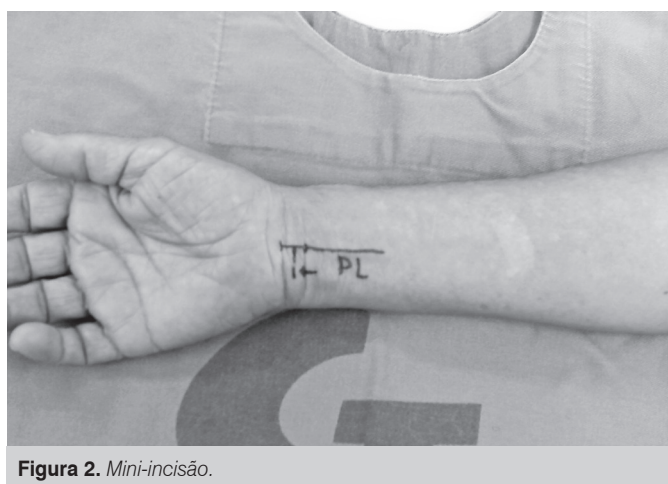

Figura 2. Mini-incisão.

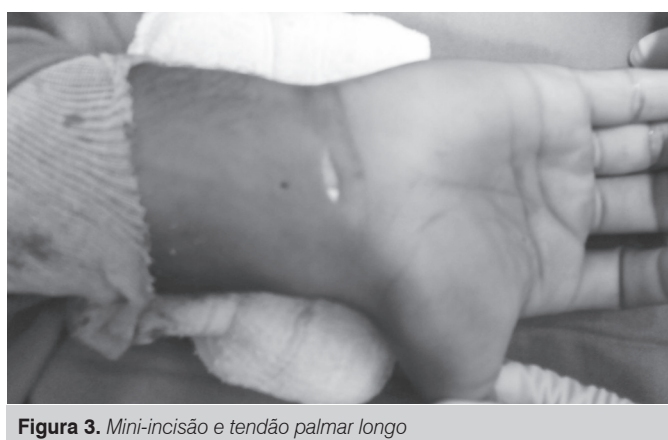

Figura 3. Mini-incisão e tendão palmar longo

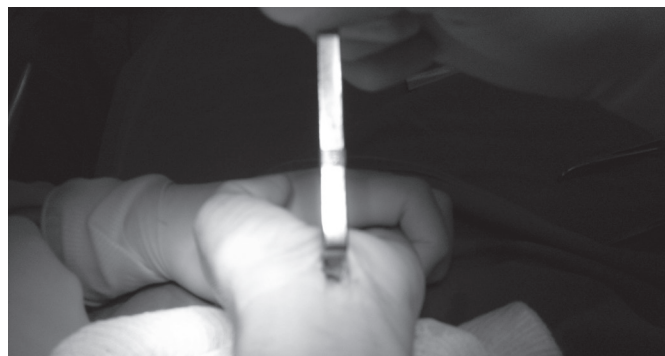


Figura 4. Mini-incisão e borda proximal do retináculo.

RESULTADOS

Todos os pacientes foram avaliados sempre pelo mesmo examinador na primeira e segunda semanas pós-operatórias e no primeiro, segundo, terceiro e sexto mês de pós-operatório. A dor no "pilar" foi avaliada no terceiro e sexto meses de pós-operatório. A dor no "pilar" foi avaliada como presente ou ausente à palpação realizada pelo examinador dos limites proximais (radial e ulnar) do canal do carpo.

As Tabelas 1 e 2 mostram todos os pacientes do estudo, divididos em dois grupos.

Houve predominância de pacientes do sexo feminino (87.5% no Grupo 1; 91.3% no Grupo 2) e de acometimento bilateral comprovado por eletroneuromiografia (75% dos pacientes do Grupo 1; 86% dos pacientes do Grupo 2). A cirurgia foi bilateral em 16% dos pacientes do Grupo 1 e em 21% dos pacientes do Grupo 2. A cirurgia bilateral foi realizada pela mesma técnica em ambas as mãos.

As Tabelas 3, 4 e 5 relacionam-se aos parâmetros avaliados no presente trabalho: número de pacientes que se queixam de desconforto na cicatriz, número de pacientes apresentando dor no "pilar" e tempo pós-operatório decorrido até a alta do tratamento e retorno às atividades do lar e/ou de trabalho dos pacientes.

As complicações observadas na cicatriz operatória foram basicamente, nas avaliações de primeira e segunda semanas, infecção superficial na ferida operatória, reação inflamatória nos pontos de sutura e, eventualmente, deiscência de sutura (observada em um paciente do Grupo 1). Estas complicações foram solucionadas diretamente. Nas avaliações subsequentes, em primeiro, segundo, terceiro e sexto meses pós-operatórios, as complicações relacionaram-se à dor na cicatriz e hipertrofia da mesma. Numa forma de generalizar a ocorrência de complicações com a cicatriz, os pacientes de ambos os grupos foram relacionados como casos-complicação. Na Tabela 3 e na Figura 5, relaciona-se o número de pacientes de cada grupo tratado que apresentaram complicações relacionadas à cicatriz.

Em relação à dor no "pilar" (Tabela 4), observou-se ser mais frequente nos pacientes do Grupo 1 na avaliação do terceiro mês; entretanto, a presença desta complicação foi equivalente em ambos os grupos, na avaliação do sexto mês. (Figura 6)

Observa-se, na Tabela 5, que o número de pacientes liberados do tratamento, isto é, em condições de alta do tratamento e aptos para o retorno ao trabalho foi semelhante nos dois Grupos. Inclusive, houve maior número de pacientes liberados aos três meses no Grupo 1, fato compensado aos seis meses pelo maior número de liberações no Grupo 2. No total geral de pacientes liberados

Tabela 1. Pacientes do Grupo 1.

| Pacientes Via Clássica | Lado operado | Tinel | Phalen | Durkan | Enm | Idade | Sexo |
|------------------------|--------------|-------|--------|--------|-----------|-------|-----------|
| 1 | Esquerdo | Sim | Sim | Sim | Bilateral | 64 | Feminino |
| 2 | Esquerdo | Não | Sim | Sim | Bilateral | 47 | Feminino |
| 3 | Direito | Sim | Sim | Sim | Bilateral | 34 | Feminino |
| 4 | Direito | Sim | Sim | Sim | Direita | 56 | Masculino |
| 5 | Direito | Sim | Sim | Sim | Bilateral | 52 | Feminino |
| 6 | Direito | Sim | Sim | Sim | Bilateral | 41 | Feminino |
| 7 | Direito | Sim | Sim | Sim | Bilateral | 40 | Feminino |
| 8 | Direito | Sim | Sim | Não | Bilateral | 42 | Feminino |
| 8 | Esquerdo | Sim | Sim | Não | Bilateral | 24 | Feminino |
| 9 | Esquerdo | Sim | Sim | Sim | Esquerda | 30 | Feminino |
| 10 | Esquerdo | Sim | Sim | Sim | Bilateral | 29 | Feminino |
| 11 | Esquerdo | Sim | Sim | Sim | Bilateral | 54 | Feminino |
| 12 | Direito | Sim | Sim | Sim | Bilateral | 55 | Feminino |
| 13 | Esquerdo | Sim | Sim | Sim | Bilateral | 47 | Masculino |
| 14 | Direito | Sim | Sim | Sim | Bilateral | 51 | Feminino |
| 15 | Esquerdo | Não | Sim | Sim | Normal | 38 | Feminino |
| 16 | Direito | Sim | Sim | Sim | Bilateral | 39 | Feminino |
| 17 | Direito | Sim | Sim | Sim | Bilateral | 53 | Feminino |
| 18 | Direito | Sim | Sim | Sim | Direita | 46 | Feminino |
| 19 | Esquerdo | Sim | Sim | Sim | Bilateral | 46 | Feminino |
| 19 | Direito | Sim | Sim | Sim | Bilateral | 39 | Feminino |
| 20 | Direito | Não | Sim | Sim | Direita | 47 | Feminino |
| 21 | Direito | Sim | Sim | Sim | Bilateral | 48 | Feminino |
| 22 | Esquerdo | Não | Sim | Sim | Bilateral | 54 | Feminino |
| 22 | Direito | Não | Sim | Sim | Bilateral | 54 | Feminino |
| 23 | Direito | Não | Sim | Sim | Direita | 55 | Feminino |
| 24 | Direito | Sim | Sim | Sim | Bilateral | 38 | masculino |

Os números repetidos referem-se ao paciente que foi operado bilateralmente. Fonte: CTO Madureira. Legenda: ENM = eletroneuromiografia.

Tabela 2. Pacientes do Grupo 2.

| Pacientes mini incisão | Lado operado | Tinel | Phalen | Durkan | Enm | Idade | Sexo |
|------------------------|--------------|-------|--------|--------|-----------|-------|-----------|
| 1 | Direito | Sim | Sim | Sim | Bilateral | 27 | Feminino |
| 2 | Esquerdo | Sim | Sim | Sim | Bilateral | 49 | Feminino |
| 3 | Esquerdo | Sim | Sim | Sim | Bilateral | 42 | Feminino |
| 4 | Direito | Sim | Sim | Sim | Bilateral | 65 | Feminino |
| 5 | Direito | Não | Sim | Sim | Bilateral | 30 | Feminino |
| 5 | Esquerdo | Não | Sim | Sim | Bilateral | 30 | Feminino |
| 6 | Direito | Sim | Sim | Sim | Bilateral | 50 | Feminino |
| 6 | Esquerdo | Sim | Sim | Sim | Bilateral | 50 | Feminino |
| 7 | Direito | Não | Não | Não | Bilateral | 55 | Feminino |
| 7 | Esquerdo | Não | Não | Não | Bilateral | 55 | Feminino |
| 8 | Direito | Sim | Sim | Sim | Bilateral | 53 | Feminino |
| 8 | Esquerdo | Sim | Sim | Sim | Bilateral | 53 | Masculino |
| 9 | Direito | Sim | Sim | Sim | Bilateral | 42 | Masculino |
| 9 | Esquerdo | Sim | Sim | Sim | Bilateral | 42 | Feminino |
| 10 | Direito | Sim | Sim | Sim | Bilateral | 51 | Feminino |
| 11 | Esquerdo | Sim | Sim | Sim | Bilateral | 53 | Feminino |
| 12 | Direito | Sim | Sim | Sim | Bilateral | 38 | Feminino |
| 13 | Direito | Sim | Sim | Sim | Bilateral | 31 | Feminino |
| 14 | Direito | Sim | Sim | Sim | Bilateral | 35 | Feminino |
| 15 | Esquerdo | Sim | Sim | Sim | Bilateral | 26 | Feminino |
| 16 | Direito | Sim | Sim | Sim | Bilateral | 44 | Feminino |

| | | | | | | | |
|----|----------|-----|-----|-----|-----------|----|-----------|
| 17 | Direito | Sim | Sim | Sim | Direita | 33 | Feminino |
| 18 | Esquerdo | Sim | Sim | Sim | Esquerda | 76 | Feminino |
| 19 | Direito | Não | Não | Sim | Direita | 86 | Masculino |
| 20 | Direito | Sim | Sim | Sim | Bilateral | 50 | Feminino |
| 21 | Direito | Não | Não | Sim | Direita | 73 | Feminino |
| 22 | Direito | Não | Sim | Sim | Bilateral | 25 | Feminino |
| 23 | Direito | Sim | Sim | Sim | Bilateral | 36 | Feminino |

Os números repetidos referem-se aos pacientes que foram operados bilateralmente Fonte: CTO Madureira. Legenda: ENM = eletroneuromiografia

Tabela 3. Número de pacientes que apresentaram complicações relacionadas à cicatriz.

| Complicação com a cicatriz | 1 semana | 2 semanas | 1 mês | 2 meses | 3 meses | 6 meses |
|----------------------------|----------|-----------|-----------|-----------|----------|----------|
| Número de Pac do Grupo 1 | 4 | 8 | 11 | 8 | 5 | 1 |
| Número de Pac do Grupo 2 | 4 | 5 | 3 | 3 | 2 | 1 |
| Total | 8 | 13 | 14 | 11 | 7 | 2 |

Fonte: CTO Madureira. Legenda: Pac = Pacientes.

Tabela 4. Número de pacientes com persistência de dor no "pilar".

| Dor no pilar | 3 meses | 6 meses |
|----------------------|----------|----------|
| Pacientes do grupo 1 | 5 | 2 |
| Pacientes do grupo 2 | 2 | 1 |
| Total | 7 | 3 |

Fonte: CTO Madureira.

Tabela 5. Tempo decorrido no pós-operatório para o retorno às atividades diárias e/ou de trabalho e número de pacientes.

| Tempo decorrido | 1 mês | 2 meses | 3 meses | 6 meses |
|----------------------|----------|----------|-----------|-----------|
| Número de do grupo 1 | 4 | 5 | 9 | 6 |
| Número de do grupo 2 | 4 | 4 | 2 | 10 |
| Total | 8 | 9 | 11 | 16 |

Houve casos em que o paciente retornou às suas atividades diárias ou de trabalho apenas após o sexto mês de pós-operatório. Fonte: CTO Madureira.

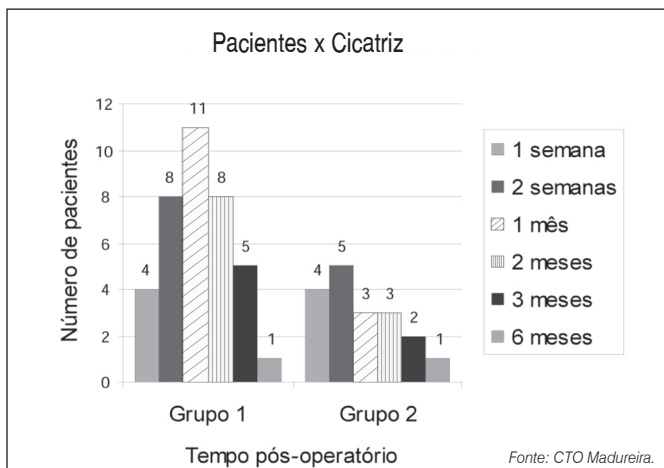


Figura 5. Número de pacientes por Grupo apresentando complicações na cicatriz.

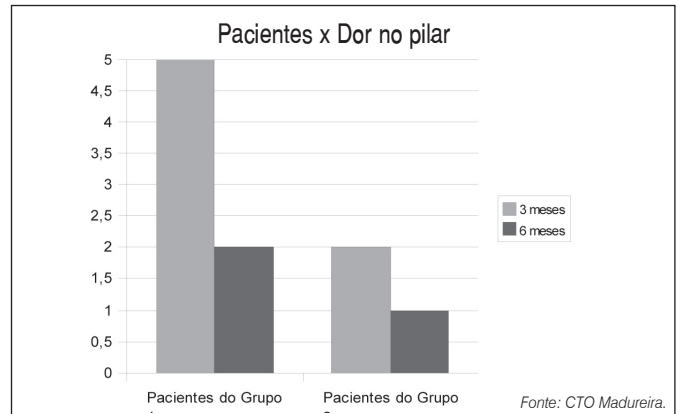


Figura 6. Número de pacientes por Grupo apresentando dor no "pilar".

do acompanhamento, aos seis meses, o número foi semelhante. Na Figura 7, podemos observar a progressão do número de pacientes com alta.

Em um caso do Grupo 2, houve persistência dos sintomas dolorosos, além de persistência das alterações eletroneurofisiológicas, apesar de longo tempo de tratamento fisioterápico e de tratamento com drogas anti-inflamatórias. O estudo de ressonância magnética evidenciou a presença de nervo mediano bífido. Este paciente foi posteriormente operado para nova descompressão do nervo mediano, por via longitudinal convencional. Confirmou-se a divisão precoce do nervo mediano e sinais de compressão direta do ramo mais radial do nervo, que não havia sido liberado na primeira cirurgia. Após a cirurgia, houve melhora importante da dor e das parestesias. Não houve necessidade de reoperações nos pacientes do Grupo 1.

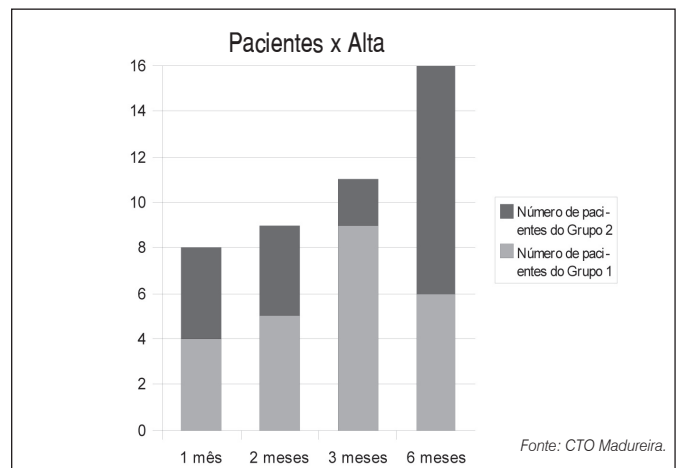


Figura 7. Tempo decorrido pós-operatório até a liberação para retorno às atividades habituais ou de trabalho dos pacientes, por Grupo.

DISCUSSÃO

A síndrome do túnel do carpo (STC) é uma patologia frequente nos ambulatórios de ortopedia, especialmente nos ambulatórios de cirurgia da mão. É a neuropatia compressiva mais comum e mais estudada do ser humano, tendo prevalência de 51 a 125:100.000 indivíduos.⁷ A cirurgia da STC é um procedimento corriqueiro mundialmente, muitas vezes realizado em regime ambulatorial^{2,15,16} e é habitualmente indicada devido aos baixos índices de melhora clínica com o tratamento conservador.¹²

Na casuística deste trabalho, há concordância com a Literatura, em relação à maior predominância de pacientes do sexo feminino e à bilateralidade da doença.

Algumas condições no pós-operatório, como a dor no “pilar” e a hipertrofia da cicatriz são frequentemente relacionadas ao insucesso da cirurgia, pois são sinais e sintomas relativos, diretamente ligados às percepções do paciente. O tempo para retorno às atividades de vida diária e/ou ao trabalho é também um fator determinante para o sucesso do tratamento cirúrgico da STC. A liberação do canal do carpo é conseguida efetivamente no ato cirúrgico, mas a avaliação subjetiva do paciente permite melhor avaliação do sucesso do procedimento.^{8,9}

Observa-se, na Literatura, que a cirurgia por via aberta clássica, em que se realiza a incisão diretamente sobre o canal do carpo, tem maior potencial de complicações relacionadas à cicatriz, como hipertrofia e hipersensibilidade local, além de causar um prolongado tempo de limitações relacionadas ao uso habitual da mão operada, causando um maior tempo para o paciente retornar ao trabalho e às suas atividades de vida diária.^{8,11,15,17} O principal mecanismo fisiopatológico das complicações na cicatriz é provavelmente lesão no plexo sensitivo dérmico e nos ramos distais do ramo cutâneo palmar do nervo mediano. Incisões mais longas causam mais lesões às estruturas neuronais e mais complicações pós-operatórias.¹⁸

A utilização de técnicas endoscópicas ou de materiais especiais para a cirurgia da STC, na intenção de diminuir estes sinais e sintomas do pós-operatório e as eventuais complicações tem longa curva de aprendizado e aumenta o custo do procedimento.^{3,12,15,16,19-21}

A proposta deste estudo é diminuir a morbidade da cicatriz, diminuindo o desconforto e a dor no “pilar” causados pela incisão convencional longitudinal, e proporcionar mais rápido retorno dos pacientes às suas atividades habituais, sem aumentar o custo do tratamento. Em estudo de 2003, Klein e colaboradores concluíram que a técnica de mini-incisão era um método efetivo para a cirurgia

da STC, associada com melhora significativa dos sintomas, menor incidência de complicações na cicatriz e melhora da função geral da mão, apesar de não permitir a realização de procedimentos adicionais, se necessários.²² Khalil et al.¹⁸ preocupam-se com o fato da abertura às cegas do retináculo dos flexores propiciar lesões de estruturas nobres na mão, porém não ocorreram estas lesões nos casos operados no presente estudo. A utilização da tentacânula é fator fundamental para evitar estas complicações. Neste trabalho, observou-se que a utilização da técnica de mini-incisão transversa a um centímetro da prega de flexão do punho e proximal ao retináculo dos flexores proporcionou menor desconforto da cicatriz e menor taxa de persistência de dor no “pilar” mas não mostrou diferença significativa no tempo geral decorrido no pós-operatório para o retorno às atividades de vida diária e de trabalho dos pacientes. Eventualmente, um fator causal para não ter havido diferença significativa entre os grupos no tempo decorrido no pós-operatório para o retorno às atividades diárias ou de trabalho dos pacientes foi a presença de questões trabalhistas, que não foi considerada fator excluyente para o paciente participar do estudo. Há concordância com Fernandes et al.¹² que realizaram o tratamento cirúrgico da STC com o retinaculótomo, em que a cicatriz fora da zona de pressão da mão proporciona diminuição da dor na região proeminente sobre o retináculo dos flexores. A ocorrência de um caso de complicação pós-operatória (revisado cirurgicamente por via convencional longitudinal) é compatível com a incidência de complicações relatadas na Literatura^{6,17} e não inviabiliza a cirurgia por esta técnica como opção de valor no tratamento cirúrgico da STC. Existem poucos relatos de complicações com a utilização das mini-incisões e estas complicações podem acontecer independentemente da técnica utilizada.^{12,17} Entretanto, na persistência de sinais e sintomas de compressão do nervo mediano e persistência de alterações eletrofisiológicas, recomenda-se estudo por ressonância nuclear magnética do punho, para avaliar a presença de divisão proximal do nervo mediano.

CONCLUSÃO

Conclui-se que a técnica de mini-incisão transversa localizada a um centímetro da prega de flexão do punho para o tratamento cirúrgico da STC é uma opção importante e eficaz para este fim, com menor incidência de desconforto na cicatriz e dor no “pilar” aos três meses de pós-operatório que a técnica convencional longitudinal, mas não sendo isenta de complicações.

REFERÊNCIAS

1. Parisi DM, Trumble TE. Wrist and hand reconstruction. In: AAOS Orthopaedic Knowledge Update 8; 2005. p. 305-52.
2. Howard RF. Hand and microsurgery. In: Miller MD. Review of orthopaedics. Philadelphia: Saunders; 2004.
3. Pardini Júnior AG, Freitas AD, Tavares KE. Antebraço, punho e mão. In: Hebert S, Barros Filho TEP, Xavier R, Pardini Júnior AG. Ortopedia e traumatologia – princípios e prática. 4a. ed. Porto Alegre: Artmed; 2009. p. 231-53.
4. Henrique A. Avaliação pós-operatória de 237 liberações cirúrgicas abertas para o tratamento de síndrome do túnel do carpo. Rev Bras Ortop. 2003;38:381-90.
5. Souza PRG. Tratamento cirúrgico da síndrome do túnel do carpo e síndrome do túnel radial: relação com os esforços repetidos. Rev Bras Ortop. 1997;32:377-82.
6. Severo A, Ayzemberg H, Pitágoras T, Nicolodi D, Mentz L, Lech O. Síndrome do túnel carpal: análise de 146 casos operados pela miniincisão. Rev Bras Ortop. 2001;36:330-5.
7. Kouyoumdjian JA. Síndrome do túnel do carpo. Aspectos atuais. Arq Neuropsiquiatr. 1999;57:504-12.
8. Badger SA, O'Donnell ME, Sherigar JM, Conolly P, Spence RAJ. Open carpal tunnel release – still a safe and effective operation. Ulster Med J. 2008;77: 22-4.
9. Choi SJ, Ahn DS. Correlation of clinical history and electrodiagnostic abnormalities with outcome after surgery for carpal tunnel syndrome. Plast Reconstr Surg. 1998;102:2374-80.
10. Trumble TE, Diao E, Abrams RA, Gilbert-Anderson MM. Single-portal endoscopic carpal tunnel release compared with open release: a prospective, randomized trial. J Bone Joint Surg Am. 2002;84:1107-15.
11. Kluge W, Simpson RG, Nicol AC. Late complications after open carpal tunnel decompression. J Hand Surg Br. 1996;21:205-7.
12. Fernandes CH, Meirelles LM, Carneiro RS, Faloppa F, Albertoni WM. Tratamento cirúrgico da síndrome do túnel do carpo por incisão palmar e utilização do instrumento de Paine[®]. Rev Bras Ortop. 1999;34:260-70.
13. Bhatia R, Field J, Grote J, Huma H. Does splintage help pain after carpal tunnel release? J Hand Surg Br. 2000;25:150.
14. Ortiz J, Lobet AJ. Síndrome do canal carpiano: tratamento cirúrgico por miniincisão. Rev Bras Ortop. 1990;25:50-4.
15. Buchhorn T, Cameron EA, Klausmann HG, Erggelet C, Krämer J. The endoscopic treatment of carpal tunnel syndrome as an outpatient procedure. Diagn Ther Endosc. 1998;4:183-90.
16. de Paula SEC, Santos LL, Meirelles LY, Santos JBG, Faloppa F, Albertoni WM, Fernandes CH. Avaliação clínica a longo prazo – pelo sinal de Phalen, Tinell e parestesia noturna – dos pacientes submetidos a cirurgia de liberação do túnel do carpo com instrumento de Paine[®]. Acta Ortop Bras. 2006;14:213-6.
17. Zumiotti AV, Ohno PE, Prada FS, Azze RJ. Complicações do tratamento cirúrgico da síndrome do túnel do carpo. Rev Bras Ortop. 1996;31:199-202.
18. Khalil A, Fariovar L, Phalsaphy M. Avaliação da segurança na liberação do túnel do carpo com uma incisão curta: um estudo em cadáveres. Rev Bras Ortop. 2007;42:97-100.
19. Huang JH, Zager EL. Mini-open carpal tunnel decompression. Neurosurgery. 2004;54:397-9.
20. Avci S, Sayli U. Carpal tunnel release using a short palmar incision and a new knife. J Hand Surg Br. 2000;25:357-60.
21. Yeo KQ, Yeo EM. Comparison of the results of open carpal tunnel release and Knifelight carpal tunnel release. Singapore Med J. 2007;48:1131-5.
22. Klein RD, Kotsis SV, Chung KC. Open carpal tunnel release using a 1-centimeter incision: technique and outcomes for 104 patients. Plast Reconstr Surg. 2003;111:1616-22.