

# SUPLEMENTAÇÃO DE VITAMINA C NÃO ACELERA O PROCESSO DE CONSOLIDAÇÃO DE FRATURA DA TÍBIA EM RATOS

SUPPLEMENTARY VITAMIN C DOES NOT ACCELERATE BONE HEALING IN A RAT TIBIA FRACTURE MODEL

VINCENZO GIORDANO<sup>1</sup>, RODRIGO PIRES E ALBUQUERQUE<sup>1</sup>, NEY PECEGUEIRO DO AMARAL<sup>1</sup>, CRISTIANO CURCIO CHAME<sup>1</sup>, FABIO DE SOUZA<sup>1</sup>, MARA ÍBIS RODRIGUES APFEL<sup>2</sup>

## RESUMO

**Objetivo:** Investigar a função da suplementação de ácido ascórbico na consolidação de fraturas da tíbia de ratos. **Métodos:** Trinta ratos Wistar machos foram aleatoriamente divididos nos grupos Vitamina C (Grupo A) e sham (Grupo B), com 15 ratos em cada grupo. Ao grupo A foram administrados 200mg/kg de ácido ascórbico por dia intraperitonealmente e ao grupo B, 5ml/kg de soro fisiológico intraperitonealmente uma vez ao dia. Os animais foram separados em duplas e colocados em gaiolas, com água e ração padrão *ad libitum*. As fraturas foram produzidas manualmente, não foram estabilizadas nem foi usado qualquer tipo de imobilização. Duas, quatro e seis semanas após a fratura, cinco ratos de cada grupo foram anestesiados e sacrificados por deslocamento cervical. O calo foi dissecado, preparado e analisado histologicamente. A análise histomorfológica foi realizada seis semanas após a fratura e o estágio de consolidação determinado a partir de escala de cinco pontos. **Resultados:** Não houve diferenças histológicas e histomorfológicas entre os animais nos três diferentes estágios usados no experimento. Seis semanas após a fratura, os cinco animais de cada grupo apresentaram completa consolidação óssea. **Conclusão:** Nas condições estudadas, a suplementação de Vitamina C não acelerou o processo de consolidação de fraturas da tíbia de ratos. *Nível de evidência II, Estudo individual com delimitação experimental.*

**Descritores:** Ácido ascórbico. Consolidação da fratura. Fraturas da tíbia.

## ABSTRACT

**Objective:** To investigate the role of ascorbic acid supplementation on bone healing after rat tibia fracture. **Methods:** Thirty male Wistar rats were randomly divided into Vitamin C (Group A) and sham (Group B) groups (15 rats each). Group A received 200 mg intraperitoneally per kg per day of ascorbic acid and Group B was given saline 5 ml per kg per day intraperitoneally once a day. The animals were caged in pairs and allowed free access to tap water and a standard rodent chow *ad libitum*. Fractures were produced manually, they were not stabilized, and unprotected weight-bearing was allowed. At two, four, and six weeks post-fracture, the rats in both groups were anesthetized and sacrificed by cervical dislocation. Callus tissue was dissected, prepared, and analyzed histologically. Histomorphological analysis was performed at six weeks post-fracture and the extent of fracture healing was determined using a five-point scale. **Results:** There were no histological and histomorphological differences between drug-treated animals and the sham in the three different stages studied. By six weeks post-fracture, the five animals of each group had a complete bone union. **Conclusion:** Under the studied conditions, intraperitoneal Vitamin C supplementation does not accelerate the fracture healing process after experimental tibia fracture in rats. *Level of evidence: Level 2, individual study with experimental design.*

**Keywords:** Ascorbic acid. Fracture healing. Tibial fractures.

**Citação:** Giordano V, Albuquerque RP, Amaral NP, Chame CC, Souza F, Apfel MIR. Suplementação de vitamina C não acelera o processo de consolidação de fratura da tíbia em ratos. *Acta Ortop Bras.* 2012;20(1):10-2. Disponível em URL: <http://www.scielo.br/aob>.

**Citation:** Giordano V, Albuquerque RP, Amaral NP, Chame CC, Souza F, Apfel MIR. Supplementary vitamin C does not accelerate bone healing in a rattibiae fracture model. *Acta Ortop Bras.* 2012;20(1):10-2. Available from URL: <http://www.scielo.br/aob>.

## INTRODUÇÃO

O osso é um tecido altamente especializado do sistema esquelético.<sup>1</sup> Assim como em outros tecidos, a consolidação óssea envolve a interação contínua entre diferentes tipos celulares, mediada por fatores intrínsecos e extrínsecos.<sup>1-3</sup> Uma consolidação óssea bem sucedida

depende de muitos desses fatores. O aporte sanguíneo local e o estado nutricional do paciente estão entre os principais fatores que influenciam o comportamento do tecido danificado.<sup>3,4</sup> Dados recentes sugerem que as vitaminas A, C, D e E são importantes ativadores e mediadores da cicatrização tecidual.<sup>4</sup>

Todos os autores declaram não haver nenhum potencial conflito de interesses referente a este artigo.

1 - Serviço de Ortopedia e Traumatologia Prof. Nova Monteiro, Hospital Municipal Miguel Couto – Rio de Janeiro, RJ, Brasil.

2 - Departamento de Histologia e Embriologia, Instituto de Biologia Roberto Alcântara Gomes (IBRAG), Centro Biomédico, Universidade Estadual do Rio de Janeiro – Rio de Janeiro, RJ, Brasil.

Trabalho realizado no Serviço de Ortopedia e Traumatologia Prof. Nova Monteiro, Hospital Municipal Miguel Couto, e no Departamento de Histologia e Embriologia, Instituto de Biologia Roberto Alcântara Gomes (IBRAG), Centro Biomédico, Universidade Estadual do Rio de Janeiro, Rio de Janeiro, RJ, Brasil.

Correspondência: Rua Aristides Espínola 11/301, Leblon, Rio de Janeiro, RJ. CEP 22440-050, Brasil. E-mail: [sot.hmmc@terra.com.br](mailto:sot.hmmc@terra.com.br) - [v\\_giordano@mac.com](mailto:v_giordano@mac.com)

A vitamina C (ou ácido ascórbico) é uma vitamina solúvel em água e tem diversas funções fisiológicas e farmacológicas no organismo dos mamíferos. Ela é necessária para a formação do colágeno, adequado funcionamento do sistema imunológico, e como antioxidante tecidual.<sup>4</sup> Durante a fase proliferativa da cicatrização tecidual, o ácido ascórbico é importante para a síntese de colágeno em tecidos conjuntivo devido ao seu papel como co-fator para prolina-hidroxilase e lisina-hidroxilase.<sup>5</sup> Adicionalmente, ela parece ser essencial para a formação óssea normal devido ao seu efeito no crescimento e diferenciação do osteoblasto e na expressão da fosfatase alcalina.<sup>5-7</sup> Além disso, a vitamina C sozinha ou combinada com vitamina E diminui a agregação plaquetária, reduzindo assim o risco de lesão do endotélio vascular e trombose venosa.<sup>8</sup> Embora esses estudos tenham fornecido importantes subsídios na definição de algumas funções do ácido ascórbico na cicatrização tecidual, sua interação com a regeneração óssea tem sido pouco investigada.<sup>9,10</sup> Em estudos anteriores da consolidação de fraturas em cobaias, grupos que receberam suplementação de vitamina C demonstraram um reparo ósseo mais rápido que grupos controle. A nível molecular, parece que altas concentrações de Vitamina C aumentam a expressão de colágeno X, acelerando assim o processo de mineralização da consolidação das fraturas.<sup>10,11</sup> Para elucidar o papel da suplementação de ácido ascórbico na consolidação óssea, investigou-se seu efeito na osteogênese em modelo experimental de fratura de tíbia de ratos.

## MÉTODOS

Trinta ratos Wistar machos (*Rattus norvegicus albinus*), com peso corporal médio de 100g, foram usados na experiência. Os animais foram divididos aleatoriamente em grupos "vitamina C" (Grupo A) e "sham" (Grupo B), com 15 ratos em cada grupo. Os animais foram separados em duplas e colocados em gaiolas, com água e ração padrão *ad libitum* (Nuvilab CR-1, Nuvital Nutrientes, Brasil). A ração utilizada não continha vitamina C. Ao grupo A foram administrados intraperitonealmente, uma vez ao dia, 200mg/kg de ácido ascórbico (Laboratório Teuto Brasileiro, Brasil). A dosagem de ácido ascórbico foi calculada com base em estudo de Sarisözen et al.<sup>9</sup> Ao grupo B foram administrados intraperitonealmente 5ml/kg de soro fisiológico uma vez ao dia. Os tratamentos foram iniciados no dia da fratura e foram interrompidos um dia antes do sacrifício. Os ratos foram anestesiados com éter e a fratura foi produzida manualmente no terço médio da tíbia por técnica de flexão em três pontos.<sup>2</sup> As fraturas não foram estabilizadas, sendo permitida a carga sem imobilização assim que os animais se recuperaram da anestesia. Duas, quatro e seis semanas após a fratura, os ratos em ambos os grupos foram anestesiados e sacrificados por deslocamento cervical. Este método é recomendado pela Convenção Européia de Animais Vertebrados Usados em Experimentos e Outros Propósitos Científicos.<sup>12</sup> As extremidades fraturadas foram desarticuladas ao nível do joelho para facilitar a preparação do calo. O calo ósseo foi dissecado e fixado em paraformaldeído 10% por cinco dias.

A análise histológica foi realizada por microscopia de luz. Após a fixação, os fragmentos foram descalcificados em ácido nítrico 5% por cinco dias, desidratados em etanol e incluídos em parafina. Cortes de cinco micrômetros foram preparados, colocados em lâminas e corados com hematoxilina e eosina. Este método foi descrito por Bancroft e Cook e foi utilizado em outros experimentos.<sup>2,13-16</sup>

A análise histomorfológica foi realizada ao final do experimento (seis semanas pós-fratura). O calo de cinco ratos de cada grupo foi estudado aleatoriamente sem que se soubesse o regime de tratamento a que foi submetido e o estágio da consolidação da fratura foi determinado com uso de uma escala de cinco pontos proposta por Allen et al.<sup>17</sup> (Tabela 1)

O teste de Mann-Whitney foi usado para comparação entre grupos com nível de significância  $\alpha = 0,05$ .

**Tabela 1. Escore da consolidação de fraturas – Sistema de graduação de Allen et al.<sup>17</sup>**

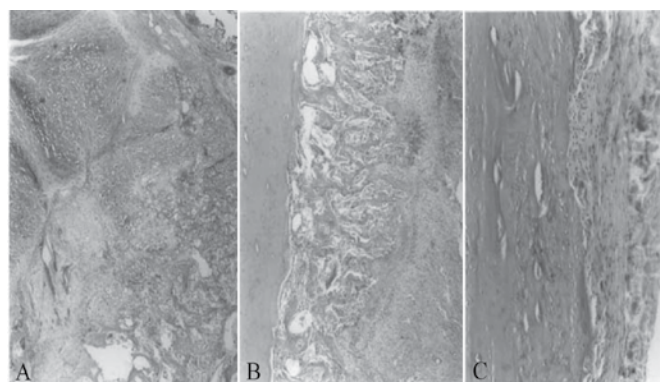
Avaliação histomorfológica	Grau
União óssea completa	4
União óssea incompleta	3
União cartilaginosa completa	2
União cartilaginosa incompleta	1
Pseudoartrose	0

Fonte: Allen HL, Wase A, Bear WT. Acta OrthopScand, 1980

## RESULTADOS

A consolidação das fraturas em ambos os grupos aconteceu de forma similar à descrita por Udupa e Prasad.<sup>18</sup> Não observamos diferenças histológicas e histomorfológicas entre os animais tratados com a droga e aqueles do grupo *sham* ao longo dos três estágios distintos usados no experimento ( $p > 0,05$ ).

Duas semanas após a fratura, a análise histológica mostrou calo tecidual misto caracterizado por pequenas quantidades de tecido cartilaginoso e proteoglicanas ácidas com osso neoformado endocondral e intramembranoso no tecido conjuntivo existente entre as extremidades ósseas fraturadas. Quatro semanas após a fratura, havia extensa zona de osso primário neoformado por ossificação endocondral e intramembranosa com poucas áreas de cartilagem hialina (condrogênese in foci) detectável na periferia do calo. O periosteio estava francamente proliferativo. Seis semanas após a fratura, havia evidência completa de consolidação da fratura. Notou-se grande quantidade de osso imaturo, com trabéculas densas e irregulares. Na periferia, havia sinais evidentes de remodelação do calo externo e o periosteio estava relativamente fino. De acordo com o sistema de graduação de Allen et al.<sup>17</sup>, os cinco animais de cada grupo tinham uma união óssea completa em seis semanas (Grau 4). A sequência da consolidação óssea no Grupo A está ilustrada na Figura 1.



**Figura 1. Fotomicrografia de fraturas da tíbia de ratos no Grupo A (Vitamina C) em duas (A), quatro (B) e seis (C) semanas. Notar a progressão do calo tecidual ao longo das fases de colágeno (A), osteogênica (B) e remodelação (C), conforme descrito por Udupa e Prasad.<sup>18</sup> A consolidação óssea completa era detectável em seis semanas pós-fratura.**

## DISCUSSÃO

A vitamina C é importante no metabolismo de diversos tecidos do corpo, especialmente na formação das fibras do colágeno.<sup>19</sup> Foi demonstrado que o ácido ascórbico promove a síntese de colágeno maduro e normal através da perfeita manutenção da atividade das enzimas lisina e prolina hidroxilase.<sup>19,20</sup> Em ambiente intracelular estas enzimas catalisam a hidroxilação de alguns resíduos de lisina

e prolina nos polipeptídeos de colágeno, possibilitando a formação e estabilização da tripla hélice do colágeno.<sup>19,21</sup> Franceschi et al.<sup>22</sup> demonstraram um carreador sódio-dependente específico para o ácido ascórbico na membrana plasmática do osteoblasto, indicando assim uma função do nutriente como agente estimulador da síntese do colágeno Tipo I para essa população celular. Além disso, o ácido ascórbico estimula a ação da fosfatase alcalina e induz a diferenciação osteoblástica de células ST2 do estroma *in vitro*.<sup>23</sup> Diversos experimentos clínicos comprovam o papel do ácido ascórbico na formação do tecido ósseo. Em populações mais jovens, a falta de vitamina C altera a formação da matriz óssea e a reabsorção cartilaginosa, levando à fragilidade óssea e fraturas na placa de crescimento.<sup>24</sup> Parece que as atividades dos condrocitos e osteoblastos são prejudicadas pela deficiência de ácido ascórbico devido ao acúmulo de pro-colágeno não helicoidal e não hidroxilado no retículo endoplasmático rugoso.<sup>5,25</sup> De fato, Ganta et al.<sup>5</sup> observaram mineralização de formato irregular com camada desordenada de osteoblastos mal formados em ossos parietais de feto de rato tratado com baixas doses de ácido ascórbico. Por outro lado, Braddock et al.<sup>11</sup> mostraram que o tratamento com ácido ascórbico consiste em medida eficaz para melhorar a ossificação esquelética em fetos de ratos diabéticos, possivelmente via redução de radicais livres de oxigênio. Embora o mecanismo pelo qual espécies de oxigênio reativo afetam a fisiologia óssea permaneça pouco claro, foi demonstrado que radicais de oxigênio livre prejudicam a consolidação de fraturas em ratos.<sup>26</sup> Além do mais, parece que o ácido ascórbico desempenha papel fundamental na homeostasia entre osteoblastos e osteoclastos em termos de diferenciação e ativação, influenciando diretamente os estágios iniciais do reparo ósseo.<sup>27</sup> Entretanto, embora Sarisözen et al.<sup>9</sup> e Yilmaz et al.<sup>10</sup>, usando modelos de fraturas experimentais em ratos, tenham concluído que a vitamina C acelera a consolidação de fraturas, pelo que sabemos nenhum benefício

clínico ou radiológico no metabolismo ósseo foi consistentemente descrito com maior dosagem de vitamina C. Na experiência atual, a suplementação dietética de Vitamina C não alterou o reparo ósseo nas fraturas de tíbias de ratos.

Diferentemente do ser humano, de outros primatas e de cobaias, que não possuem, no fígado, sistema enzimático que converta o ácido glicurônico derivado da glicose em ácido ascórbico, os ratos podem obter vitamina C suficiente a partir da ração padrão para roedores.<sup>28-30</sup> Ratos expostos a uma dieta normal produzem entre 2,8mg e 13,9mg de vitamina C por dia. Em nosso modelo, todos os animais receberam ração padrão para roedores *ad libitum* e puderam sintetizar normalmente ácido ascórbico a partir desta dieta. Bourne e MacKinnon<sup>31</sup> não constataram melhoria na consolidação óssea de ratos com dieta adequada quando injetada vitamina C subcutaneamente. Pointillart et al.<sup>32</sup> demonstraram que a suplementação de ácido ascórbico não influenciou positivamente no conteúdo mineral ósseo e na absorção mineral em porcos em crescimento. Embora Sarisözen et al.<sup>9</sup> e Yilmaz et al.<sup>10</sup> não tenham especificado que tipo de ração foi utilizado em suas investigações, parece pouco provável que ratos alimentados com o mesmo tipo de ração possam se beneficiar da suplementação de vitamina C. Baseados na vasta literatura sobre os benefícios da vitamina C no metabolismo ósseo, acreditamos que talvez haja benefício na suplementação de ácido ascórbico para o reparo de fraturas em espécies que não sintetizam esse nutriente. O uso de ratos não parece ser adequado para essa investigação. Estudos mais aprofundados devem ser conduzidos utilizando animais que não possuam a capacidade de produzir vitamina C.

Em resumo, os dados aqui apresentados demonstram que, nas fraturas experimentais bilaterais diafisárias de tíbias de ratos, a suplementação intraperitoneal de Vitamina C não altera o processo de consolidação das fraturas.

## REFERÊNCIAS

- Giordano V, Giordano M, Knackfuss IG. Fatores de crescimento e diferenciação ósseas. Efeitos sobre o processo de consolidação óssea: presente e futuro. *Rev Bras Med.* 2000;57:1018-29.
- Giordano V, Giordano M, Knackfuss IG, Apfel MI, Gomes, RD. Effect of tenoxicam on fracture healing in rat tibiae. *Injury.* 2003;34:85-94.
- Broughton G 2nd, Janis JE, Attinger CE. Wound healing: an overview. *Plast Reconstr Surg.* 2006;117(7 Suppl):1e-S-32e-S.
- MacKay D, Miller AL. Nutritional support for wound healing. *Altern Med Rev.* 2003;8:359-77.
- Ganta DR, McCarthy MB, Gronowicz GA. Ascorbic acid alters collagen integrins in bone culture. *Endocrinology.* 1997;138:3606-12.
- Franceschi RT, Iyer BS, Cui Y. Effects of ascorbic acid on collagen matrix formation and osteoblast differentiation in murine MC3T3-E1 cells. *J Bone Miner Res.* 1994;9:843-54.
- Harada S, Matsumoto T, Ogata E. Role of ascorbic acid in the regulation of proliferation in osteoblast-like MC3T3-E1 cells. *J Bone Miner Res.* 1991;6:903-8.
- Mehta J, Li D, Mehta JL. Vitamins C and E prolong time to arterial thrombosis in rats. *J Nutr.* 1999;129:109-12.
- Sarisözen B, Durak K, Dinçer G, Bilgen OF. The effects of vitamins E and C on fracture healing in rats. *J Int Med Res.* 2002;30:309-13.
- Yilmaz C, Erdemli E, Selek H, Kinik H, Arikan M, Erdemli B. The contribution of vitamin C to healing of experimental fractures. *Arch Orthop Trauma Surg.* 2001;121:426-8.
- Braddock R, Simán CM, Hamilton K, Garland HO, Sibley CP. Gamma-linoleic acid and ascorbate improves skeletal ossification in offspring of diabetic rats. *Pediatr Res.* 2002;51:647-52.
- Close B, Banister K, Baumann V, Bernoth EM, Bromage N, Bunyan J, et al. Recommendations for euthanasia of experimental animals: Part 1. DGXI of the European Commission. *Lab Anim.* 1996;30:293-316.
- Brancoft JD, Cook HC. Manual of histological techniques and their diagnostic application. New York:Churchill/Livingstone; 1994.
- Giordano V, Fidelis J, Giordano M, Amaral NP, Sayão A, Frediani R, et al. Não existe diferença entre tenoxicam e meloxicam na consolidação e remodelação de fraturas. Estudo histológico em tíbia de ratos. *Rev Bras Ortop.* 2003;38:201-12.
- Giordano V, Knackfuss IG, Gomes RC, Giordano M, Mendonça RG, Coutinho F. Influência do laser de baixa energia no processo de consolidação de fratura de tíbia: estudo experimental em ratos. *Rev Bras Ortop.* 2001;36:174-8.
- Padula EOC, Andrade ML, Giordano V, Ramalho MV. Aspectos morfológicos do processo de consolidação de fraturas em ratos diabéticos. *Rev Bras Ortop.* 2003;38:127-36.
- Allen HL, Wase A, Bear WT. Indomethacin and aspirin: effect of nonsteroidal anti-inflammatory agents on the rate of fracture repair in the rat. *Acta Orthop Scand.* 1980;51:595-600.
- Udupa KN, Prasad GC. Chemical and histochemical studies on the organic constituents in fracture repair in rats. *J Bone Joint Surg Br.* 1963;45:770-9.
- Manela-Azulay M, Mandarim-de-Lacerda CA, Perez MA, Filgueira AL, Cuzzi T. Vitamin C. *An Bras Dermatol.* 2003;78:265-72.
- Phillips CL, Combs SB, Pinnell SR. Effects of ascorbic acid on proliferation and collagen synthesis in relation to the donor age of human dermal fibroblasts. *J Invest Dermatol.* 1994;103:228-32.
- Termine JD, Robey PG. Bone matrix proteins and the mineralization process. In: Favus MJ editor. *Primer on the metabolic bone diseases and disorders of mineral metabolism.* Philadelphia:Lippincott-Raven; 1996. p.24-8.
- Franceschi RT, Wilson JX, Dixon SJ. Requirement for Na(+)-dependent ascorbic acid transport in osteoblast function. *Am J Physiol.* 1995;268(6Pt1):C1430-9.
- Otsuka E, Yamaguchi A, Hirose S, Hagiwara H. Characterization of osteoblastic differentiation of stromal cell line ST2 that is induced by ascorbic acid. *Am J Physiol.* 1999;277(1Pt1):C132-8.
- Weinstein M, Babyn P, Zlotkin S. An orange a day keeps the doctor away: scurvy in the year 2000. *Pediatrics.* 2001;108:E55.
- Pacifici M, Iozzo RV. Remodeling of the rough endoplasmic reticulum during stimulation of procollagen secretion by ascorbic acid in cultured chondrocytes. A biochemical and morphological study. *J Biol Chem.* 1988;263:2483-92.
- Göktürk E, Turgut A, Bayçu C, Günel I, Seber S, Gülbaz Z. Oxygen-free radicals impair fracture healing in rats. *Acta Orthop Scand.* 1995;66:473-5.
- Otsuka E, Kato Y, Hirose S, Hagiwara H. Role of ascorbic acid in the osteoclast formation: induction of osteoclast differentiation factor with formation of the extracellular collagen matrix. *Endocrinology.* 2000;141:3006-11.
- Holford P. Vitamin C: how much is enough. Disponível em: [http://www.vitaminfoundation.org/mega\\_1\\_1.html#HOLFORD](http://www.vitaminfoundation.org/mega_1_1.html#HOLFORD). Acesso em: 07 Maio 2011.
- Smith D, Shang F, Nowell TR, Asmundsson G, Perrone G, Dallal G, et al. Decreasing ascorbate intake does not affect the levels of glutathione, tocopherol or retinol in the ascorbate-requiring osteogenic disorder shionogi rats. *J Nutr.* 1999;129:1229-32.
- Górska P. Principles in laboratory animal research for experimental purposes. *MedSciMonit.* 2000;6:171-80.
- Bourne G, MacKinnon M. The effect of ascorbic acid (Vitamin C), calcium ascorbate, and calcium gluconate on the regeneration of bone in rats. *Q J ExpPhysiolCogn Med Sci.* 1942;31:319-31.
- Pointillart A, Denis I, Colin C, Lacroix H. Vitamin C supplementation does not modify bone mineral content or mineral absorption in growing pigs. *J Nutr.* 1997;127:1514-8.