

ESTUDO DA REPRODUTIBILIDADE E COMPREENSÃO DA CLASSIFICAÇÃO DE JUDET E LETOURNEL

COMPREHENSION AND REPRODUCIBILITY OF THE JUDET AND LETOURNEL CLASSIFICATION

Giancarlo Cavalli Polesello¹, Marcus Aurelius Araujo Nunes¹, Thiago Leonardi Azuaga¹, Marcelo Cavalheiro de Queiroz¹, Emerson Kyoshi Honda¹, Nelson Keiske Ono¹

RESUMO

Objetivo: Avaliar a eficácia do método de interpretação radiográfica das fraturas de acetábulo, segundo a classificação de Judet e Letournel, por um grupo de médicos residentes de Ortopedia de um hospital universitário. **Método:** Foram selecionados aleatoriamente 10 residentes de ortopedia e divididos em dois grupos, um deles recebeu treinamento de uma metodologia para a classificação de fraturas do acetábulo, que consiste em transpor as imagens radiográficas para uma representação gráfica em duas dimensões. Foram classificados 50 casos de fratura acetábulo em dois momentos distintos e verificada a concordância intra e interobservador. **Resultado:** O índice de acerto médio no grupo treinado foi de 16,2% (10-26%), no grupo não treinado foi de 22,8% (10-36%). O coeficiente kappa médio intraobservador e interobservador do grupo treinado foi respectivamente de 0,08 e 0,12, e o do grupo não treinado foi de 0,14 e 0,29. **Conclusão:** O treinamento do método de interpretação radiográfica das fraturas do acetábulo não foi efetivo para auxiliar na classificação das fraturas do acetábulo. *Nível de evidência II, Teste de critérios diagnósticos desenvolvido anteriormente em pacientes consecutivos (com padrão de referência "ouro" aplicado).*

Descritores: Acetábulo. Fixação de fratura. Fixação interna de fraturas. Radiografia. Classificação.

ABSTRACT

Objective: To evaluate the effectiveness of the method of radiographic interpretation of acetabular fractures, according to the classification of Judet and Letournel, used by a group of residents of Orthopedics at a university hospital. **Methods:** We selected ten orthopedic residents, who were divided into two groups; one group received training in a methodology for the classification of acetabular fractures, which involves transposing the radiographic images to a graphic two-dimensional representation. We classified fifty cases of acetabular fracture on two separate occasions, and determined the intraobserver and interobserver agreement. **Result:** The success rate was 16.2% (10-26%) for the trained group and 22.8% (10-36%) for the untrained group. The mean kappa coefficients for interobserver and intraobserver agreement in the trained group were 0.08 and 0.12, respectively, and for the untrained group, 0.14 and 0.29. **Conclusion:** Training in the method of radiographic interpretation of acetabular fractures was not effective for assisting in the classification of acetabular fractures. *Level of evidence I, Testing of previously developed diagnostic criteria on consecutive patients (with universally applied reference "gold" standard)*

Keywords: Acetabulum. Fracture fixation. Fracture fixation, internal. Radiography. Classification.

Citação: Polesello GC, Nunes MAA, Azuaga TL, Queiroz MC, Honda EK, Ono NK. Estudo da reprodutibilidade e compreensão da classificação de Judet e Letournel. *Acta Ortop Bras.* 2012;20(2):70-4. Disponível em URL: <http://www.scielo.br/aob>.

Citation: Polesello GC, Nunes MAA, Azuaga TL, Queiroz MC, Honda EK, Comprehension and reproducibility of the Judet and Letournel classification. *Acta Ortop Bras.* 2012;20(2):70-4. Available from URL: <http://www.scielo.br/aob>.

INTRODUÇÃO

O ortopedista, quando se depara com uma fratura diafisária de um osso longo, como o fêmur, solicita radiografias ortogonais (antero-posterior e lateral) da região acometida para o entendimento dos traços de fratura e para seu planejamento pré-operatório. Caso a fratura seja do acetábulo isto não é possível, tendo em vista que a radiografia lateral é inútil para enxergar a fratura devido à grande sobreposição de imagens.

O tratamento da fratura do acetábulo é um dos assuntos mais complexos da ortopedia. Existe grande dificuldade técnica pelo

acometimento de articulação de carga, profunda e rodeada de estruturas neurovasculares; pelo progressivo aumento do número de casos, decorrentes de acidentes de alta energia; e pela melhora dos sistemas de resgate, que são capazes de salvar a vida do paciente politraumatizado.¹⁻³

Até o início deste século a redução incruenta era o tratamento preconizado sendo difícil o retorno funcional precoce do paciente.¹ A complexidade anatômica da região dificulta não só o entendimento dos traços da fratura e seus desvios, como também o planejamento da abordagem cirúrgica.

Todos os autores declaram não haver nenhum potencial conflito de interesses referente a este artigo.

¹ - Faculdade de Ciências Médicas da Santa Casa de São Paulo - FCMSCSP - São Paulo, SP, Brasil.

Trabalho realizado no Departamento de Ortopedia e Traumatologia da Faculdade de Ciências Médicas da Santa Casa de São Paulo – Diretor: Prof. Dr. Osmar Avanzi. Correspondência: Rua Dr. Cesário Mota Júnior, 112 – Pavilhão Fernandinho Simonsen. São Paulo, SP, Brasil. CEP 01221-020. E-mail: dot.quadril@hotmail.com

Artigo recebido em 20/09/10, aprovado em 19/10/11.

Judet et al.⁴ publicaram em 1964 uma classificação deste tipo de fratura baseada em três incidências radiográficas, permitindo assim a determinação do tipo de fratura e seu tratamento. Outras classificações utilizadas são: a anatômica; a do grupo AO; e a universal baseada na classificação de Judet e Letournel.

A classificação do grupo AO mantém o seu padrão de ser alfanumérica, onde a fratura do acetábulo é uma fratura do tipo 62 com seus modificadores A, B e C conforme aumenta a complexidade e piora o prognóstico da lesão.

A classificação mais utilizada e aceita permanece sendo a de Judet e Letournel, porém existe controvérsia em relação à acurácia e concordância intra e interobservador na classificação dessas fraturas.

OBJETIVO

O objetivo deste estudo consiste em avaliar a eficácia de um método de interpretação radiográfica das fraturas de acetábulo, segundo a classificação de Judet e Letournel, por um grupo de médicos-residentes de Ortopedia e Traumatologia de um hospital universitário.

MATERIAIS E MÉTODOS

Com a aprovação do Comitê de Ética da instituição foram selecionados aleatoriamente 10 residentes, de um total de 20, do primeiro ano do Departamento de Ortopedia e Traumatologia da Irmandade da Santa Casa de São Paulo "Pavilhão Fernandinho Simonsen", e divididos em dois grupos distintos de cinco residentes: A e B. Ambos os grupos, já familiarizados com o sistema de classificação de Judet e Letournel para fratura de acetábulo, receberam uma planilha com imagens descritivas de todos os subtipos. (Figura 1) O grupo A recebeu um treinamento de trinta minutos, onde foi exposta uma metodologia para a classificação de fraturas do acetábulo orientada pelos autores.

Método do treinamento:

Entende-se que para o planejamento e para o tratamento de uma fratura seja necessário radiografias nos planos ortogonais (anteroposterior e lateral).

No acetábulo isto não é possível. As radiografias lateral absoluto do quadril são inúteis para enxergar essa fratura, pois há muita sobreposição de imagens. (Figura 2)

Judet et al.⁴ descreveram a avaliação radiográfica das fraturas acetabulares com o uso de incidência anteroposterior (frente), alar e foraminal (obliquas), nas radiografias realizadas com o quadril em in-

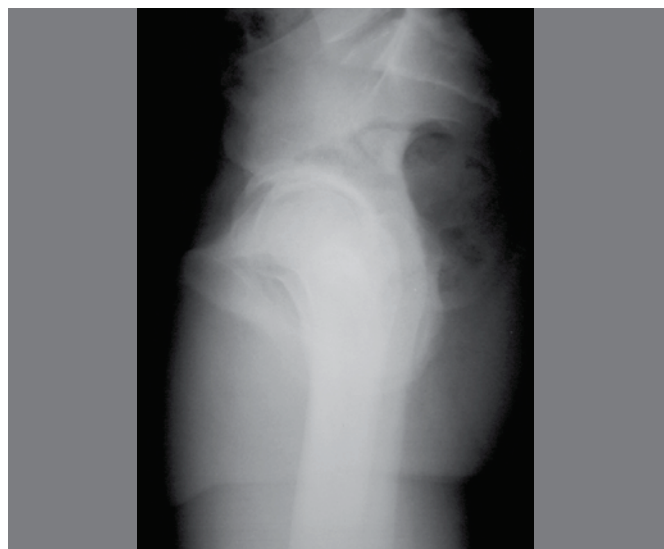

Figura 2. Radiografia em perfil absoluto do quadril.

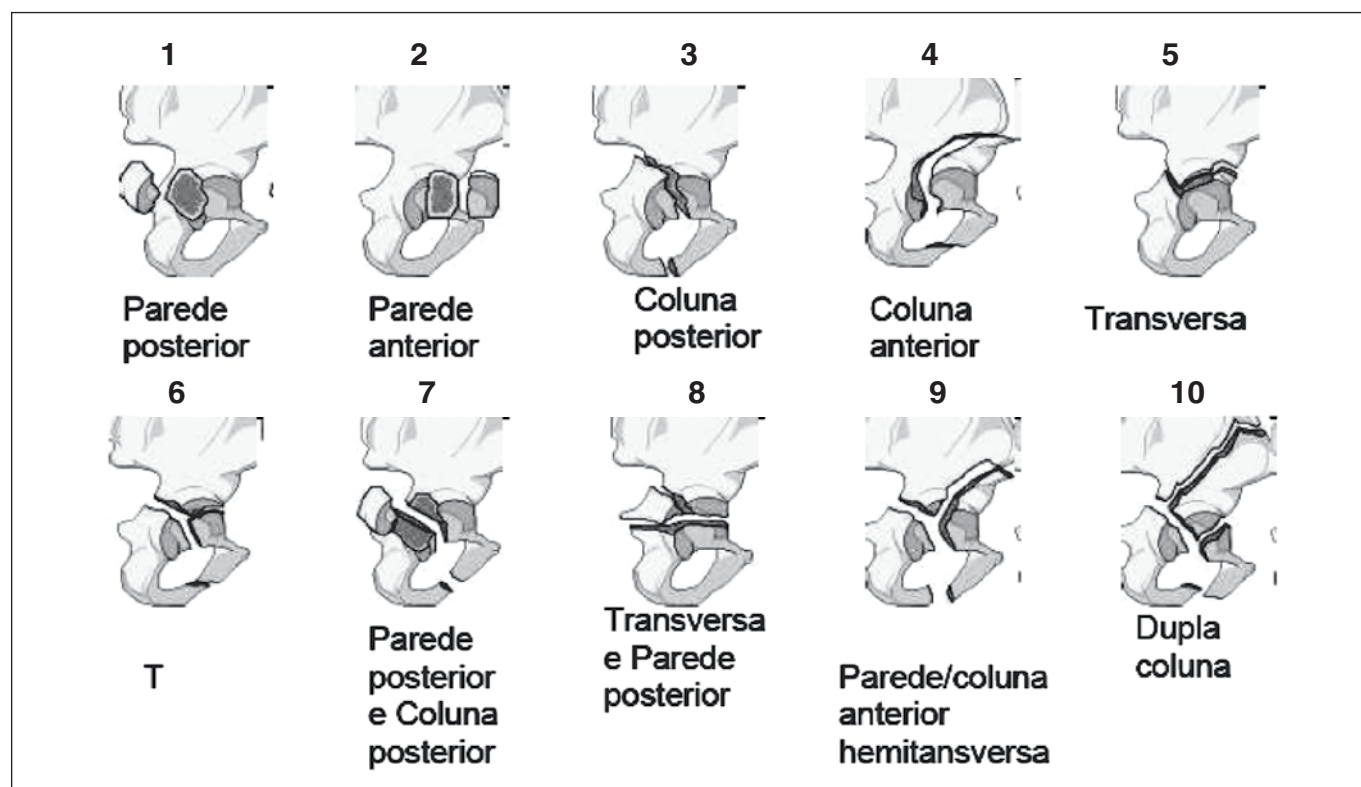


Figura 1. Classificação de Judet e Letournel.

clinação de 45° em relação ao filme, para a direita e para a esquerda. Na incidência tomada de anteroposterior observamos os seguintes parâmetros radiográficos (linhas): linha ilioisquiática, linha iliopectínea, teto acetabular, borda da parede anterior, borda da parede posterior e o sinal da lágrima; na incidência alar observamos: teto acetabular, borda da parede anterior, borda da parede posterior, incisura ísquiática maior e superfície quadrilateral; enquanto na incidência foraminal observamos o teto acetabular, linha iliopectínea, borda da parede anterior e borda da parede posterior.⁵

Um ponto importante no entendimento destas fraturas é o conceito do que são as colunas do acetábulo. Trata-se de dois maciços ósseos, um anterior, que se estende da porção anterior da crista ilíaca até a sínfise púbica, e um posterior que contém o ísquio, estendendo-se até o ângulo da incisura isquiática maior.⁵ (Figura 3) Outro conceito importante é que Judet e Letournel classificaram as fraturas nos tipos simples ou elementares, e complexas ou associadas.⁵ (Tabela 1) As simples são assim chamadas por terem apenas dois fragmentos, enquanto que as complexas apresentam mais que dois fragmentos. Esta classificação não abrange todos os tipos possíveis de fratura, pois existem formas transicionais entre os tipos descritos, não tão frequentes.⁶

Como é impossível enxergar os traços de fratura na radiografia lateral absoluto do quadril,⁷ utilizamos um desenho esquemático do que seria um quadril nesta incidência radiográfica. Assim, à medida que observamos as radiografias oblíquas do quadril, transferimos sequencialmente para o desenho as fraturas nas paredes, nas colunas e das colunas. (Figura 4) Com isto é possível ver os traços e o "formato" da fratura, o que torna mais fácil o seu entendimento. Estaríamos transformando informações das radiografias em informações do desenho, criando a incidência lateral e conseguindo perceber, então, onde estão os traços da fratura, podendo classificá-la. Como apresentação de um exemplo clínico temos as imagens de uma fratura de acetábulo nas radiografias anteroposterior, alar e obturatriz. Na imagem anteroposterior (Figura 5) não conseguimos definir bem as linhas de fratura. Ao estudar as imagens oblíquas conseguimos visualizar que há interrupção das linhas iliopectínea e do ramo isquiopúbico na incidência foraminal e transportamos

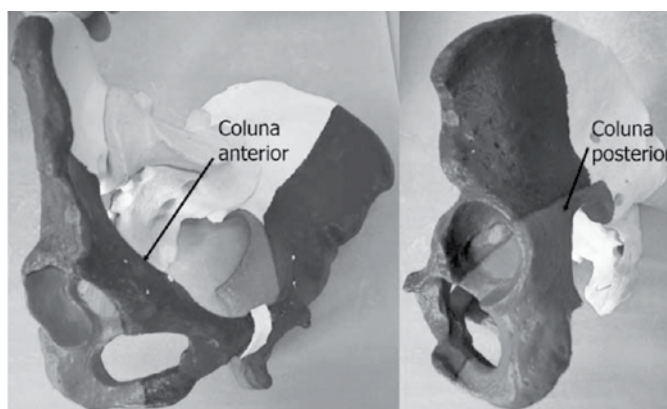


Figura 3. Colunas anterior e posterior do acetábulo.

Tabela 1. Classificação das fraturas do acetábulo segundo Judet e Letournel.^{4,5,7}

Fraturas elementares	Fraturas associadas
Parede posterior	Em "T"
Parede anterior	Parede posterior e coluna posterior
Coluna posterior	Parede posterior e transversa
Coluna anterior	Hemitransversa posterior e coluna anterior
Transversa	Dupla coluna

estas linhas de fratura para o esquema. Na incidência alar observamos a linha de fratura na linha iliopectínea e transportamos esta para o esquema. Ao término temos o perfil absoluto do quadril desenhado e podemos observar agora claramente o tipo de fratura. No exemplo trata-se de uma fratura em T. (Figura 6)

Foram selecionados 50 casos de fratura de acetábulo atendidos pelo Grupo de Afecções do Quadril do Departamento de Ortopedia e Traumatologia da Irmandade da Santa Casa de São Paulo, no período de 2000 a 2010, e digitalizadas as incidências anteroposterior e oblíquas da bacia (alar e foraminal), totalizando 150 imagens. Os filmes radiográficos foram fotografados com câmera Sony Cyber-shot DSC-W320, sempre pela mesma pessoa, e diagramados em apresentação de diapositivos, com as identificações ocultadas.

Foram selecionados oito casos de parede posterior, quatro de parede anterior, cinco de coluna posterior, quatro de coluna anterior, três de transversa, cinco de coluna e parede posterior, cinco de coluna anterior e hemitransversa, cinco de transversa e parede posterior, seis de dupla coluna, e cinco em T. (Tabela 2)

Todos os casos foram analisados e classificados por cada indivíduo dos dois grupos simultaneamente, em cinco sessões de 30 minutos, sendo reavaliados três semanas após em uma nova ordem de apresentação.

Foi realizada análise estatística descrevendo os acertos e os erros de cada avaliador em cada aferição e verificada a concordância intraobservador na classificação dos 10 tipos possíveis de fraturas com uso do coeficiente kappa.⁸ Para verificar as concordâncias intraobservador na classificação de fraturas como simples ou complexas foram calculados os coeficientes kappa e para verificar a concordância

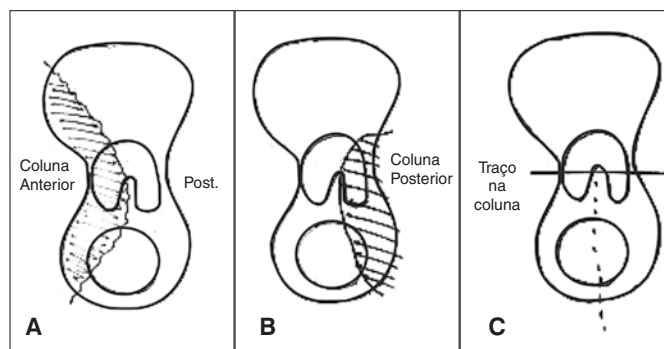


Figura 4. Desenhos representativos de fraturas acetabulares. (A) - Coluna anterior, (B) - Coluna posterior, (C) - em "T".

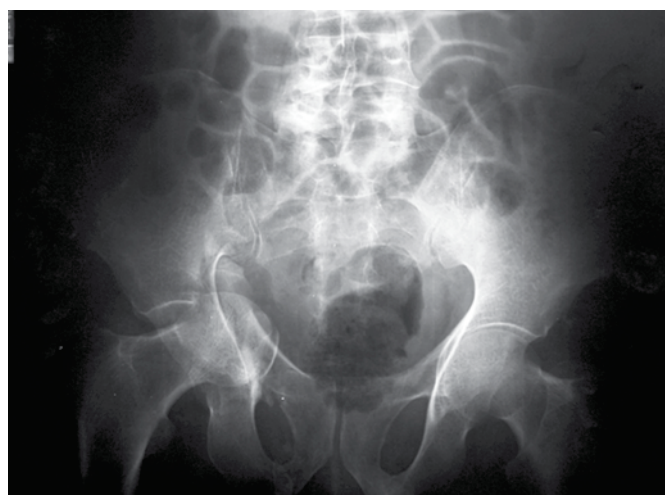

Figura 5. Bacia anteroposterior.

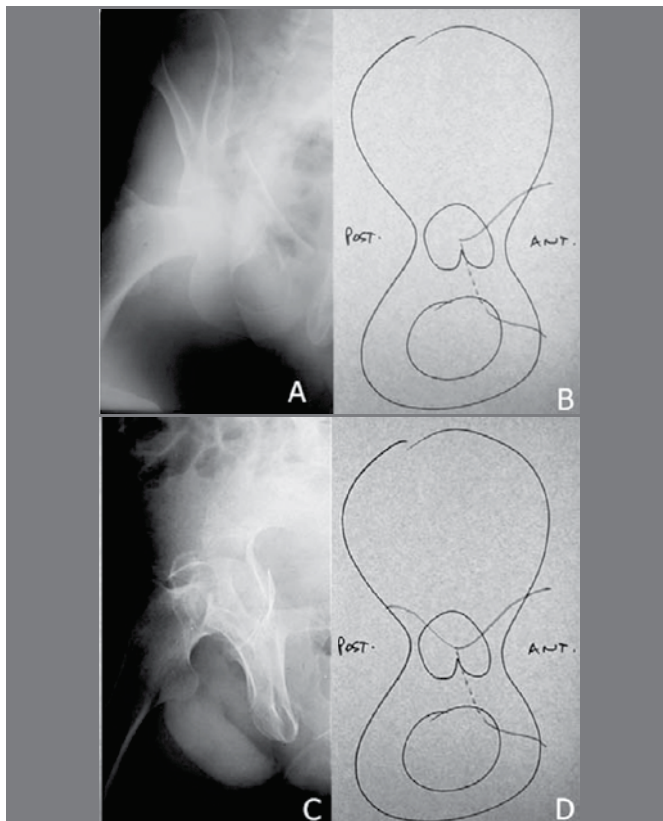


Figura 6. (A) Incidência foraminal do quadril direito; (B) Esquema demonstrando os traços de fratura na coluna anterior e no ramo isquiopúbico; (C) Incidência alar do quadril direito; (D) Esquema demonstrando os traços de fratura na coluna anterior e no ramo isquiopúbico e coluna posterior mostrando a característica em T.

Tabela 2. Classificação dos tipos de fratura do acetábulo segundo a classificação de Judet e Letournel, avaliados neste trabalho.

Tipo	Casos
Parede posterior	8
Parede anterior	4
Coluna posterior	5
Coluna anterior	4
Transversa	3
Coluna e parede posterior	5
Coluna anterior e Hemitransversa	5
Transversa e Parede posterior	5
Dupla Coluna	6
T	5

cia interobservador foram calculados os coeficientes kappa global dos cinco residentes treinados e dos cinco residentes não treinados. De acordo com Landis e Koch⁹ o intervalo de concordância é dado de acordo com o coeficiente de kappa, sendo: menor que zero - fraca concordância; 0 a 0,20 - ligeira concordância; 0,21 a 0,40 - concordância razoável; 0,41 a 0,60 - concordância moderada; 0,61 a 0,8 - concordância substancial; 0,81 a 1 - concordância excelente.

RESULTADO

Após as sessões de avaliações das radiografias pelos residentes, dos 50 casos apresentados, obtivemos os seguintes resultados: Para o grupo de residentes treinados temos o número e a porcentagem de acertos obtida na Tabela 3.

O grupo de residentes não treinados obteve o desempenho descrito na Tabela 4.

A avaliação da concordância pelo coeficiente de kappa intraobservador é demonstrada na Tabela 5. A concordância nas classificações intraobservador foi baixa para todos os residentes. Os residentes que apresentaram melhor concordância foram os residentes 6 e 9 (ambos do grupo não treinado) com coeficiente de 0,251 e de 0,296, classificados como concordância razoável. Na classificação das fraturas como simples e associadas obtivemos os resultados descritos na Tabela 6.

Tabela 3. Índice de acertos do grupo de residentes treinados, segundo a classificação de Judet e Letournel.

Residente	Primeira leitura		Segunda leitura	
	acertos	porcentagem	acertos	porcentagem
1	5	10	7	14
2	6	12	13	26
3	6	12	9	18
4	12	24	7	14
5	8	16	8	16

Tabela 4. Índice de acertos do grupo de residentes não treinados, segundo a classificação de Judet e Letournel.

Residente	Primeira leitura		Segunda leitura	
	Acertos	Porcentagem	Acertos	Porcentagem
6	17	34	13	26
7	7	14	5	10
8	10	20	11	22
9	8	16	10	20
10	18	36	15	30

Tabela 5. Coeficiente de concordância intraobservador, segundo a classificação de Judet e Letournel.

Grupo	Residente	Coefficiente kappa
Treinados	1	0,013
	2	0,108
	3	0,038
	4	0,129
	5	0,128
Não treinados	6	0,251
	7	0,099
	8	0,032
	9	0,296
	10	0,071

Tabela 6. Coeficiente de concordância inter e intraobservador das fraturas de acetábulo, conforme a classificação de Judet e Letournel em simples e associadas.

Grupo	Residente	Intraobservador	Interobservadores 1ª. Mensuração	Interobservadores 2ª. Mensuração
Treinados	1	-0,013	-0,124	-0,077
	2	0,138		
	3	0,118		
	4	0,094		
	5	0,244		
Não treinados	6	0,088	-0,169	-0,110
	7	0,247		
	8	0,204		
	9	0,204		
	10	0,256		

Os residentes não treinados obtiveram melhor resultado. Com exceção do residente 6, todos eles obtiveram coeficiente kappa entre 0,21 e 0,40 (concordância razoável); enquanto no grupo treinado apenas o residente 5 obteve coeficiente entre 0,21 e 0,4 (concordância razoável), tendo o restante apresentado coeficiente entre 0 e 0,2 (ligeira concordância).

A concordância interobservador foi fraca uma vez que todos os valores foram menores que zero, independente do treinamento.

DISCUSSÃO

O tratamento das fraturas do acetábulo deve ter como objetivo reconstituir a anatomia do acetábulo da forma mais congruente possível. A classificação da fratura se faz necessária para a abordagem cirúrgica precisa.^{6,10}

A complexidade da anatomia tridimensional, gerando sobreposição de imagens nas radiografias é um fator que cria dificuldade na interpretação e compreensão das fraturas do acetábulo.^{4,11,12}

A classificação de Judet e Letournel⁴ é uma classificação de características topográficas, levando em consideração o traço de fratura e os elementos acometidos, sendo, teoricamente, de fácil entendimento, uma vez que devemos apenas observar e nominar o elemento fraturado.

Outro método de sistematização da interpretação da classificação de Judet e Letournel foi proposto para melhorar a acurácia da classificação. Prevezas et al.¹⁰ se utilizaram das linhas iliopectínea e ilioisquiática para agrupar as fraturas de acordo com sua integridade e posteriormente classificá-las segundo a classificação de Judet e Letournel, porém não foi demonstrado melhora significativa na concordância.

Petrisor et al.¹⁰ realizaram um estudo comparativo entre ortopedistas em treinamento e já formados. Observou-se haver uma maior concordância interobservador da classificação de Judet e Letournel quanto maior fosse a experiência do cirurgião, independente da adição das incidências oblíquas.

Hufner et al.¹¹ demonstraram que existe baixa concordância na classificação de Judet e Letournel entre avaliadores inexperientes, por exemplo residentes. No seu estudo ocorreram apenas 11% de acertos no grupo inexperiente (residentes e ortopedistas não cirurgiões de quadril) comparado a 61% de acertos no grupo de especialistas em cirurgia do quadril. No mesmo estudo observou-se que ao adicionar tomografia computadorizada houve melhora no índice de acerto, tendo os profissionais inexperientes 65% de acertos e os experientes 83% de acertos.¹¹

Hufner et al.¹¹ também avaliaram o incremento no índice de acertos relacionado a diferentes instrumentos diagnósticos. Iniciou-se o diagnóstico com radiografia de bacia anteroposterior e sucessivamente foram apresentados outros exames subsidiários (radio-

grafias oblíquas, tomografia simples, tomografia com reconstrução em 3D e tomografia com supressão da imagem do fêmur). Foi registrado o índice de acerto em cada etapa entre avaliadores de diferentes níveis de experiência. Os profissionais inexperientes obtiveram apenas 23% de acerto dos casos analisando radiografias simples, já os especialistas obtiveram 76% de acerto dos casos.¹¹ Visutipol et al.¹² e Beule et al.¹³ concluíram que a classificação de Judet e Letournel é reproduzível. Estes estudos foram baseados em radiografias simples (bacia frente, alar e foramina). Ao adicionar tomografia computadorizada da pelve não houve melhora da concordância interobservador e intraobservador.

O fator de maior relevância na concordância da classificação das fraturas do acetábulo é a experiência do observador,^{11,13,14} com melhor concordância entre cirurgiões que tratam fraturas do acetábulo.^{11,13}

O profissional mais experiente necessita predominantemente das radiografias para realizar o diagnóstico, porém os exames subsidiários permanecem sendo úteis para o planejamento cirúrgico.^{5,11} Com esta metodologia pretendíamos tornar mais fácil o entendimento e a visualização das fraturas do acetábulo ao transpor as linhas de fratura para uma folha de papel.

O resultado obtido não revelou maior concordância entre os observadores que utilizaram esse método. Acreditamos que isso se deva à inexperiência dos observadores, uma vez que estes são médicos do primeiro ano de treinamento em ortopedia.

Identificamos como limitações do trabalho: a utilização de um grupo inexperiente de residentes, o pequeno número de residentes utilizado, o tempo de treinamento de 30 minutos que pode ter sido insuficiente e o grande número de casos avaliados em um tempo limitado, o que pode ter gerado fadiga nos avaliadores. Observamos que para análise estatisticamente significativa da correlação entre os acertos e o tipo de fratura seria necessário um maior número de casos.

Acreditamos que sejam justificados futuros estudos com a metodologia apresentada, pois ela tem auxiliado a compreensão das fraturas do acetábulo no nosso serviço com a técnica de transformar radiografias oblíquas em uma imagem de perfil absoluto. O desenho do estudo poderia ser modificado, utilizando-se profissionais mais experientes, maior número de casos e mudança no método de avaliação dos casos visando uma menor fadiga nos avaliadores.

CONCLUSÃO

O treinamento do método de interpretação radiográfica das fraturas do acetábulo não se mostrou efetivo para auxiliar na classificação e compreensão das fraturas do acetábulo segundo a classificação de Judet e Letournel no grupo de residentes estudados.

REFERÊNCIAS

1. Tile M. Fractures of the pelvis and acetabulum. 2nd ed. Baltimore: Williams and Wilkins; 1996.
2. Honda E, Aristide RSA, Polesello G, Lima LEA, Fávoro T, Laino VEA. Fratura do acetábulo que acomete a coluna anterior: alternativa na osteossíntese. Rev Bras Ortop. 1998;33(10):759-64.
3. Aristide RSA, Honda E, Polesello G, Sanmartin Fernandez M. Fratura em "T" do acetábulo: Análise de 45 casos. Rev Bras Ortop. 1996;31(11):759-64.
4. Judet R, Judet J, Letournel E. Fractures of the acetabulum: classification and surgical approaches for open reduction. preliminary report. J Bone Joint Surg Am. 1964;46:1615-46.
5. Letournel E. Acetabulum fractures: classification and management. Clin Orthop Relat Res. 1980;(151):81-106.
6. Santin RAL. Dupla abordagem no tratamento cirúrgico das fraturas do acetábulo. Rev Bras Ortop. 1996;28(1/2):74-8.
7. Matta JM, Mehne DK, Roffi R. Fractures of the acetabulum. Early results of a prospective study. Clin Orthop Relat Res. 1986;(205):241-50.
8. Agresti A. Categorical data analysis. New York: Wiley; 1990.
9. Landis JR, Koch GG. The measurement of observer agreement for categorical data. Biometrics. 1977;33(1):159-74.
10. Petrisor BA, Bhandari M, Orr RD, Mandel S, Kwok DC, Schmitsch EH. Improving reliability in the classification of fractures of the acetabulum. Arch Orthop Trauma Surg. 2003;123(5):228-33.
11. Hüfner T, Pohlemann T, Gänsslen A, Assassi P, Prokop M, Tscherner H. [The value of CT in classification and decision making in acetabulum fractures. A systematic analysis]. Unfallchirurg. 1999;102(2):124-31.
12. Visutipol B, Chobtangsin P, Ketmalasiri B, Pattarabanjird N, Varodompun N. Evaluation of Letournel and Judet classification of acetabular fracture with plain radiographs and three-dimensional computerized tomographic scan. J Orthop Surg (Hong Kong). 2000;8(1):33-7.
13. Beaulé PE, Dorey FJ, Matta JM. Letournel classification for acetabular fractures. Assessment of interobserver and intraobserver reliability. J Bone Joint Surg Am. 2003;85(9):1704-9.
14. Prevezas N, Antypas G, Louverdis D, Konstas A, Papisotiriou A, Sbonias G. Proposed guidelines for increasing the reliability and validity of Letournel classification system. Injury. 2009;40(10):1098-103.