

# ESPONDILOLISTESE TRAUMÁTICA DO ÁXIS: EPIDEMIOLOGIA, CONDOTA E EVOLUÇÃO

TRAUMATIC SPONDYLOLISTHESIS OF THE AXIS: EPIDEMIOLOGY, MANAGEMENT AND OUTCOME

Fernando Portilho Ferro<sup>1</sup>, Gustavo Dias Borgo<sup>1</sup>, Olavo Biraghi Letaif<sup>1</sup>, Alexandre Fogaça Cristante<sup>1</sup>,  
Raphael Martus Marcon<sup>1</sup>, Alexandre Sadao Iutaka<sup>1</sup>

## RESUMO

**Objetivo:** Avaliar casos de espondilolistese traumática do eixo e descrevê-los com relação à epidemiologia, classificação, déficit neurológico, tempo de consolidação e tratamento. **Método:** Análise retrospectiva dos prontuários dos pacientes tratados de 2002 a 2010 no IOT-HCFMUSP. **Critério de inclusão:** fratura da *pars interarticularis* de C2. **Resultados:** 68% dos pacientes do sexo masculino com idade média de 39,1 anos. Utilizamos a classificação de Effendi, modificada por Levine-Edwards. Observamos fratura do tipo I em cinco pacientes (31,2%) e tipo II em oito pacientes (50%). Apenas três pacientes (18%) apresentaram fratura do tipo IIa. Não houve casos do tipo III. **Mecanismo:** Oito acidentes automobilísticos e quatro quedas. Outros mecanismos: atropelamento e mergulho. **Tratamento:** tração com halo craniano em onze pacientes. Foram usados gesso minerva e halo-gesso. **Tempo de consolidação:** 3,6 meses. **Tempo de seguimento:** 9,6 meses. **Discussão:** Nossos resultados confirmam que fratura do enforcado apresenta bom prognóstico. Não houve necessidade de cirurgia em nenhum caso. A incidência de déficit neurológico é baixa. Nenhum paciente apresentou fratura instável, tipo III. **Conclusão:** Este trabalho sugere que a espondilolistese traumática do eixo continua sendo uma lesão satisfatoriamente tratada de forma conservadora na maioria dos casos. *Nível de Evidência IV, Série de casos.*

**Descritores:** Eixo. Espondilolistese. Coluna Vertebral. Imobilização.

## ABSTRACT

**Objective:** To evaluate cases of traumatic spondylolisthesis of the axis and describe them in relation to epidemiology, classification, neurological deficit, healing time and treatment method. **Method:** A retrospective analysis of the medical records of patients treated between 2002 and 2010 at IOT-FMUSP. **Inclusion criteria:** *pars interarticularis* fracture of C2. **Results:** 68% were male patients, with a mean age of 39.1 years. We used the classification by Effendi, modified by Levine-Edwards. Type I fractures were observed in five patients (31.2%) and type II in eight patients (50%). Only three patients (18%) had type IIa fracture. There were no cases of type III. **Mechanism:** Eight car accidents and four falls. Other mechanisms: being run over, and diving accidents. **Treatment with halo traction** was used in eleven patients, using minerva cast and halo-cast. **Healing time:** 3.6 months. **Follow-up time:** 9.6 months. **Discussion:** In general, hangman fracture has a good prognosis, which is confirmed by our results. There was no need for surgery in any of the cases. The incidence of neurological deficit is low. No patient had unstable fracture (type III). **Conclusion:** This paper suggests that traumatic spondylolisthesis of the axis continues to be an injury that is successfully treated by conservative treatment in most cases. *Level of Evidence -IV, Case series.*

**Keywords:** Axis. Spondylolisthesis. Spine. Immobilization.

**Citação:** Ferro FP, Borgo GD, Letaif OB, Cristante AF, Marcon RM, Iutaka AS. Espondilolistese traumática do eixo: Epidemiologia, conduta e evolução. *Acta Ortop Bras.* 2012;20(2):84-7. Disponível em URL: <http://www.scielo.br/aob>.

**Citation:** Ferro FP, Borgo GD, Letaif OB, Cristante AF, Marcon RM, Iutaka AS. Traumatic spondylolisthesis of the axis: Epidemiology, management and outcome. *Acta Ortop Bras.* 2012;20(2):84-7. Available from URL: <http://www.scielo.br/aob>.

## INTRODUÇÃO

A espondilolistese traumática do eixo é considerada uma das mais frequentes formas de lesão da coluna cervical alta. Embora seja popularmente descrita como “fratura do enforcado”,<sup>1</sup> em alusão ao dano cervical causado pelos enforcamentos<sup>2</sup>, nos dias atuais este tipo de lesão ocorre principalmente em decorrência de acidentes automobilísticos<sup>3,4</sup>.

O termo “fratura do enforcado”, já utilizado para descrever diferentes locais de fraturas dos elementos posteriores de C2, é, por

definição, a fratura da “*pars interarticularis*” (ou istmo) de C2.<sup>4</sup> Entretanto, de maneira errônea, alguns relatos citam o pedículo como sendo a estrutura fraturada.<sup>3</sup>

A espondilolistese traumática do eixo é uma lesão frequentemente estável, que, na maioria das vezes, não acarreta déficits neurológicos.<sup>5</sup>

O tratamento desta fratura é predominantemente conservador segundo a literatura.<sup>6,7</sup> No passado houve autores que defenderam a indicação de fixação interna para a maioria dos casos.<sup>8,9</sup>

Todos os autores declaram não haver nenhum potencial conflito de interesses referente a este artigo.

1 - Grupo de Coluna do Instituto de Ortopedia e Traumatologia do Hospital das Clínicas da Faculdade de Medicina da Universidade de São Paulo.

Trabalho realizado no LIM 41 – Laboratório de Investigação Médica do Sistema Músculo-Esquelético do Departamento de Ortopedia da Faculdade de Medicina da Universidade de São Paulo.

Correspondência: Rua Dr. Ovídio Pires de Campos, 333. Cerqueira Cesar - São Paulo, SP. Brasil.CEP. 05403-010. A/C: CENATRA – Grupo de Coluna. Email: [fpferro@yahoo.com](mailto:fpferro@yahoo.com)

Artigo recebido em 02/08/11, aprovado em 05/09/11.

Atualmente as indicações de cirurgia são precisas e em geral estão relacionadas à presença de lesões neurológicas (confirmadas por exame físico) e à luxação facetária (avaliada por exames complementares radiográficos).

A classificação de uso corrente deste tipo de fratura foi definida por Effendi et al.<sup>10</sup> e, posteriormente, modificada por Levine e Edwards<sup>11</sup>, que incluiu o mecanismo de trauma na classificação (inferido através de parâmetros radiográficos bem definidos). A classificação pode ser aplicada independentemente da etiologia da fratura e subdivide-se nos seguintes tipos:

- Tipo I: fratura sem desvio (menos de 3 mm); o mecanismo de trauma é de compressão axial e extensão;
- Tipo II: fratura desviada, com predomínio de translação sobre a angulação; o mecanismo de trauma é de extensão seguida de flexão de rebote;
- Tipo IIa: fratura com angulação maior e mínima translação; o mecanismo de trauma é de flexão-distração; e
- Tipo III: apresenta translação e angulação acentuada, com luxação de uma ou duas facetas articulares C2-C3.

Este presente trabalho tem por objetivos avaliar retrospectivamente casos de espondilolistese traumática do eixo tratados no nosso serviço e descrevê-los com relação à epidemiologia da lesão, classificação da fratura, presença de déficit neurológico antes e após o tratamento, emprego do halo craniano, tempo médio de consolidação da fratura e tratamento definitivo empregado.

## MATERIAL E MÉTODO

Foram analisados retrospectivamente os prontuários de dezesseis pacientes tratados, no período de 2002 a 2010, no Instituto de Ortopedia e Traumatologia do Hospital das Clínicas da Faculdade de Medicina da Universidade de São Paulo (IOT-HCFMUSP). O critério de inclusão foi por conveniência, sendo a presença de fratura da pars interarticularis de C2 critério suficiente para inclusão. Não houve critérios de exclusão.

Os pacientes tiveram as seguintes variáveis analisadas: sexo, data do trauma, idade do paciente na ocorrência do trauma, mecanismo de trauma, classificação da fratura, presença de déficit neurológico antes e após o tratamento, uso do halo craniano, tratamento empregado, tempo de consolidação da fratura, complicações e tempo de seguimento ambulatorial.

O mecanismo de trauma e a classificação da fratura foram analisados através de radiografias simples da coluna cervical nas incidências em frente, perfil e trans-oral utilizando-se a classificação de Levine-Edwards. Para este estudo, outros exames radiológicos como Ressonância Magnética e Tomografia Computadorizada da coluna cervical não foram considerados.

A presença de déficit neurológico foi avaliada através de descrições no prontuário do exame físico neurológico antes do tratamento, após o tratamento e em cada retorno ambulatorial.

Foram obtidas informações do prontuário que indicaram o emprego ou não do halo craniano (segundo utilização padrão adotada pelo IOT-HCFMUSP). Foi descrito o tratamento final (conservador ou cirúrgico) empregado em cada paciente baseado em descrições do prontuário médico.

O tempo de consolidação da fratura foi expresso em meses e a consolidação foi avaliada pela formação de calo ósseo no foco de fratura identificado através de radiografias simples (incidências da coluna cervical em frente e perfil) em todos os pacientes.

Os dados obtidos através dos prontuários foram estratificados e analisados conjuntamente a fim de verificar possíveis correlações significativas entre as diferentes variáveis.

## RESULTADOS

A revisão dos prontuários de 16 pacientes tratados no Instituto de Ortopedia e Traumatologia do Hospital das Clínicas da Faculdade de Medicina da Universidade de São Paulo (IOT-HCFMUSP), no período de 2002 a 2010, apontou a presença de onze pacientes do sexo masculino, e cinco do feminino. Os pacientes tinham idade de 19 a 84 anos, sendo, portanto, 39,1 a idade média da amostra. Observou-se fratura do tipo I em cinco pacientes (31,2%). O tipo II foi identificado em oito pacientes (50%) e apenas três pacientes (18%) apresentavam fratura do tipo IIa. Não foram identificadas fraturas do tipo III. (Figuras 1 e 2)

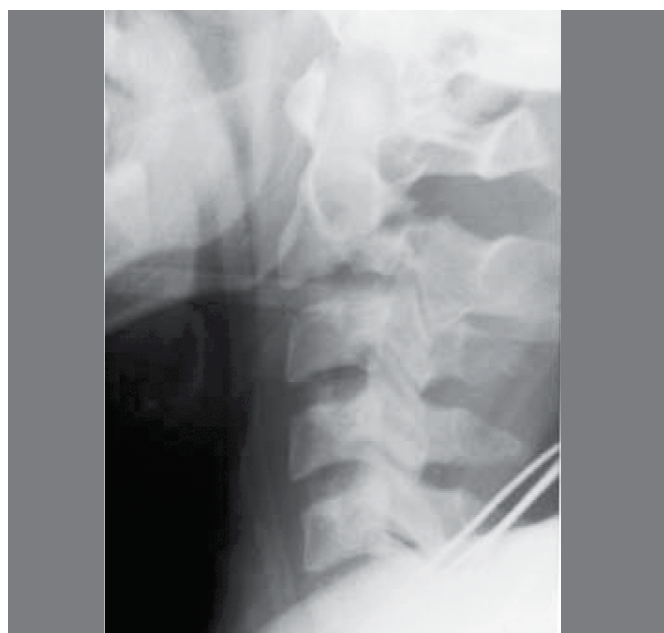

Figura 1. Fratura tipo 1.

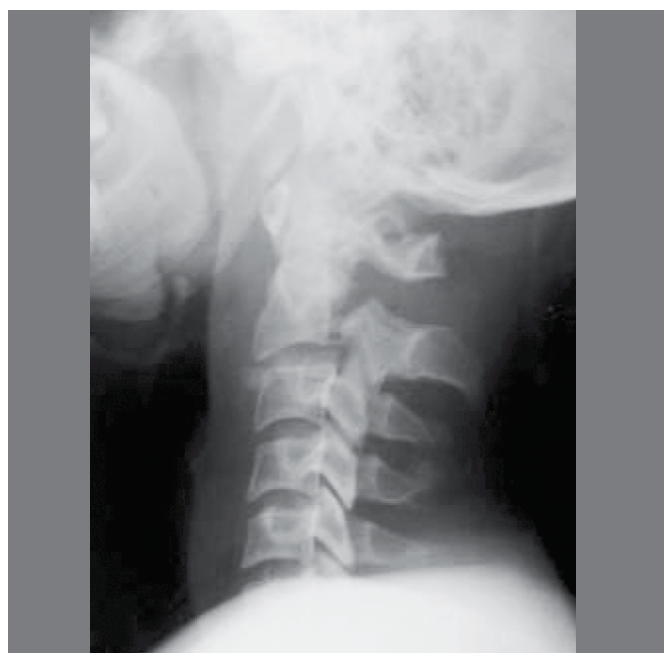

Figura 2. Fratura tipo 2.

Quanto ao mecanismo de trauma, observou-se que oito lesões foram decorrentes de acidentes automobilísticos e quatro de quedas, sendo as últimas encontradas nos pacientes acima de 50 anos. Outros mecanismos de trauma observados foram decorrentes de atropelamento e mergulho.

Todos os pacientes foram admitidos com dor cervical e foram inicialmente, imobilizados com colar cervical rígido.

Durante o seguimento, os pacientes foram avaliados através de radiografias da coluna cervical, de perfil, com observação e comparação seriada do calo ósseo no foco de fratura. Nos casos em que persistiam dúvidas quanto à consolidação, fez-se uso da tomografia computadorizada e/ou de radiografias com *stress* de flexão-extensão.

Não foram observadas outras fraturas nos pacientes estudados. Apenas um dos pacientes, portador de fratura tipo IIa, apresentou déficit neurológico inicial. Entretanto, o déficit melhorou completamente e de forma espontânea durante a evolução.

A escolha da forma de tratamento não obedeceu a protocolo pré-estabelecido. Dos dezesseis pacientes estudados, onze foram imobilizados com halo por três semanas e controle radiológico semanal, a fim de se obter redução da fratura. Os pacientes com fratura IIa não receberam halo. Outros dois não receberam halo por apresentarem fratura sem desvio (tipo I). (Figura 3)

O gesso minerva foi a forma de tratamento utilizada em dez pacientes, o colar cervical em três e o halo gesso em dois. (Figuras 4 e 5)

O tempo médio de consolidação das fraturas foi de 3,6 meses.

Nenhum dos pacientes foi submetido à cirurgia. Não se observou a existência de pseudo-artrose, déficit neurológico ou cervicalgia persistente ao final do tratamento em nenhum dos casos analisados.

O tempo médio de seguimento foi de 9,6 meses. Entretanto, vale mencionar que, na maioria dos casos, houve perda de seguimento por abandono do paciente dentro dos primeiros doze meses após a consolidação da fratura.

Nenhum dos pacientes apresentou complicações decorrentes do tratamento. (Tabela 1)

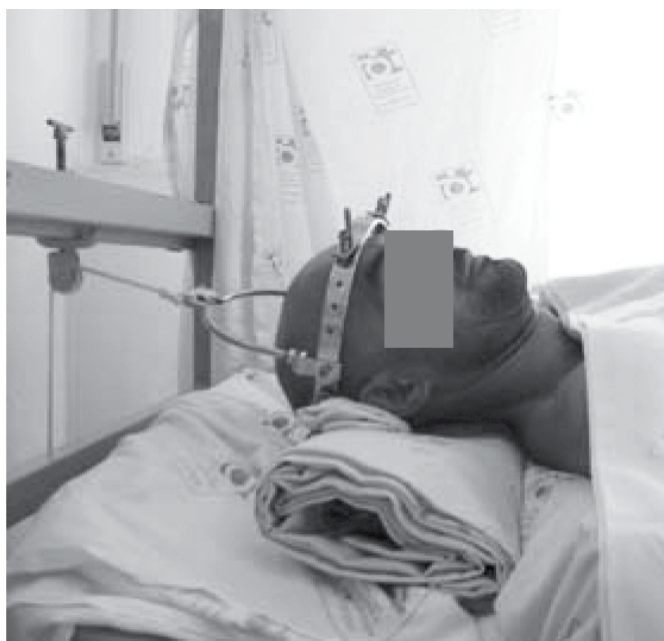

Figura 3. Halo craniano.

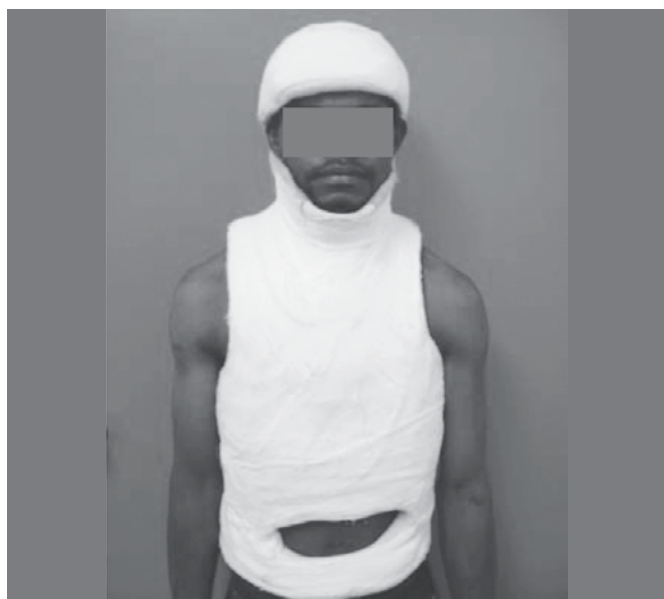


Figura 4. Gesso minerva.

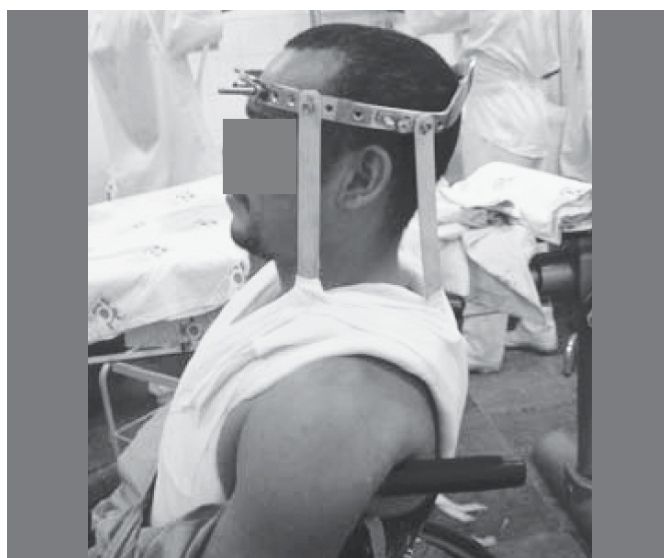

Figura 5. Halo Gesso.

## DISCUSSÃO

A espondiloliste traumática do eixo, considerada uma das mais comuns formas de lesão da coluna cervical alta, frequentemente é abordada de maneira ambígua no que se refere à sua definição. Alguns estudos abordam as fraturas das lâminas, facetas, corpo e/ou pedículos como espondiloliste traumática do eixo.<sup>1</sup> Porém, estudos mais recentes restringem o termo às fraturas do istmo de C2. Essa, por sua vez, foi a abordagem adotada pelos profissionais envolvidos na presente pesquisa.

A maioria dos autores afirma que a fratura do enforcado apresenta bom prognóstico.<sup>12,13</sup> Nossos resultados corroboraram essa estatística. Não houve necessidade de abordagem cirúrgica em nenhum dos casos, bem como não foi constatada progressão de déficit neurológico. Supõe-se que a ausência de lesão neurológica seja conseqüência da descompressão do canal cervical decorrente deste tipo de fratura.<sup>14,15</sup>

**Tabela 1.** *Resumo dos pacientes.*

Paciente	Sexo	Idade	Mecanismo	Classificação	Halo	TTO conservador	Consolidação	Seguimento
1	F	84	Queda	2	Sim	filadelfia	4	4
2	M	21	Auto	2	Sim	minerva	5	11
3	M	23	Auto	2	Sim	minerva	3	30
4	M	35	atropelamento	2a	Não	minerva	3	3
5	M	42	Auto	2	Sim	minerva	4	4
6	F	25	Auto	2	Sim	minerva	3	3
7	F	19	Auto	2	Sim	minerva	4	6
8	F	27	Moto	1	Sim	halo gesso	5	12
9	M	35	auto	2a	Não	filadelfia	3	6
10	F	79	queda	2	Sim	halo-gesso	5	6
11	M	58	queda	1	Sim	minerva	3	3
12	M	35	auto	1	não	filadelfia	3	3
13	M	20	atropelamento	2	Sim	minerva	3	15
14	M	49	mergulho	1	Não	minerva	4	10
15	M	47	queda	1	Sim	minerva	3	36
16	M	27	atropelamento	2	Sim	halo gesso	3	3
Média		39,12 anos					3,62 meses	9,68 meses

Dessa forma, a incidência de déficit neurológico é baixa, de acordo com estudos similares. Dentre os casos analisados, apenas um apresentou déficit inicial, com recuperação total no período de seguimento. A classificação proposta de Effendi para este tipo de fratura sugere que o subtipo IIa exige um tratamento diferenciado. Porém, embora seja uma fratura realmente diferente do tipo II, não observamos diferenças relevantes na evolução dos pacientes, quando ponderadas a forma de tratamento e o tempo de consolidação. Essa observação também pode ser constatada em outros estudos.<sup>16</sup> Considerando a baixíssima incidência de pseudo-artrose na espondilolistese traumática do eixo, deve-se considerar a possibilidade de se oferecer um tratamento mais confortável para o paciente. Em nosso Instituto, o tratamento mais comum utilizado foi o gesso minerva. Contudo, uma forma de imobilização menos rígida pode ser uma opção igualmente segura e mais confortável, em alguns casos.<sup>14,16,17</sup> O fato de se valorizar o conforto do paciente é particularmente relevante se considerarmos que, no tratamento conservador, a imobilização será utilizada por um período mínimo de 12 semanas.

Observou-se resultado final satisfatório em 100% dos pacientes. Nenhum dos pacientes analisados apresentou fratura instável, ou seja, do tipo III, confirmando a raridade deste tipo de lesão.<sup>18</sup> Fraturas instáveis e que necessitam de intervenção cirúrgica não são definidas de maneira consensual na literatura que trata do tema. Uma das abordagens define instabilidade quando existe mais de 6mm de translação ou mais de 2mm de mobilidade nas radiografias dinâmicas.<sup>4,19</sup> Outra abordagem considera a translação de 3,5mm ou a angulação de 11° como no restante da coluna cervical.<sup>11,18</sup>

## CONCLUSÃO

Este trabalho sugere que a espondilolistese traumática do eixo continua sendo uma lesão satisfatoriamente tratada de forma conservadora na maioria dos casos, uma vez que se constata uma boa evolução dos pacientes e baixa incidência de déficit neurológico e complicações. Um estudo de maior duração e maior número de pacientes seria mais adequado para obter conclusões definitivas.

## REFERÊNCIAS

1. Benzel EC, Hart BL, Ball PA, Baldwin NG, Orrison WW, Espinosa M. Fractures of the C-2 vertebral body. *J Neurosurg.* 1994;81(2):206-12.
2. Sternbach G, Sumchai AP. Frederic Wood-Jones: the ideal lesion produced by hanging. 1913. *J Emerg Med.* 1989;7(5):517-20.
3. Brashear R Jr, Venters G, Preston ET. Fractures of the neural arch of the axis. A report of twenty-nine cases. *J Bone Joint Surg Am.* 1975;57(7):879-87.
4. Coric D, Wilson JA, Kelly DL Jr. Treatment of traumatic spondylolisthesis of the axis with nonrigid immobilization: a review of 64 cases. *J Neurosurg.* 1996;85(4):550-4.
5. Garber JN. Abnormalities of the atlas and axis vertebrae--congenital and traumatic. *J Bone Joint Surg Am.* 1964;46:1782-91.
6. Sonntag VK, Hadley MN. Nonoperative management of cervical spine injuries. *Clin Neurosurg.* 1988;34:630-49.
7. Pinczewski L, Taylor TK, Ryan MD. Hangman's fracture: nonoperative management with the halocast. *Aust N Z J Surg.* 1983;53(1):71-6.
8. Cornish BL. Traumatic spondylolisthesis of the axis. *J Bone Joint Surg Br.* 1968;50(1):31-43.
9. Tuite GF, Papadopoulos SM, Sonntag VK. Caspar plate fixation for the treatment of complex hangman's fractures. *Neurosurgery.* 1992;30(5):761-4.
10. Effendi B, Roy D, Cornish B, Dussault RG, Laurin CA. Fractures of the ring of the axis. A classification based on the analysis of 131 cases. *J Bone Joint Surg Br.* 1981;63(3):319-27.
11. Levine AM, Edwards CC. The management of traumatic spondylolisthesis of the axis. *J Bone Joint Surg Am.* 1985;67(2):217-26.
12. Barros TE, Bohlman HH, Capen DA, Cotler J, Dons K, Biering-Sorensen F, Marchesi DG, Zigler JE. Traumatic spondylolisthesis of the axis: analysis of management. *Spinal Cord.* 1999;37(3):166-71.
13. Gleizes V, Jacquot FP, Signoret F, Feron JM. Combined injuries in the upper cervical spine: clinical and epidemiological data over a 14-year period. *Eur Spine J.* 2000;9(5):386-92.
14. Francis WR, Fielding JW, Hawkins RJ, Pepin J, Hensinger R. Traumatic spondylolisthesis of the axis. *J Bone Joint Surg Br.* 1981;63(3):313-8.
15. Buchholz RW. Unstable hangman's fractures. *Clin Orthop Relat Res.* 1981;(154):119-24.
16. Samaha C, Lazennec JY, Laporte C, Saillant G. Hangman's fracture: the relationship between asymmetry and instability. *J Bone Joint Surg Br.* 2000;82(7):1046-52.
17. Grady MS, Howard MA, Jane JA, Persing JA. Use of the Philadelphia collar as an alternative to the halo vest in patients with C-2, C-3 fractures. *Neurosurgery.* 1986;18(2):151-6.
18. Shimamura Y, Kaneko K. Irreducible traumatic spondylolisthesis of the axis: case report and review of the literature. *Injury.* 2008;39(3):371-4.
19. Hadley MN, Browner C, Sonntag VK. Axis fractures: a comprehensive review of management and treatment in 107 cases. *Neurosurgery.* 1985;17(2):281-90.