

A radiação *laser* arseneto de gálio (AsGa) na regeneração do nervo radial submetido a reparação cirúrgica secundária

The galium arsenide (GaAs) laser radiation in the radial nerve regeneration submitted to secondary surgical repair

Daniel Roulim STAINKI¹; Alceu Gaspar RAISER²; Dominguita Lühers GRAÇA³; Cristina BECKER³; Gilda Maria Saldanha FERNANDEZ⁴

CORRESPONDÊNCIA PARA:
Daniel Roulim Stainki
Departamento de Clínica e Patologia
Faculdade de Zootecnia, Veterinária e Agronomia
PUC-RS
BR 472 – km 7
97500-970 – Uruguaiana – RS
e-mail: stainki@puccrs.campus2.br

1 - Departamento de Clínica e Patologia da Faculdade de Zootecnia, Veterinária e Agronomia da Pontifícia Universidade Católica – RS
2 - Departamento de Clínica de Pequenos Animais da UFSM – RS
3 - Departamento de Patologia da UFSM – RS
4 - Curso de Medicina Veterinária da UFSM – RS

RESUMO

Vinte e quatro cães adultos, sem raça definida, foram separados em quatro grupos e submetidos a neurotomia bilateral do nervo radial, em nível do terço distal do úmero e, 21 dias após, sofreram anastomose epineural secundária, término-terminal. Nos 10 dias subseqüentes à neuroanastomose, o membro esquerdo de todos os cães foi irradiado com *laser* arseneto de gálio no intuito de investigar sua influência na regeneração do nervo. O membro contralateral serviu como testemunha. A recuperação funcional foi verificada através da característica da deambulação, testes de sensibilidade e avaliação motora. Foram efetuadas biópsias bilaterais, na região de anastomose, aos 10 dias (grupo A), 30 dias (grupo B), 60 dias (grupo C) e 90 dias (grupo D) após a reconstituição cirúrgica, para estudo morfológico em microscopia óptica. A proliferação de tecido conjuntivo na linha de anastomose é a complicação mais séria no processo de regeneração nervosa. A radiação *laser* diminui a intensidade da resposta inflamatória ao fio de sutura, mas pode contribuir para a formação de neuroma mais exuberante.

UNITERMOS: *Laser*; Regeneração; Cicatrização; Nervo radial cães.

INTRODUÇÃO

Anatomia e fisiologia do sistema nervoso são mais complexas e mais interdependentes que em outros tecidos³. A velocidade de regeneração de um nervo depende do fato de o axônio ser mielinizado ou amielinizado e, no caso de fibras mielinizadas, da espessura da bainha de mielina. O crescimento dos axônios e das células de Schwann estende-se da extremidade do tronco nervoso proximal para o segmento distal. A bainha de mielina surge no axônio em regeneração aproximadamente no sexto ou sétimo dia. Os nódulos de Ranvier aparecem, em média, duas semanas após, e a mielina continua a ser depositada durante aproximadamente um ano⁹.

Para que ocorra a mielinização, os axônios devem atravessar o ponto de secção e penetrar nas bandas de Büngner no segmento distal¹⁷. Segundo Haines⁶, a regeneração pode ser dificultada por abundante invasão de tecido conectivo, resultando em formação de neuroma.

Rojas¹² considerou a sutura secundária aos 21 dias como a ideal para se realizar a neuroanastomose por apresentar um campo praticamente livre de células inflamatórias. Rojas¹² e Simpson *et al.*¹⁵ citam que na reparação secundária o epineuro apresenta-se mais resistente, oferecendo maior sustentação da sutura. Como se observa, o processo de regeneração nervosa apresenta características em que diferentes fatores podem impedi-la ou retardá-la, principalmente aqueles que interferiram com a proliferação axonal em nível da anastomose.

Nos últimos anos, pesquisas têm demonstrado que as radiações *softlaser* AsGa ou HeNe possuem efeito antiinflamatório, analgésico, estimulante celular e modulador do tecido conjuntivo na regeneração e na cicatrização de diferentes tecidos^{1,4,13,18}.

O presente estudo teve como objetivo avaliar em cães, através de exame clínico e histopatológico, a regeneração do nervo radial seccionado e reparado por intervenção cirúrgica secundária, sob influência ou não da radiação *laser* AsGa, na expectativa de obter melhor qualidade cicatricial.

MATERIAL E MÉTODO

Foram utilizados 24 cães clinicamente saudáveis (desverminados e avaliados por exame clínico e hemograma), machos e fêmeas, sem raça definida, pesando entre 4 e 23 kg, provenientes do Biotério Central da Universidade Federal de Santa Maria. Os animais foram separados aleatoriamente em quatro grupos de seis, aqui denominados A, B, C, D, conforme o período de observação pós-operatória que foi respectivamente de 10, 30, 60 e 90 dias. Todos foram submetidos à neurotomia bilateral do nervo radial e, após um período de 21 dias, à anastomose término-terminal do referido nervo (neurorrafia secundária).

Cada animal foi privado de alimento sólido por 12 horas antes da cirurgia e tranqüilizado com maleato de acetilpromazina na dose de 0,5 mg/kg, via intramuscular e anestesiado com tiopental

sódico 3%, via venosa Após contenção em decúbito lateral, a antisepsia foi efetuada pelo esquema álcool-iodo-álcool e a área operatória delimitada por panos de campo esterilizados.

A abordagem cirúrgica foi efetuada em nível da região lateral do terço distal do úmero, através de incisão cutânea longitudinal, seguida de divulsão e secção da fásia entre a cabeça lateral do músculo tríceps braquial e músculo braquial. A cabeça lateral do músculo tríceps braquial foi rebatida caudalmente para visualização do nervo radial. Este foi dissecado de seu leito e foi efetuada neurotomia com tesoura de íris, reta. Os cotos do nervo foram fixados ao músculo braquial com auxílio de dois pontos de reparo em cada extremidade para evitar retração cicatricial excessiva. Foi mantida uma lacuna de 0,3 cm entre eles. Em seguida, os planos cirúrgicos foram suturados. Após reposicionamento do cão, o membro contralateral foi submetido a procedimento semelhante. Ao término da cirurgia, foi iniciada a terapia com *laser* na área operatória do membro anterior esquerdo. O membro direito foi o testemunha.

A terapia *laser* consistiu em uma aplicação diária sobre a região de neuroanastomose, no membro esquerdo de todos os animais dos quatro grupos, na dosimetria de 6 j/cm² de forma pontual e 1 j/cm² em varredura. O tratamento foi repetido por 10 dias. Para a irradiação foi utilizado um *laser* semiconductor de baixa intensidade, diodo arseneto de gálio, 45w de potência, comprimento de onda de 904 nanômetros e densidade de potência média de 120 mw/st.

Decorridos 21 dias da neurotomia, cada animal foi reoperado adotando-se os mesmos cuidados pré-operatórios descritos anteriormente. Os segmentos do nervo foram localizados, desbridados cuidadosamente de seu novo leito e os neuromas excisados através de secções até a identificação de tecido com aspecto normal. Na seqüência, os segmentos nervosos foram igualmente orientados com dois pontos nas bordas laterais dos cotos seccionados, e mantidos reparados.

A neurorrafia foi iniciada pela superfície lateral dos cotos, seguida pela superfície medial e o número de pontos foi em média de 3 a 5 em cada superfície. Foi utilizado fio de polipropileno azul n. 6-0^a em pontos isolados no epineuro. Após, a ferida cirúrgica foi irrigada abundantemente com solução salina isotônica, os músculos reconstituídos por meio de sutura contínua simples, e o espaço morto anatômico na tela subcutânea foi reduzido por meio de sutura em zigue-zague com categute cromado 3-0. A pele foi suturada com fio de poliamida 100%^b em pontos simples isolados. Manobra idêntica foi repetida no membro oposto.

Os membros operados foram avaliados clinicamente através da deambulação, testes de sensibilidade realizados por agulhadas e beliscamento da pele nas áreas de inervação do radial. No momento da abordagem cirúrgica para efetuar a biópsia, foi feita estimulação mecânica por pinçamento direto em cada nervo, proximal à anastomose.

As biópsias dos segmentos anastomosados (aproximadamente 1 cm) foram obtidas aos 10, 30, 60 e 90 dias após a neurorrafia no membro irradiado e testemunha, em cada animal dos grupos A, B, C e D, respectivamente. Cada amostra foi identificada, fixada em formol tamponado, processada e avaliada por microscopia óptica. Os segmentos obtidos foram incluídos em parafina e corados pela hematoxilina eosina. Para cada parte do nervo foi feita uma avaliação individual das diferenças microscópicas do processo de regeneração entre o segmento tratado e o testemunha, nos diferentes tempos.

RESULTADOS E DISCUSSÃO

Os estímulos cutâneos sensitivos, realizados semanalmente nos animais observados por 60 (grupo C) e 90 dias (grupo D) induziram em ambos os membros respostas a partir do 56º dia após a anastomose. Essas respostas foram obtidas em tempo inferior àquele verificado por Rojas¹², que foi de 110 dias. Essa diferença de tempo é explicada por Shores¹⁴. Segundo o autor, os testes com agulhadas podem detectar disfunção nervosa periférica nos membros de muitos animais, mas pode ser necessário um estímulo maior para uma avaliação mais adequada da função sensorial, principalmente em cães estóicos. No presente experimento, o teste realizado por agulhadas e beliscamento, embora apresentasse boa praticidade, não evidenciou respostas claras em determinados animais. Madden; Peacock Jr.⁸ citam que o retorno da função motora pode ser detectado mais facilmente que o retorno sensitivo, mas, mesmo assim, exames efetuados por clínicos com pouca experiência podem apresentar conclusões falhas.

Nas 48 horas após a neuroanastomose, os animais adotaram ligeira hiperflexão da articulação úmero-rádio-ulnar durante a deambulação, fato já observado por Hoerlein⁷, para compensar a perda de propriocepção. Isso dificultou a avaliação da recuperação motora dos membros. Em razão desse comportamento, todos os cães foram submetidos a pinçamento do nervo radial, proximal à linha de anastomose, para avaliação da resposta motora momentos antes da biópsia. Foi obtida resposta positiva na forma de movimentos de extensão da articulação carpiana e dos dígitos. Nos animais do grupo D, a resposta ocorreu com maior intensidade. Esse teste foi realizado para avaliação da recuperação da função motora do nervo radial à semelhança de Stopigliola¹⁶, que o aplicou para avaliar a regeneração do nervo ulnar em cães. O autor verificou visíveis flexões das articulações carpiana e metacarpo-falangiana.

Em determinados animais, foi observada a formação de úlceras cutâneas de decúbito ou por lambedura, na região dorsal do carpo e dígitos, à semelhança do que descreveram Beek *et al.*², as quais cicatrizaram na medida em que retomava a sensibilidade cutânea e a função motora dos músculos extensores do carpo e dígitos.

Na neuroanastomose, foi constatado que o epineuro estava espessado e resistente à tração. Mesmo assim, ocorreu deiscência completa da anastomose em um dos membros de dois animais do grupo B, que foi atribuída à tensão exagerada na linha de sutura. Esse espessamento, segundo Rojas¹² e Simpson *et al.*¹⁵, permite suturas mais seguras. No entanto, essa característica, conforme Beek *et al.*², não previne a tensão excessiva durante a anastomose.

Os resultados obtidos na presente pesquisa corroboram as afirmativas de Rojas¹² e Simpson *et al.*¹⁵ de que na reparação secundária o epineuro apresenta-se resistente à tração; no entanto, essa resistência pode não ser suficiente quando houver excessiva tensão por retração cicatricial do nervo ou encurtamento na excisão do neuroma. Para Shores¹², a tensão na área de anastomose é um fator importante para o sucesso da cirurgia, sendo fundamental, na anastomose, avaliar previamente se os segmentos nervosos podem ser aproximados sem tensão excessiva.

Para a recuperação funcional, os brotamentos axonais devem penetrar nas bandas de Büngner e iniciar o processo de remielinização. Um dos fatores que causou maior impedimento nesse processo foi a dificuldade encontrada pelos axônios de migrarem através do tecido conjuntivo proliferante, na linha de anastomose, que se apre-

sentou com um grau considerado moderado-abundante (Fig. 1). Embora Schmitt *et al.*¹³ tenham observado que a radiação *softlaser* induziu um efeito modulador no processo cicatricial de tendões, conferindo melhor organização das novas fibras colágenas, não foi obtido efeito satisfatório no processo cicatricial em nível da linha de anastomose do tecido nervoso. Isso poderia ser explicado pelas diferenças estruturais entre o tecido nervoso e o tendão. Aqui foi evidenciada a invasão do espaço entre os segmentos anastomosados por tecido fibroso.

Outro achado microscópico no tecido nervoso foi a reação inflamatória ao fio de sutura, que caracterizava a formação de um granuloma tipo corpo estranho (Fig. 2), observações estas compatíveis com Wise *et al.*¹⁹ e Rodkey *et al. apud* Stopiglia¹⁵, mas que diferem de outros autores, como Ely; Calteux⁵, Simpson *et al.*¹⁵ e Rodkey; Cabaud¹¹, que não encontram formação de granuloma de sutura. Essa reação ao fio foi mais restrita no membro irradiado, sendo considerada moderada, enquanto no membro não irradiado atingiu nível de moderado a acentuado. O que, segundo Cruaães⁴, se deve ao efeito antiinflamatório do *laser*.



Figura 1

Reparação nervosa secundária. Aspecto da intensa reação cicatricial em nível da linha de neuroanastomose no membro não irradiado em um cão submetido a neurorrafia. Biópsia efetuada aos 60 dias após a neuroanastomose (H&E, obj. 6.3x).

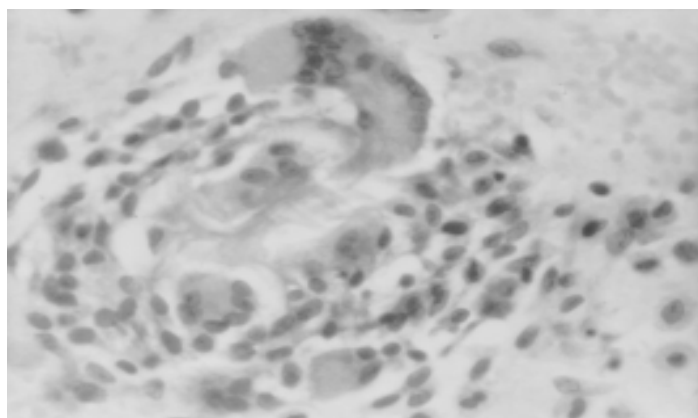


Figura 2

Reparação nervosa secundária. Aspecto histológico de um granuloma de sutura no tecido nervoso não irradiado de um cão submetido a neurorrafia do radial. Biópsia efetuada aos 10 dias após a neuroanastomose. (H&E, obj. 6.3x).

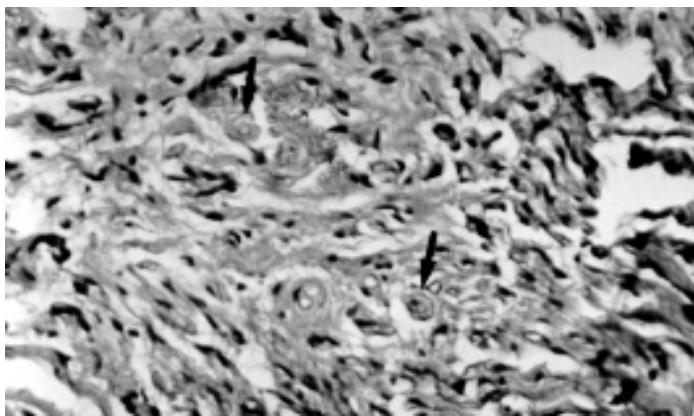


Figura 3

Reparação nervosa secundária. Presença de neuromas no tecido nervoso irradiado (setas). Biópsia efetuada aos 90 dias após neuroanastomose. (H&E, obj. 16x).

Nos animais do grupo D, foram observadas, especialmente na linha de anastomose, desorientações fasciculares que indicavam a formação inicial de pequenos neuromas, principalmente onde a proliferação fibrosa estava exacerbada. Esses achados estão de acordo com Haines⁶ e Swaim¹⁷, os quais afirmaram que a ponte na qual os axônios crescem está sujeita a distorções devido à invasão de tecido conjuntivo intra e extraneural, e que uma abundante invasão de tecido conjuntivo pode dificultar a regeneração, induzindo neuromas. No tecido nervoso irradiado, foi mais conspícua a formação de neuromas. Segundo Cruaães⁴, a radiação *laser* aumenta a velocidade do crescimento nos nervos periféricos, o que pode ter levado a desvios mais acentuados no trajeto dos neuritos, no momento em que estes contactaram com o tecido nervoso na área de anastomose, acentuando a formação dos neuromas (Fig. 3).

CONCLUSÕES

Com base nos resultados obtidos, pode-se concluir que:

- a retração dos segmentos nervosos e a excisão de neuromas induzem tensão na linha de anastomose durante a reparação secundária, o que propicia a deiscência;
- a invasão da linha de anastomose por tecido conjuntivo proliferante, favorecido pelo fio de polipropileno 6-0, é o maior impedimento à regeneração nervosa e promove a formação de neuroma pela barreira de tecido cicatricial; e
- a terapia *laser* AsGa diminui a reação inflamatória ao fio de sutura mas pode intensificar a formação de neuromas quando houver impedimentos na linha de anastomose.

FONTES DE AQUISIÇÃO

a - Prolene 6-0: Ethicon S.A Rodovia Presidente Dutra, km 157, São José dos Campos, SP.

b - Nylon Grilon 0,20: Irmãos Mazzaleno & Cia. Ltda. São Paulo, SP.

c - Aparelho *Laser* Diodo AsGa - LIV 877A.; KLD Biosistemas. Equipamentos Eletrônicos Ltda. Rua Comendador Guimarães, 25/3º andar, Amparo, SP.

SUMMARY

Twenty-four cross bred adult dogs were separated into four groups and submitted to bilateral neurotomy of the radial nerve, at the level of the distal third of the humerus. In each dog the epineural anastomosis was made 21 days after neurotomy. The surgical region of the left forearm received daily irradiation with GaAs laser for a ten day period in order to evaluate its influence on the repair process. The right forearm was the control. Functional recovery of the forearms was evaluated through ambulation, test of sensibility and motion evaluation. Nerve regeneration was confirmed by histological studies of the anastomosed nervous stumps, collected by biopsy in the 10th day (group A), in the 30th day (group B), in the 60th day (group C) and in the 90th day (group D) after neuroanastomosis. The histological studies showed that the proliferation of the connective tissue on the anastomosis region was the factor that proved to be the greatest impeachment for the nervous regeneration. The GaAs *laser* radiation decreases the local inflammatory response but may contribute to neuroma formation.

UNITERMS: Laser; Regeneration; Healing; Dog radial nerve.

REFERÊNCIAS BIBLIOGRÁFICAS

- 1- ABERGEL, R.P.; MEEKER, C.A.; LAM, T.S.; *et al.* Control of connective tissue metabolism by lasers: recent developments and future prospects. **Journal of the American Academy of Dermatology**, v.11, n.6, p.1142-50, 1984.
- 2- BEEK, AV.; GLOVER, J.L.; ZOOK, E. Primary versus delayed-primary neurotomy in rat sciatic nerve. **Journal of Surgical Research**, v.18, n.3, p.335-9, 1975.
- 3- BROWN, P.W. Factors influencing the success of the surgical repair of peripheral nerves. **Surgical Clinics of North America**, v.52, n.5, p.1137-55, 1972.
- 4- CRUAÑES, J.C. **La terapia laser hoy**. Barcelona: Centro de documentación Laser de meditec, 1984. 164p.
- 5- ELY, J.B.; CALTEUX, N. Envelope venoso: contribuição experimental à cirurgia dos nervos periféricos. **Revista da Associação Médica do Rio Grande do Sul**, v.27, n.4, p.454-61, 1983.
- 6- HAINES, D.E. Degeneration and regeneration of nerve tissue. *In:* JENKINS, T.W. **Functional mammalian neuroanatomy**. Philadelphia: Lea & Febiger, 1972. Cap.8. p.118-28.
- 7- HOERLEIN, B.F. **Canine neurology diagnosis and treatment**. 3.ed. Philadelphia: W.B. Saunders, 1978. Cap.9. p.223-53: Peripheral nervous system - section I - peripheral nerve distribution and function.
- 8- MADDEN, J.W.; PEACOCK Jr., E.E. Some thoughts on repair of peripheral nerves. **Southern Medical Journal**, v.64, n.1, p.17-21, 1971.
- 9- PEACOCK, E.E.; VAN WINKLE, W. **Wound repair**. 2.ed. Philadelphia: W.B. Saunders, 1976. Cap.10. p.502-46: Repair of peripheral nerves.
- 10- RODKEY, W.G *et al.*, 1980 *apud* STOPIGLIA, A.J., 1986. p.18.
- 11- RODKEY, W.G.; CABAUD, H.E. Lesão e reparo do nervo periférico. *In:* BOJRAB, M.J. **Cirurgia dos pequenos animais**. 2.ed. São Paulo: Rocca, 1986. Cap.5. p.27-33.
- 12- ROJAS, R.A.G. **Estudo da regeneração do sistema nervoso periférico em cães, por secção do nervo radial**. Santa Maria, RS, 1982. 76p. Dissertação (Mestrado em cirurgia) - Curso de Pós-Graduação em Medicina Veterinária, Universidade Federal de Santa Maria, 1982.
- 13- SCHMITT, I.; RAISER, A.G.; GRAÇA, D.L.; *et al.* Os efeitos da radiação *laser* Arseneto de Gálio (AsGa) sobre a regeneração de tendões em cães. **Brazilian Journal of Veterinary Research and Animal Science**, v.30, n.2, p.145-9, 1993.
- 14- SHORES, A. Peripheral nervous system. *In:* BOJRAB, M.J.; BIRCHARD, S.J.; TOMLINSON Jr., J.L. **Current techniques in small animal surgery**. 3.ed. Philadelphia: Lea & Febiger, 1990. Cap.6. p.50-8.
- 15- SIMPSON, S.T.; KORNEGAY, J.N.; RAFFE, M.R. Surgical diseases of peripheral nerves. *In:* SLATTER, D.H. **Textbook of small animal surgery**. Philadelphia: W.B. Saunders, 1985. V.1. Cap.95. p.1335-57.
- 16- STOPIGLIA, A.J. **Utilização de técnica microcirúrgica na neurorrafia de animais domésticos: estudo experimental da reparação fascicular no nervo ulnar de cão (Canis familiaris)**. São Paulo, SP, 1986. 75p. Tese (Doutorado em Ciências Biomédicas) – Curso de Pós-graduação em Ciências Biomédicas, Universidade de São Paulo, 1986.
- 17- SWAIM, S.F. Peripheral neuropathies. *In:* BOJRAB, M.J. **Pathophysiology in small animal surgery**. Philadelphia: Lea & Febiger, 1981. Cap.24. p.233-42.
- 18- WANDERER, C. **Avaliação clínica, macro e microscópica dos efeitos das radiações laser sobre o processo de cicatrização cutânea em cães**. Santa Maria, RS, 1991. 69p. Dissertação (Mestrado em cirurgia) – Curso de Pós-Graduação em Medicina Veterinária, Universidade Federal de Santa Maria, 1991.
- 19- WISE *et al.*, 1969 *apud* STOPIGLIA, A.J., 1986. p.8.

Recebido para publicação: 10/05/1996

Aprovado para publicação: 16/04/1997