

Prevalência de maloclusão em *Panthera onca* e *Puma concolor* mantidas em cativeiro no Estado de São Paulo

Prevalence of the malocclusion in *Panthera onca* e *Puma concolor* keeping in captivity in the State of São Paulo

João Luiz ROSSI JUNIOR¹;
Marco Antônio GIOSO¹;
Jean Carlos Ramos da SILVA¹;
Maria Fernanda Vianna MARVULO¹

¹Departamento de Cirurgia da Faculdade de Medicina

Resumo

O desenvolvimento da Odontologia Veterinária foi tardio na Clínica Médico Veterinária Preventiva de Animais Selvagens. Alguns trabalhos a respeito da Odontologia de Animais Selvagens já foram realizados com animais originários de cativeiro e vida livre de várias espécies de diversas distribuições geográficas, mas não específicos aos grandes felinos neotropicais (*Panthera onca* e *Puma concolor*). Objetivou-se neste trabalho fazer levantamento sobre a prevalência de maloclusão em grandes felinos neotropicais manejados nas instituições visitadas no Estado de São Paulo. Para os estudos utilizamos amostra constituída de 42 onças-pintadas (*Panthera onca*) e 36 suçuaranas (*Puma concolor*), totalizando 78 animais, provenientes de 18 instituições mantenedoras de tais espécies em cativeiro no Estado de São Paulo. Todos os animais foram examinados, observando-se se a oclusão estava de acordo com o normal para as espécies. Os dentes foram identificados um a um, examinados diretamente por meio de explorador odontológico. A maloclusão esteve presente em 47,61% (20 casos) em *Panthera onca* e dois indivíduos de *Puma concolor* (5,55.00%). Os animais que apresentaram maloclusões aparentemente não tinham problemas de apreensão de alimentos ou de mastigação, embora apresentassem acúmulo de alimentos ou indutos moles na região dos dentes com espaço interproximal mais reduzido, o que poderá levar a problemas futuros devido a falta de remoção desses indutos dos dentes.

Palavras-chave

Felidae.
Animais de cativeiro.
Animais em extinção.
Doenças.

Correspondência para:

MARCO ANTÔNIO GIOSO
Departamento de Cirurgia
Faculdade de Medicina Veterinária e Zootecnia da USP
Avenida Prof. Orlando Marques de Paiva, 87
Cidade Universitária Armando Salles de Oliveira
05508-270 – São Paulo - SP
e-mail:maggioso@usp.br; kadeshi_rossi@hotmail.com

Recebido para publicação: 20/09/2002
Aprovado para publicação: 21/12/2002

Introdução

As doenças da cavidade oral em animais selvagens não costumam ser bem compreendidas e documentadas por profissionais que trabalham com tais espécies^{1,2}. As infecções da cavidade oral podem estar diretamente relacionadas

com enfermidades dentais primárias como: erupção dental deficiente, oclusão imperfeita, desgaste e abrasão precoce, fraturas com ou sem exposição de polpa dental e doença periodontal.

Objetivou-se neste trabalho fazer levantamento sobre a prevalência de maloclusão em grandes felinos

neotropicais manejados nas instituições visitadas no Estado de São Paulo.

O desenvolvimento da Odontologia Veterinária foi tardio na Clínica Médico Veterinária Preventiva de Animais Selvagens. Alguns trabalhos internacionais a respeito da Odontologia de Animais Selvagens já foram realizados com animais originários de cativeiro e vida livre de várias espécies, de diversas distribuições geográficas, mas não específicos aos grandes felinos neotropicais (*Panthera onca* e *Puma concolor*).

O *Puma concolor* tem ampla distribuição latitudinal, abrangendo assim, os mais diversos habitats, ocorrendo desde o Canadá até o Chile, incluindo o Brasil³.

A União Internacional para Conservação da Natureza e dos Recursos Naturais (IUCN) lista as subespécies *Puma concolor cougar* e o *Puma concolor coryi* como criticamente ameaçadas. No Chile a onça-parda é tida como “vulnerável” na maioria das regiões, mas no norte é considerada “ameaçada”. A Lista dos Animais Ameaçados de Extinção⁴ (IBAMA), não faz distinção entre as diferentes subespécies, classificando todas como de menor preocupação⁵.

A *Panthera onca* é o maior felino e maior predador terrestre do Hemisfério Oeste, encontrado somente no Novo Mundo⁶.

Historicamente eram encontrados desde o sudoeste dos Estados Unidos da América até o sul da Argentina. Atualmente, a *Panthera onca* é encontrada nas planícies costeiras do México até o norte da Argentina, o que representa uma redução de 50,00% na sua área de ocupação desde o início do século XX⁶. Além da Wildlife Conservation Society, o IBAMA classifica a espécie *Panthera onca* na lista oficial de fauna ameaçada de extinção no Brasil.

As anormalidades da dentição e outras lesões orais podem ser resultado do desenvolvimento anormal

dos tecidos, displasia ou influências do meio ambiente⁷.

Colyer⁸ relatou posições variáveis dos dentes na maioria das ordens e subespécies (*apud* HARVEY⁹, 1985).

Amand e Tinkelman⁷(1985, *apud* HARVEY⁹, 1985) descrevem maloclusão em algumas espécies de mamíferos, como gorila e macacos Colobus, afirmando que estas anormalidades se desenvolvem de forma particular para diferentes espécies.

Estes mesmos autores afirmam que primatas, carnívoros, artiodactilos e marsupiais podem ter pré-molares mal separados, sendo que 5,00 a 12,00% dos mamíferos selvagens apresentam este tipo de anormalidade, podendo chegar a 40,00% nos primatas. No entanto, não há estudos que demonstrem qual é o tipo de mal-posicionamento encontrado em onças-pintadas (*Panthera onca*) e suçuaranas (*Puma concolor*).

Os tipos de maloclusões vistos em animais em cativeiro são similares aqueles vistos na natureza, entretanto animais mantidos em cativeiro podem possuir o dobro ou triplo de prevalência^{7,9}.

Estas anormalidades são mais evidentes em cativeiro, devido ao estresse, ambiente, nutrição, textura da dieta, trauma, doença periodontal ou conseqüente de comportamento anormal durante criação artificial¹⁰. Para este último fator, os mesmos autores relatam um procionídeo (“jupará”, “kinkajou”- *Potus flavus*) que sofreu desvio no eixo longitudinal da mandíbula, devido ao hábito de sugar suas próprias mãos quando filhote¹⁰.

Em cativeiro, doenças ósseas alteram a posição dos dentes. Se os dentes possuem desenvolvimento normal, os ossos também o tiveram. Insuficiente crescimento ósseo resulta em dentes assumindo posições um pouco diferentes da normalidade, sendo que o crescimento excessivo tende a deslocar os dentes, produzindo em alguns casos extremas

irregularidades ^{7,9}.

A maloclusão pode não causar ou resultar em nenhum problema, portanto, o tratamento não é necessário ¹⁰. Tentativas de tratamento ortodôntico em espécies selvagens podem ser complicadas, ajustes e manutenção são usualmente difíceis ¹⁰.

É interessante notar que as causas de maloclusão nas espécies domésticas, mormente em cães, parece ser decorrência dos acasalamentos consanguíneos ¹¹, com fins de modificar as dimensões corpóreas dos animais. Estes acasalamentos acabam por diminuir o tamanho do crânio, mas não o dos dentes, proporcionalmente, levando a modificações na forma do arco dental dos animais. Problemas de oclusão não são relatados em animais selvagens, além dos aqui descritos, embora o sejam em carnívoros domésticos ¹¹.

Materiais e métodos

Para os estudos utilizamos amostra constituída de quarenta e duas (N= 42) onças-pintadas (*Panthera onca*) e trinta e seis (N=36) suçuaranas (*Puma concolor*), totalizando setenta e oito animais (N= 78), provenientes de 18 instituições mantenedoras de tais espécies em cativeiro no Estado de São Paulo, que foram visitadas e anestesiadas pelo Plano de Manejo de Felinos Neotropicais durante o período de maio de 1999 a outubro de 2000.

Os animais mantidos em cativeiro foram avaliados clinicamente após a realização de anestesia do tipo dissociativa. Foram realizados os levantamentos preliminares das condições da integridade da cavidade oral, através de preenchimento de odontogramas e realização de documentação fotográfica e de filmagem da cavidade oral dos animais manejados.

Todos os animais foram

examinados, observando-se se a oclusão estava de acordo com o normal para as espécies (Figura 1). Os dentes foram identificados um a um, examinados diretamente por meio de explorador odontológico. Para auxiliar a documentação procederam-se a documentação fotográfica e moldagem da cavidade oral por meio de silicone de adição (3M®). Os procedimentos realizados nos animais sempre contaram com a anuência e participação dos profissionais das instituições visitadas.

Resultados

A seguir mostraremos os resultados em porcentagens das maloclusões encontradas relativas a quarenta e duas (N= 42) *Panthera onca* e trinta e seis (N= 36) *Puma concolor*, que podem ser vistas nas Tabelas 1,2 e 3.

A maloclusão (Figuras 2 e 3) esteve

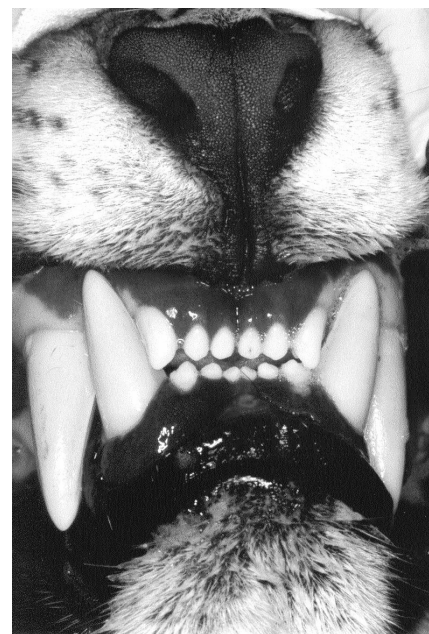

Figura 1
Oclusão normal encontrada na espécie *Panthera onca*

presente em 47,61% (20 casos) em *Panthera onca* e dois indivíduos de *Puma concolor* (5,55.00%). Um indivíduo de *Panthera onca* apresentou alteração do posicionamento dos pré-molares superiores (giro-versão). Em nenhum dos casos identificados os animais apresentaram dentes supranumerários.

Os achados de maloclusão relacionaram-se principalmente com o posicionamento lábio-lingual ou lábio-palatino dos dentes incisivos inferiores e superiores respectivamente, com a presença de deslocamento rostro-caudal dos dentes incisivos, dando aspecto de arco, ou ainda a diminuição do espaço interproximal dos dentes na região dos pré-molares e molares, possibilitando o acúmulo de restos alimentares e/ou indutos moles.

Discussão

Tais achados para *Panthera onca* e *Puma concolor* não estão descritos em

literatura, embora existam relatos de que 5,00 a 12,00% dos mamíferos selvagens apresentam este tipo de anormalidade, podendo chegar a 40,00% nos primatas⁷. Em cativeiro, estes percentuais podem duplicar ou quadruplicar, segundo os autores.

Nos felinos selvagens não podemos afirmar se as maloclusões foram decorrentes de acasalamentos consanguíneos¹¹, em vista de não termos estudado a genealogia destes indivíduos. Estudos mais aprofundados de levantamentos da prevalência de maloclusão em carnívoros selvagens necessitam ser realizados.

Os animais que apresentaram maloclusões aparentemente não tinham problemas de apreensão de alimentos ou de mastigação, embora apresentassem acúmulo de alimentos ou indutos moles na região dos dentes com espaço interproximal mais reduzido, o que poderá levar a problemas futuros devido à falta de remoção destes restos alimentares.

Tabela 1

Prevalência de maloclusões na cavidade oral de *Panthera onca* e *Puma concolor* mantidas em cativeiro no Estado de São Paulo, S.P. 2002

Enfermidade oral	Prevalência em <i>P. onca</i> (número de casos e porcentagem)	Prevalência em <i>P. concolor</i> (número de casos e porcentagem)
Maloclusão	20 (47,61%)	2 (5,55.00%)
Total de animais	42	36

Tabela 2

Análise estatística de lesões na cavidade oral de *Panthera onca* mantidas em cativeiro no Estado de São Paulo, S.P. 2002^{12,13}

Enfermidade oral	Prevalência em <i>P. onca</i> (número de casos e porcentagem)	Intervalo de confiança da amostra pesquisada
Maloclusão	20 (47,61%)	32,2875-63,3798
Total de animais	42	-

Tabela.3

Análise estatística de lesões na cavidade oral de *Puma concolor* mantidas em cativeiro no Estado de São Paulo, S.P. 2002^{12,13}

Maloclusão	2 (5,55.00%)	0,9681-20,0147
Total de animais	36	

Observação: o intervalo de confiança significa que temos 95,00% de chance para que o valor estimado (porcentagem) esteja na média entre os valores obtidos para a população pesquisada das enfermidades pesquisadas. Ou seja, no caso da prevalência da maloclusão, 0,9681 a 20,0147% dos indivíduos pesquisados têm esta enfermidade.

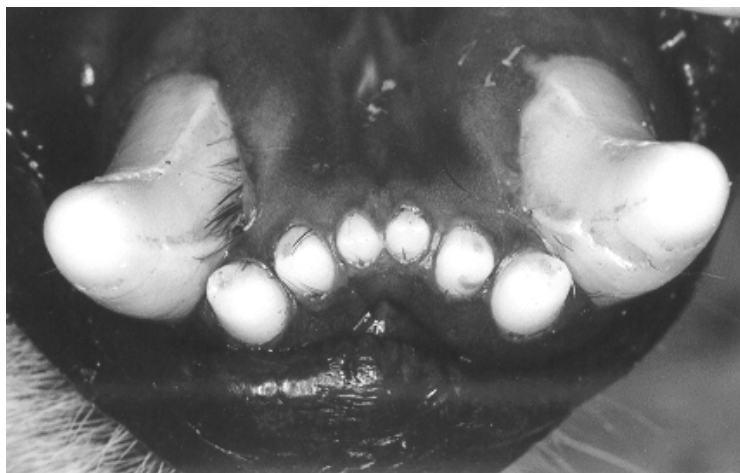

Figura 2
Maloclusão dos dentes incisivos inferiores de *Panthera onca*, formando um arco com concavidade voltada para região rostral da mandíbula

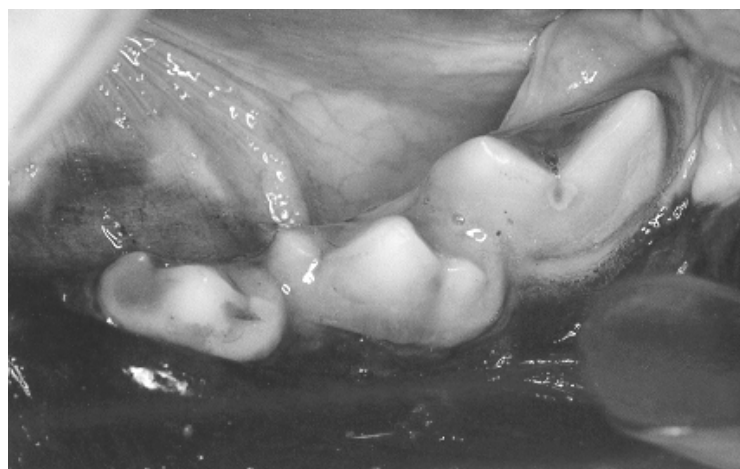


Figura 3
Maloclusão dos dentes terceiro e quarto pré-molares inferiores esquerdos de *Panthera onca*. Note o pequeno espaço interproximal entre os dentes (apinçamento)

Conclusões

1- Grandes felinos neotropicais criados em nosso meio (*Panthera onca* e *Puma concolor*) possuem problemas de maloclusão.

2- Estudos de genealogia dos animais pode ajudar a elucidar se a maloclusão está realmente associada à consangüinidade.

3- Os animais que apresentaram maloclusão não necessitaram de tratamento ortodôntico uma vez que o mesmo é

inviável para estas espécies e pelo fato de que os dentes comprometidos não tinham sua função mastigatória e predatória prejudicada.

Agradecimentos

Aos tratadores, biólogos e médicos veterinários dos zoológicos e bosques municipais que participaram desta pesquisa e ao laboratório Bayer S/A que gentilmente doou parte dos anestésicos usados nesta pesquisa.

Summary

The development of the dentistry was delayed in the preventive internal in wild animals. Some international papers regarding wild animal dentistry already had been carried through with animals originary from captivity and free life of some species of diverse geographic distributions, but not specific to the great neotropical felines (*Panthera onca* and *Puma concolor*). It was the aim of this paper to survey the prevalence of malocclusion in neotropical felines in the institutions visited in the State of São Paulo. For the study we used a sample of 42 jaguars (*Panthera onca*) and 36 pumas (*Puma concolor*), totalizing seventy and eight 78 animals, proceeding from 18 institutions of such species in captivity in the State of São Paulo. All animals had been examined, when it was observed if the occlusion was in accordance with the normal for the species. The teeth had been identified one by one, examined directly by means of dental explorer. The malocclusion was present in 47.61% (20 cases) in *Panthera onca* and two individuals of *Puma concolor* (5.55.00%). The animals with malocclusions apparently did not have problems of food apprehension or chewing ability, even though they presented in the region of teeth with more reduced interproximal space, thus plaque the lack of removal of this plaque can provoke oral problems.

Key-words

Felidae.
 Captivity animals.
 Animals at extinction.
 Stomatognathic system.
 Diseases.

Referências

- 1- KAZIMIROFF, T. A report on the dental pathology found in animals that diet in the New York Zoological Park in 1938. **Zoologica NY Zool Soc**, v. 24, n. 14, p. 297-304, 1938.
- 2- ROBINSON, P. T. Oral pathology in mammals at the San Diego Zoo and Wild Animal Park. **Proc Am Assoc Zoo Vet**, p. 96-98, 1979.
- 3- REDFORD, K. H.; EISENBERG, J. F. **Mammals of the neotropics**. Chicago: Univ. Chicago Press, 1992.
- 4- LISTA oficial de fauna ameaçada de extinção. **IBAMA**, Brasília, 2002. Disponível em: <www.ibama.gov.br/fauna/extincao.htm> Acesso em: 10 de set. de 2002.
- 5- LEITE, F. L. G.; PAULA, T. A. R. **Análise morfológica do testículo e do processo espermatogênico da onça-parda (*Puma concolor*, WOZENCRAFT, 1993) adulta**. 2002. Dissertação (Mestrado no Setor de Morfologia)-Departamento de Medicina Veterinária, Universidade Federal de Viçosa, Viçosa, 2002.
- 6- All about jaguars: ecology. Wildlife Conservation Society (W.C.S.), New York, 2002. Disponível em: <http://wcs.org/490/jag-index/jag-allabout/jag-aboutecology/>. Acesso em 6 de junho de 2002.
- 7- AMAND, W. B. ; TINKELMAN, C. L., 1985 apud HARVEY, C. E. 1985, p. 289-308, 1985.
- 8- COLYER, F. **Variations and diseases of the teeth of animals**. Dover: s.n., 1935. p. 660-690.
- 9- HARVEY, C. E. **Veterinary dentistry**. Philadelphia: W. B. Saunders, 1985. p. 289-308.
- 10- WIGGS, R. B.; LOBPRIZE, H. B. Exotic animal oral disease and dentistry. In: _____ **Veterinary Dentistry**. Principles & Practice.
- 11- GIOSO, M. A. **Análise morfológica óssea e dental e sua relação com características físicas do cão (*Canis familiaris*) como fator predisponente para a doença periodontal**. 1998. Tese (Doutorado em Cirurgia) - Faculdade de Medicina Veterinária e Zootecnia, Universidade de São Paulo, São Paulo, 1998.