

Análise morfológica dos ovários de fetos bovinos da raça Nelore (*Bos primigenius indicus*) em diferentes fases de gestação

Morphological analysis of ovaries of Nelore bovine fetuses (*Bos primigenius indicus*) at various gestation stages

Cristina Maria Rodrigues MONTEIRO¹;
Roberto CARVALHAL¹;
Sílvia Helena Venturoli PERRI¹

¹ - Departamento de Apoio, Produção e Saúde Animal do Curso de Medicina Veterinária da Faculdade de Odontologia da Universidade Estadual Paulista, Araçatuba – SP

Resumo

Vinte fetos fêmeas em diferentes fases de gestação da raça Nelore foram coletados para a realização desta pesquisa. Os ovários direitos e esquerdos foram dissecados e mensurados para verificação de seus comprimentos e larguras e em seguida, foram fixados inteiros em paraformaldeído tamponado a 4,00%, processados e incluídos em paraplastico. Os cortes com 5 mm foram submetidos à coloração com hematoxilina, tricrômio de Masson (para fibras colágenas), Verhoeff (para fibras elásticas) e com reticulina (para fibras reticulares). Os resultados mostraram que não há diferença significativa das mensurações entre os lados direito e esquerdo para os ovários dos fetos bovinos em diferentes fases de gestação, mas há correlação entre os valores obtidos das mensurações dos ovários em função da idade dos fetos, ou seja, o crescimento dos ovários acompanha o crescimento fetal. Os fetos em diferentes fases de gestação, apresentam epitélio germinativo, túnica albugínea e tecido conjuntivo no córtex e medula característicos da morfologia ovariana. Nos ovários de fetos com até 19 semanas de idade gestacional, é evidente a presença em grande quantidade de folículos primordiais e primários. A partir de 22 semanas de gestação, é evidente a presença em grande número, de folículos ovarianos em diferentes estágios de crescimento. A partir de 17 semanas de gestação, observa-se na medula, cordões com luz irregular revestidos por células cúbicas. As variações mais marcantes ocorreram a partir de 22 semanas de gestação.

Palavras-chave
Morfologia.
Ovários.
Fetos.
Bovino.

Correspondência para:

CRISTINA MARIA RODRIGUES MONTEIRO
Departamento de Apoio, Produção e Saúde Animal.
Curso de Medicina Veterinária.
Faculdade de Odontologia da UNESP
Rua Clóvis Pestana, 793
16050-680 – Araçatuba – SP
e-mail: monteiro@fmva.unesp.br

Recebido para publicação: 12/11/2002
Aprovado para publicação: 17/09/2003

Introdução

Os estudos morfológicos do aparelho reprodutor feminino são, em grande parte, realizados em bovinos adultos ou em crescimento, pois estes apresentam um papel importante para a reprodução e conseqüentemente para a economia de um país. No que se refere

às variações anatômicas e histológicas que as estruturas dos órgãos reprodutivos sofrem no decorrer do seu desenvolvimento nos diferentes estágios fetais, merecem um estudo mais detalhado. Estes aspectos devem ser pesquisados de uma forma mais abrangente durante sua formação, portanto, neste trabalho, pretende-se

contribuir com novos dados a respeito do crescimento e evolução morfológica do aparelho reprodutor nos bovinos da raça Nelore (*Bos primigenius indicus*), pois estes animais são largamente difundidos no país e na nossa região, constituindo fontes consideráveis de recursos econômicos.

Material e Método

Para a realização desta pesquisa, foram coletados no Frigorífico Araçafriço no município de Araçatuba, estado de São Paulo, vinte fetos fêmeas em diferentes fases de gestação da raça Nelore (*Bos primigenius indicus*). Inicialmente, os fetos foram medidos da nuca até a transição sacro-coccígea objetivando a avaliação da idade conforme a tabela de Baraldi e Zietzschamm-Krolling.

Para o exame anatômico, os ovários direitos e esquerdos foram dissecados e mensurados com paquímetro para verificação do comprimento e largura. Logo em seguida, os ovários inteiros foram fixados em paraformaldeído tamponado a 4,00%, processados e incluídos em paraplástico. Os cortes com cerca de 5 mm foram submetidos à coloração com hematoxilina e eosina e examinados ao microscópio de luz. As amostras mais reveladoras foram coradas com tricrômio de Masson (para observação da presença de fibras colágenas), Verhoeff (para fibras elásticas) e com reticulina (para as fibras reticulares). Foram analisados a presença e o tipo de epitélio de revestimento, presença de folículos ovarianos em diferentes estágios de maturação, de vasos sanguíneos e linfáticos e a disposição das fibras do tecido conjuntivo.

A análise estatística constituiu-se de teste t para duas amostras dependentes para comparar as

mensurações dos lados direito e esquerdo dos órgãos (comprimento e largura) e análise de regressão para estudar o comportamento das mensurações em função da idade do feto.

As análises estatísticas foram consideradas significativas quando $P < 0,05$ e efetuadas empregando-se o programa SAS¹ (Statistical Analysis System).

Resultados

Anatômicos

A Tabela 1 representa a média (χ) e o desvio padrão (σ) dos comprimentos e larguras dos ovários direitos e esquerdos de fetos bovinos da raça Nelore (*Bos primigenius indicus*) em diferentes fases de gestação. Observa-se que não houve diferença significativa ($p > 0,05$) para todas as medidas analisadas.

A Tabela 2 e as Figuras 1 e 2 apresentam os coeficientes da equação de regressão ajustada, entre os comprimentos e larguras dos ovários em função da idade dos fetos bovinos da raça Nelore (*Bos primigenius indicus*) e respectivos coeficientes de determinação (R^2). Houve correlação significativa ($p < 0,05$) para todas as variáveis, ou seja, a idade dos fetos explica 76,50% e 75,60% da variação do comprimento e largura dos ovários, respectivamente por meio de uma equação de regressão de 2º grau.

Histológicos

Grupo de fetos com 13 a 19 semanas de gestação: o epitélio de revestimento, quando presente, era simples pavimento e cúbico. A transição córtex e medula não mostrou delimitação bem evidente nos fetos com 13 e 14 semanas de gestação (Figura 3). O córtex apresentou grande quantidade

de folículos primordiais e primários envolvidos por tecido conjuntivo denso concêntrico e a medula se caracterizava por apresentar tecido conjuntivo denso em arranjos concêntricos, paralelos ou irregulares e muitos vasos sanguíneos de pequeno diâmetro.

Grupo de fetos com 21 a 24 semanas de gestação: os ovários estavam revestidos por epitélio simples cúbico quando existente e a região cortical com túnica albugínea de tecido conjuntivo denso e grande quantidade de folículos primordiais e primários em meio a tecido conjuntivo em disposição concêntrica, folículos em crescimento (pré-antrais e antrais) e maduros. No feto com 21 semanas e em um feto com 24 semanas de idade gestacional, observaram-se apenas folículos primordiais e primários. A região medular era formada de tecido conjuntivo denso, algumas artérias de pequeno diâmetro e uma área de cordões

com luz pequena e irregular, revestida por células cúbicas (Figura 4).

Grupo de fetos com 25 a 28 semanas de gestação: os ovários apresentavam-se revestidos por epitélio simples cúbico, quando existente e túnica albugínea de tecido conjuntivo denso. Nos fetos com 25 semanas de gestação, o córtex ovariano mostrava grande quantidade de folículos primordiais, primários e pré-antrais em meio a tecido conjuntivo denso em disposição concêntrica. Nos fetos com 27 e 28 semanas de gestação, observou-se também grande quantidade de folículos maduros com grande diâmetro (Figura 5) e folículos atrésicos. A medula era formada de tecido conjuntivo denso com grande quantidade de vasos sanguíneos de pequeno diâmetro e área com cordões de luz pequena e irregular revestida por células cúbicas.

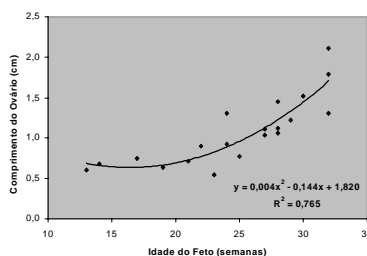


Figura 1

Diagrama de dispersão do comprimento médio do ovário pela idade dos fetos bovinos da raça Nelore (*Bos primigenius indicus*), com representação da equação de regressão ajustada e do coeficiente de determinação (R^2)

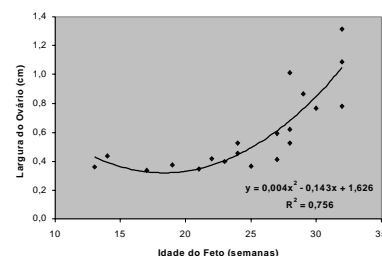


Figura 2

Diagrama de dispersão da largura média do ovário pela idade dos fetos bovinos da raça Nelore (*Bos primigenius indicus*), com representação da equação de regressão ajustada e do coeficiente de determinação (R^2)




Figura 3

Fotomicrografia de ovário de feto bovino com 14 semanas de gestação. Epitélio germinativo (seta). Córtex (c). Medula (m). Hematoxilina e eosina. Obj. 4

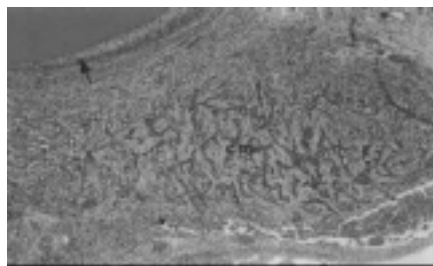


Figura 4

Fotomicrografia de ovário de feto bovino com 24 semanas de gestação. Folículo maduro (seta). Cordões medulares (cm). Hematoxilina e eosina. Obj. 4

Grupo de fetos com 29 a 32 semanas de gestação: os ovários mostraram áreas de epitélio visível formado de células cúbicas e túnica albugínea de tecido conjuntivo denso. A região cortical mostrou grande quantidade de folículos em crescimento e vários folículos maduros com grande antro em meio a tecido conjuntivo denso. Observaram-se folículos atrésicos. A medula reduzida se constituía de tecido conjuntivo denso com fibras em diferentes posições e muitos vasos sanguíneos de pequeno diâmetro e neoformação vascular.

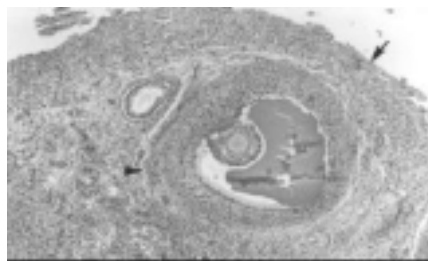

Figura 5
Fotomicrografia de ovário de feto bovino com 27 semanas de gestação. Ausência de epitélio germinativo (seta). Folículo maduro (ponta de seta). Hematoxilina e eosina. Obj. 4

Discussão

Os ovários apresentaram comprimento médio de 1,10 cm para o lado direito e 1,06 cm para o esquerdo, enquanto que para a largura, as mensurações foram de 0,61 cm para o lado direito e 0,59 cm para o esquerdo. Verificou-se que para as medidas houve diferença mínima e não significativa, comparando-se os lados, fato este que denota um crescimento equilibrado durante o período de gestação analisado.

Para a correlação entre cada uma das medidas dos órgãos em função da idade dos fetos, houve correlação significativa, ou seja, o crescimento dos órgãos estudados acompanhou o crescimento fetal durante o período de gestação analisado. A idade dos fetos explicou 76,50% e 75,60% da variação do comprimento e largura dos ovários, respectivamente.

Nos fetos com 13 a 19 semanas de gestação, O epitélio de revestimento dos ovários, quando presente, variou de simples pavimentoso à cúbico.

Tabela 1

Média (\bar{x}) e desvios padrões (σ) dos comprimentos e larguras dos ovários direitos e esquerdos de fetos bovinos da raça Nelore (*Bos primigenius indicus*) em diferentes fases de gestação. (Araçatuba, 2002)

| VARIÁVEL | LADO DIREITO | LADO ESQUERDO | P ⁽¹⁾ |
|-----------------------|-----------------|-----------------|------------------|
| | | $\pm s$ | $\pm s$ |
| Comprimento do Ovário | 1,10 \pm 0,48 | 1,06 \pm 0,37 | 0,3875 |
| Largura do Ovário | 0,61 \pm 0,30 | 0,59 \pm 0,27 | 0,6518 |

⁽¹⁾ nível descritivo

Tabela 2

Coefficientes da equação de regressão ajustada, entre os comprimentos e larguras dos ovários e a idade dos fetos bovinos da raça Nelore (*Bos primigenius indicus*) e respectivos coeficientes de determinação (R²). (Araçatuba, 2002)

| VARIÁVEL | COEFICIENTE DE REGRESSÃO (DESVIO PADRÃO) | | | R ² | |
|-------------------|--|----------------|---------------|----------------|--------|
| | INTERCEPTO | 1ª ORDEM | 2ª ORDEM | | |
| Compr. do Ovário | 1,820 (0,765) | -0,144 (0,069) | 0,004 (0,001) | 0,765 | 0,0001 |
| Largura do Ovário | 1,626 (0,530) | -0,143 (0,047) | 0,004 (0,001) | 0,756 | 0,0001 |

⁽¹⁾ nível descritivo

Banks² cita que durante o desenvolvimento do ovário e da ovogênese, o epitélio é cúbico, porém muda com a idade para o tipo pavimentoso. As regiões cortical e medular eram visíveis, porém nos fetos com 13 e 14 semanas de gestação, a delimitação entre ambas era pouco evidente. Erickson³ ao estudar o desenvolvimento do ovário bovino no período pré-natal, afirma que por volta de 75° ao 80° dias de gestação, ocorre a divisão entre as regiões cortical e medular. A córtex apresentou grande quantidade de folículos primordiais e primários em meio a tecido conjuntivo denso. Junqueira e Zago⁴ e Moore e Persaud⁵ afirmam que no feto humano, há formação de folículos primordiais ao redor do 4° mês de gestação, permanecendo até a puberdade. De outra forma, Moustafa e Hafez⁶ afirmam que nos fetos bovinos, os folículos primordiais são formados aos cinco meses de gestação, o que discorda de nossos resultados, já que os mesmos foram observados, em fetos com 13 semanas de gestação. A região medular era formada de tecido conjuntivo denso com as fibras em disposição concêntrica, paralela ou irregular e áreas de tecido conjuntivo frouxo e vasos sangüíneos de pequeno diâmetro, achados semelhantes aos de Hafez⁷. No feto com 17 semanas de gestação, verificou-se presença de uma área pequena com cordões de luz irregular revestidos por células cúbicas, ao contrário de Erickson³ que estabeleceu em seus estudos histológicos de ovários, a formação de cordões ocorrendo por volta de 75° a 80° dias de gestação. Segundo Dellmann; Brown⁸ redes ovarianas vestigiais localizadas na medula ocorrem em carnívoros e ruminantes. Essas redes são canais irregulares revestidos por epitélio cúbico ou são cordões celulares sólidos. Já, Banks² afirma que remanescentes embrionários formam a “*rete ovarii*” que são cordões sólidos e curtos de

células epiteliais. Shehata⁹ estabeleceu a presença de tubos medulares revestidos por epitélio cúbico e cilíndrico, em fetos de camelos, búfalos e bovinos. O autor explica que esses tubos são contínuos com os túbulos mesonéfricos no mesovário.

Nos fetos com 21 a 24 semanas de gestação, os ovários estavam revestidos por epitélio simples cúbico, quando presente e túnica albugínea de tecido conjuntivo denso. Nos fetos a partir de 22 semanas de gestação, o córtex apresentou grande quantidade de folículos primordiais, primários, em crescimento e antrais. Moustafa; Hafez⁶ afirmam que aos cinco meses de gestação somente folículos primordiais são observados e Erickson³ relata que ao redor de 250 dias de gestação aparecem os primeiros folículos vesiculares. Ambas citações diferem de nossas observações, pois verificamos folículos antrais nos ovários de fetos com 22 semanas de gestação. Segundo Erickson³ ao redor do 170° dia, os ovários se caracterizam por apresentar região cortical estreita e região medular proeminente, o que difere de nossa análise, onde a região medular estava reduzida devido a presença de folículos antrais. A região medular era formada de tecido conjuntivo denso com as fibras dispostas em várias direções com áreas de tecido conjuntivo frouxo e grande quantidade de vasos sangüíneos de pequeno diâmetro. Knobil e Neill¹⁰ afirmam que em muitas espécies, a parte central do ovário em diferenciação é ocupada por células derivadas do mesonéfron e Noden e De Lahunta¹¹ aludem que nos ovários em desenvolvimento, a região medular forma um estroma ocupado por vasos sangüíneos. Em nossas observações, os cordões, com luz irregular, revestidos por células cúbicas se fizeram presentes desde a idade fetal de 17 semanas.

No útero de fetos com 25 a 28 semanas de idade gestacional, os ovários não apresentaram variações significativas em relação ao grupo anterior. Notou-

se apenas ausência de folículos antrais no feto com 25 semanas e nos fetos com 28 semanas de gestação.

Para os fetos com 29 a 32 semanas de gestação, os ovários apresentaram grande quantidade de folículos em crescimento e antrais de grande diâmetro e ainda folículos atrésicos. Desta forma, a região medular estava reduzida, devido a grande quantidade de folículos antrais com grande diâmetro presentes no córtex. No entanto, a disposição das fibras conjuntivas e a presença de cordões com luz irregular revestidos por epitélio cúbico permaneceram semelhantes aos períodos anteriores. O epitélio de revestimento, quando presente era cúbico e a túnica albugínea típica.

Conclusões

1- Não há diferença significativa das mensurações entre os lados direito e esquerdo para os

ovários dos fetos bovinos em diferentes fases de gestação; 2- Há correlação entre os valores obtidos das mensurações dos ovários em função da idade dos fetos, ou seja, o crescimento dos ovários acompanha o crescimento fetal; 3- Os fetos em diferentes fases de gestação, apresentam epitélio germinativo, túnica albugínea e tecido conjuntivo nas regiões cortical e medular característicos da morfologia ovariana; 4- Nos ovários de fetos com até 19 semanas de idade gestacional, é evidente a presença em grande quantidade de folículos primordiais e primários; 5- A partir de 22 semanas de gestação, é evidente a presença em grande número, de folículos ovarianos em diferentes estágios de crescimento; 6- A partir de 17 semanas de gestação, observa-se na medula, cordões com luz irregular revestidos por células cúbicas e 7- As variações mais marcantes ocorreram a partir de 22 semanas de gestação.

Summary

In this research, twenty Nelore female fetuses in different phases of gestation were collected. The right and left ovaries were dissected and measured for verification of the length and width and soon after that, the entire ovaries were fixed in 4.00% tamponed paraformaldehyde, processed and enclosed in paraplastic. The histological sections with 5 mm were stained with hematoxylin and eosin, Masson's trichrome (to colagens fibers), Verhoeff (to elastic fibers) and with reticulin (to reticulares fibers). The results showed that there is no significative differences among the right and left sides for the bovine ovaries in fetuses in different phases of gestation, but there is correlation of the ovaries values in function of the age of the fetuses, or either, the growth of the ovaries follow the fetal growth. The fetuses in different phases of gestation, present germinative epithelium, tunica albuginea and connective tissue in the cortical and medullar parts characteristically of ovarian morphology. In the ovaries of fetuses with up to 19 weeks of gestational age, the presence in great amount of primordial and primary follicles is evident. From 22 weeks of gestation, the presence in great number, of follicles in different periods of growth is evident. From 17 weeks of gestation, was observed medullar cords with irregular lumen covered by cubical cells. The more characteristic variations occurred from 22 weeks of gestation.

Key-words
Morphology.
Ovaries.
Fetuses.
Bovine.

Referências

- 1- SAS INSTITUTE. **SAS/STAT software**: changes and enhancements through release 6.12. Cary: Statistical Analysis System Institute, 1997. 1167 p.
- 2- BANKS, W. J. **Histologia veterinária aplicada**. 2. ed. São Paulo: Manole, 1992. 629 p.
- 3- ERICKSON, B. H. Development and radio-response of the prenatal bovine ovary. **Journal of Reproduction and Fertility**, v. 10, p. 97-105, 1966.
- 4- JUNQUEIRA, L. C. U.; ZAGO, D. **Embriologia médica e comparada**. 3. ed. Rio de Janeiro: Guanabara Koogan, 1987. 291p.
- 5- MOORE, K. L.; PERSAUD, T. V. N. **Embriologia clínica**. 6. ed. Rio de Janeiro: Guanabara Koogan, 1998. 543 p.
- 6- MOUSTAFA, L. A ; HAFEZ, E. S. Prenatal development of the bovine reproductive system. **Journal of Reproductive Medicine**. v. 7, n. 3, p. 99-113, 1971.
- 7- HAFEZ, E. S. E. **Reprodução animal**. 6. ed. São Paulo: Manole, 1995. 582 p.
- 8- DELLMANN, H. D.; BROWN, E. M. **Histologia veterinária**. Rio de Janeiro: Guanabara Koogan, 1982. 397 p.
- 9- SHEHATA, R. Medullary tubes in the ovary of the camel and other mammals. **The Veterinary Record**. v. 76, n. 27, p. 750-753, 1964.
- 10- KNOBIL, E.; NEILL, J. D. **The physiology of reproduction**. 2. ed. New York: Raven Press, 1994. v. 1. 1392 p.
- 11- NODEN, D. M.; de LAHUNTA, A. **Embriologia de los animales domésticos**. Zaragoza: Editorial Acribia, 1990. 399 p.