

## Segmentos arteriais dos rins de queixadas (*Tayassu pecari* Link, 1795) Arterial segments of kidneys in white-lipped peccaries (*Tayassu pecari* Link, 1795)

Patrícia ROMAGNOLLI<sup>1</sup>;  
Gilberto Valente MACHADO<sup>2</sup>;  
Maria Angélica MIGLINO<sup>3</sup>

1- Universidade Paranaense – UNIPAR, Campus Cruzeiro, Umuarama - PR  
2- Universidade Federal do Paraná da Universidade Federal do Paraná,  
Campus Palotina, Palotina – PR  
3- Departamento de Cirurgia da Faculdade de Medicina Veterinária e  
Zootecnia da USP, São Paulo - SP

### Resumo

Foram estudados 18 pares de rins de queixadas (*Tayassu pecari*), cujas artérias foram injetadas com solução corada de Vinilite dissolvido em acetona P.A., em seguida submetidos a corrosão ácida. Os moldes vasculares assim obtidos permitiram observar que: a) as artérias renais, sempre únicas, dividem-se primeiramente em ramos setoriais renais, sendo esses cranial, dorsal, dorsocranial, dorsocaudal, ventral, ventrocranial, ventrocaudal e caudal; b) as artérias segmentares renais, oriundas da segunda divisão das artérias renais, de acordo com a sua disposição topográfica, constam de: cranial, mediocranial, média, mediocaudal, caudal, dorsal e ventral; c) independente da modalidade em que se apresentam, os segmentos renais encontram-se separados entre si por áreas paucivasculares.

**Palavras-chave:**  
Queixada.  
Rim.  
Artérias renais.

**Correspondência para:**  
PATRÍCIA ROMAGNOLLI  
Universidade Paranaense – UNIPAR  
Campus Cruzeiro, Caixa Postal 160  
87502-970 – Umuarama - PR  
romagnolli@hot.com

Recebido para publicação: 08/09/2003  
Aprovado para publicação: 19/02/2004

### Introdução

O *Tayassu pecari*, conhecido popularmente como “porco-do-mato”, ou queixada, pertence à família *Tayassuidae* e à ordem dos *Artiodactyla*. O queixada restringe-se à região neotropical compreendida desde o sudeste do México até o norte da Argentina.<sup>1,2,3,4,5,6,7,8</sup> Atualmente, a criação comercial de queixadas é explorada como uma fonte econômica alternativa para o proprietário rural, com possibilidade de diversificação e integração das atividades agropecuárias.

A questão da segmentação anatômica pauta-se no interesse da cirurgia experimental, particularmente nas ressecções parciais de órgãos. É conveniente ressaltar que, em anatomia, o termo segmento diz respeito a um território ou parte de um órgão com função, suprimento e drenagem sanguíneas independentes.<sup>9</sup>

Os estudos existentes acerca da vascularização renal em queixadas restringem-se àqueles realizados por Machado<sup>10</sup> et al., que registram as divisões primárias das artérias renais desses animais em ramos setoriais, assim como sua subsequente ramificação em ramos segmentares. Entretanto, tais vasos segmentares são citados apenas numericamente, sem referência à caracterização de sua disposição topográfica.

A morfologia do queixada é objeto de estudo sob diversos aspectos, tanto no que diz respeito à aplicabilidade dos conhecimentos obtidos junto à área comercial, quanto ao que concerne à Anatomia Comparativa. Desta forma, o presente trabalho objetiva levantar dados que venham enriquecer a literatura pertinente à anatomia do *Tayassu pecari*, especificamente, reconhecendo e caracterizando os setores vasculares renais desta espécie e, a partir

desses, definir os segmentos renais nominando-os de acordo com sua disposição topográfica.


## Materiais e Métodos

Foram utilizados 18 pares de rins de queixadas (*Tayassu pecari*), procedentes de animais adultos, machos e fêmeas. O material objeto da presente investigação foi obtido junto ao criadouro/abatedouro autorizado, localizado no Município de Quedas do Iguaçu, na região Sudoeste do Estado do Paraná.

Após serem coletados, os rins foram mantidos aos pares e identificados, seguindo-se a canulação das artérias renais, com cânulas metálicas de diâmetro compatível com os vasos em questão. A seguir, foi injetada substância sintética corada [Vinilite (Bakelite Vinyl – Bland VMCH, Union Carbide Corporation – Chemical and Plastic, N.Y. – USA), diluído em acetona P.A.], através de pressão manual moderada, até obter-se a repleção total daqueles vasos. O material foi

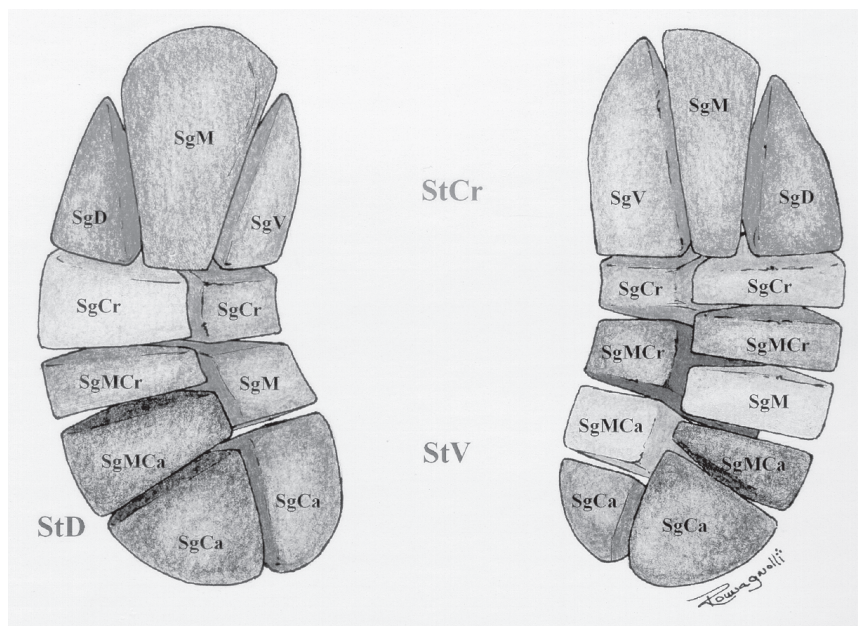
submetido à corrosão ácida (ácido sulfúrico 30%), visando a obtenção de moldes vasculares arteriais renais (Figura 1), os quais se prestaram à análise, esquematização e documentação.

Durante a fase de esquematização, foram confeccionadas ilustrações para cada rim. Com esse recurso, retrataram-se as divisões primárias das artérias renais, através de setores renais específicos, cada qual representado por cor própria [Lápis de cor aquarelável (A. W. Faber-Castell S.A. – R. 1º de Maio, 61. São Carlos – SP, Brasil)], correspondente àquele setor. Foram identificados os segmentos correspondentes a cada setor renal, sendo os mesmos coloridos em diferentes tons da cor reservada ao setor em questão. Para complementar tais esquemas, foram elaborados desenhos em que as ramificações das artérias setoriais renais, quais sejam, as artérias segmentares renais, são retratadas de acordo com a forma em que aparecem nos moldes vasculares em apreço (Figura 2). Alguns registros fotográficos foram realizados para documentação.



**Figura 1**

Molde vascular arterial de rim de queixada (*Tayassu pecari*). Face dorsal. AR, artéria renal; ASiCr, artéria setorial renal cranial; ASiD, artéria setorial renal dorsal. SgD, ramo segmentar renal dorsal; SgV, ramo segmentar renal ventral; SgCr, ramo segmentar renal cranial; SgMcr, ramo segmentar renal mediocranial; SgM, ramo segmentar renal médio; SgMca, ramo segmentar renal mediocranial; SgCa, ramo segmentar renal caudal. Umuarama-PR, 2003



**Figura 2**

Esquema representativo dos segmentos arteriais dos rins de queixada (*Tayassu pecari*). StCr, setor renal cranial; StD, setor renal dorsal; StV, setor renal ventral; SgD, segmento renal dorsal; SgM, segmento renal médio; SgV, segmento renal ventral; SgCr, segmento renal cranial; SgMCR, segmento renal mediocranial; SgMCA, segmento renal mediocranial; SgCa, segmento renal caudal. Umuarama - PR, 2003

## Resultados

As observações realizadas em 18 pares de rins de queixadas (*Tayassu pecari*), demonstraram que as artérias renais, sempre únicas, dividem-se primeiramente, tanto à esquerda quanto à direita, em artérias setoriais renais.

I – Da divisão primária das artérias renais em artérias setoriais renais, resultaram:

1. A artéria renal esquerda emitiu três ramos setoriais renais, em 16 casos (88,88%), sendo esses cranial, dorsal e ventral em 14 órgãos (66,66%), e dorsal, ventrocranial e ventrocaudal em outros dois órgãos (11,11%); dividiu-se em quatro ramos setoriais, dorsocranial, dorsocaudal, ventrocranial e ventrocaudal, vistos em duas oportunidades (11,11%).

2. A artéria renal direita dividiu-se por bifurcação apenas em um caso (5,55%), originando ramos setoriais renais cranial e caudal; trifurcou-se em ramos cranial, dorsal e ventral, em seis órgãos

(33,33%), resultando ramos ventral, dorsocranial e dorsocaudal, em outros três exemplares (16,66%); ramos dorsal, ventrocranial e ventrocaudal em duas oportunidades (11,11%) e, ainda por trifurcação, em um único órgão (5,55%), ramos dorsal, ventral e caudal; nos sete casos em que se dividiu em quatro ramos (38,88%), esses se apresentaram como dorsocranial, dorsocaudal, ventrocranial e ventrocaudal.

A partir das artérias setoriais renais surgiram de um a cinco ramos segmentares, destinados a territórios próprios do parênquima renal, sem a presença visível de anastomoses entre eles, enquadrando-se no conceito de segmentos arteriais renais.

II – Da segunda divisão das artérias renais surgiram as artérias segmentares renais, como se segue:

1. Rim esquerdo: a) a artéria setorial renal cranial, encontrada em 14 oportunidades (77,77%), dividiu-se em ramos segmentares renais dorsal, observado

14 vezes (77,77%), médio em nove órgãos (50%), e ventral em outros 14 casos (77,77%); b) a artéria setorial renal dorsal esteve presente em 16 exemplares estudados (88,88%), emitindo os ramos segmentares renais cranial em 16 espécimes (88,88%), mediocranial em outros 10 (55,55%), médio em seis casos (33,33%), mediocaudal 10 vezes (55,55%) e caudal em 16 órgãos (88,88%); c) a artéria setorial renal dorsocranial evidenciou-se em duas oportunidades (11,11%), emitindo os ramos segmentares renais cranial em dois rins (11,11%), mediocranial em um órgão (5,55%), mediocaudal em outro (5,55%) e caudal em dois exemplares (11,11%); d) a artéria setorial renal dorsocaudal esteve presente em dois exemplares (11,11%) e dividiu-se em ramos segmentares renais cranial em dois rins (11,11%), médio em outro (5,55) e caudal em dois órgãos (11,11%); e) a artéria setorial renal ventral, observada em 14 dos exemplares em questão (77,77%), emitiu os ramos segmentares renais cranial em 14 (77,77%) casos, mediocranial 11 vezes (61,11%), médio em sete oportunidades (38,88%), mediocaudal em 11 (61,11%) órgãos e caudal em 14 (77,77%) rins; f) a artéria setorial renal ventrocranial esteve presente em quatro oportunidades (22,22%), subdividindo-se em ramos segmentares renais cranial, quatro vezes (22,22%), mediocranial um caso (5,55%), médio em três casos (16,66%), mediocaudal em outro (5,55%) e caudal em quatro órgãos observados (22,22%); g) a artéria setorial renal ventrocaudal apresentou-se em quatro dos rins analisados (22,22%), ramificando-se em ramos segmentares renais cranial, em quatro órgãos (22,22%), mediocranial, em apenas um caso (5,55%), médio em outros três (16,66%), mediocaudal em um exemplar (5,55%) e caudal em quatro espécimes (22,22%).

2. Rim direito: a) a artéria setorial renal cranial foi encontrada sete vezes (38,88%) e emitiu os ramos segmentares renais dorsal, em sete casos (38,88%), médio

em outros cinco (27,77%), ventral, em sete órgãos (38,88%) e caudal em um rim (5,55%); b) a artéria setorial renal dorsal, observada em nove exemplares (50%), emitiu os ramos segmentares renais cranial, nove vezes (50%), mediocranial outras seis (33,33%), médio em sete oportunidades (38,88%), mediocaudal em seis rins (33,33%) e caudal em nove órgãos; c) a artéria setorial renal dorsocranial ocorreu em oito rins (44,44%), originando os ramos segmentares renais cranial, oito vezes (44,44%), médio em outros três casos (16,66%) e caudal em oito espécimes estudados (44,44%); d) a artéria setorial renal dorsocaudal, observada em oito rins (44,44%), emitiu os ramos segmentares renais cranial, oito vezes (44,44%), mediocranial em três exemplares (16,66%), médio em quatro deles (22,22%), mediocaudal em quatro órgãos (22,22%) e caudal em oito espécimes (44,44%); e) a artéria setorial renal ventral, encontrada em 10 órgãos (55,55%), dividiu-se em ramos segmentares renais cranial, dez vezes (55,55%), mediocranial em sete oportunidades (38,88%), médio em seis delas (33,33%), mediocaudal em sete exemplares (38,88%) e caudal em 10 rins (55,55%); f) a artéria setorial renal ventrocranial foi observada em sete dos rins estudados (38,88%), quando emitiu os ramos segmentares renais cranial, sete vezes (38,88%), médio outras seis (33,33%) e caudal em sete oportunidades (38,88%); g) a artéria setorial renal ventrocaudal apresentou-se em sete dos rins em questão (38,88%), emitindo os ramos segmentares renais cranial, em sete casos (38,88%), mediocranial em outros três (16,66%), médio em seis espécimes (33,33%), mediocaudal em três órgãos (16,66%) e caudal em sete oportunidades (38,88%); h) a artéria setorial renal caudal, presente somente em dois dos exemplares analisados (11,11%), sendo que, em um deles, apresentou um ramo segmentar renal dorsal (5,55%), um médio (5,55%) e outro ventral (5,55%), e no outro órgão em que se fez presente, emitiu um ramo segmentar renal

ventrocranial (5,55%), um ventrocaudal (5,55%), um dorsocranial (5,55%) e um dorsocaudal (5,55%).

Uma análise quantitativa geral demonstrou 191 segmentos renais para os exemplares de rins direitos estudados e 189 segmentos para os rins esquerdos. Observou-se que dorsalmente os segmentos ocorreram em número de 96 e ventralmente de 91 no rim direito, ao passo que, para o rim esquerdo, foram encontrados 84 segmentos dorsalmente e 94 ocupando a sua porção ventral. A área total de um segmento renal variou de acordo com o número de segmentos presentes em uma determinada região. Desta forma, naqueles rins onde o número de segmentos presentes em sua porção ventral se sobressaía àqueles da porção dorsal, os primeiros eram menores em relação aos últimos.

## Discussão

Embora o objetivo do presente trabalho paute-se na identificação dos segmentos arteriais renais, seria incoerente discorrer a respeito do tema sem fazer alusão à origem de tais vasos, que se dá na divisão primária das artérias renais, representada pelas artérias setoriais renais. Desta maneira, ao se buscar respaldo na literatura existente sobre o tema, verificou-se certa diversidade entre os aspectos anatômicos referentes às artérias setoriais renais.

Quanto à caracterização segmentar arterial renal, em pouco pôde ser confrontada com outros registros, face à escassez de dados referentes ao tema nesta espécie; ressalva feita àquelas informações obtidas sobre outras espécies. Entretanto, nestes casos, a nomenclatura empregada é sobremaneira diversa, o que torna difícil uma análise comparativa.

Quanto ao comportamento da artéria renal, sempre única, os resultados desta pesquisa coincidem com aqueles expostos em catetos<sup>10</sup>; em queixadas<sup>11</sup>; em suínos<sup>12,13,14,15,16</sup>; em caprinos mestiços<sup>17</sup>; em

pequenos ruminantes<sup>18,19,20,21,22</sup>; em cães.<sup>23,24</sup>

Ao descrever os aspectos anatômicos das artérias renais em queixadas, Machado<sup>10</sup> et al., relatam a divisão primária das artérias renais, direita e esquerda, consistindo de artéria setorial cranial, caudal, dorsal, dorsocranial, dorsocaudal, ventral, ventrocranial e ventrocaudal. Apenas a presença da artéria setorial caudal para o rim esquerdo difere do presente trabalho, no qual o referido vaso está presente somente em dois exemplares de rim direito.

Para rins de catetos (*Tayassu tajacu*), Machado<sup>11</sup> et al., descrevem a ocorrência da artéria setorial dorsal, dorsocranial, dorsocaudal, ventral, ventrocranial, ventrocaudal e caudal para o rim esquerdo. Sendo que o rim direito apresentou, como ramos primários da artéria renal, as artérias setoriais cranial, dorsal, dorsocaudal, dorsocranial, ventral, ventrocranial, ventrocaudal e caudal. Neste caso, os resultados coincidem com os desta pesquisa, exceto pela inexistência da artéria setorial cranial naqueles rins, a qual se manifesta na maior parte dos rins de queixadas analisados neste trabalho (77,77%). Para os ramos segmentares originados da divisão secundária da artéria renal esquerda de catetos, foram descritos de quatro a cinco para o setor dorsal, de dois a seis para o setor dorsocranial, de dois a quatro para o setor dorsocaudal, de dois a seis para o setor ventral, de quatro a seis para o setor ventrocranial e três a quatro ramos para o setor ventrocaudal. Como é possível depreender, a inexistência de um setor cranial para os resultados acima descritos, com conseqüente ausência daqueles que corresponderiam a seus ramos segmentares, difere dos resultados deste trabalho, quando foram encontrados de três a quatro segmentos para o setor cranial do rim esquerdo. Quanto à divisão dos demais ramos setoriais, apresentam correspondência com os resultados apresentados neste trabalho. Quando considerada a artéria renal direita, a divisão das artérias setoriais de catetos origina de dois a seis ramos para o

setor cranial, quatro a cinco para o setor dorsal, três a quatro para o setor dorsocranial, três a cinco para o setor dorsocaudal, dois a quatro para o setor ventral, dois a três para o setor ventrocranial, três a cinco para o setor ventrocaudal e quatro ramos segmentares para o setor caudal. O confronto entre tais resultados e aqueles demonstrados por este relato demonstra correspondência entre o número de segmentos apresentados somente para o setor ventrocranial.

O resultados descritos em suínos por Souza<sup>12</sup>, Evan<sup>13</sup> et al., Sampaio<sup>14</sup> et al., Fagundes<sup>15</sup> e Ferreira<sup>16</sup>, demonstraram a divisão das artérias renais, direita e esquerda, somente em ramos setoriais craniais e caudais, sendo que, em todos eles, estão ausentes os ramos setoriais dorsal, dorsocranial, dorsocaudal, ventral, ventrocranial e ventrocaudal, os quais podem ser observados entre os achados registrados nesta pesquisa.

Ao estudar os segmentos anatomocirúrgicos arteriais em rins de suínos (*Sus scrofa*), Souza<sup>12</sup> relatou a subdivisão das artérias setoriais, cranial e caudal, em segmentos ventral e dorsal, destoando dos resultados apresentados por este trabalho.

Em caprinos mestiços, Carvalho<sup>17</sup> descreveu a divisão primária da artéria renal, tanto esquerda quanto direita, em ramos setoriais, ventral e dorsal. Uma análise comparativa entre tais resultados demonstra que, em rins de queixadas, além das supraclivadas, também estão presentes as artérias setoriais cranial, dorsocranial, dorsocaudal, ventrocranial, ventrocaudal e caudal. Caso semelhante foi descrito por Carvalho e Pereira<sup>18</sup>, El-Khaligi<sup>19</sup> et al., Miglino<sup>20</sup> et al., Peduti-Neto<sup>21</sup> e Albuquerque<sup>22</sup>, também referentes a pequenos ruminantes.

Em cães, Correia e Esperança-Pina<sup>23</sup> e Arnautovic<sup>24</sup>, citaram a existência de ramos setoriais, dorsal e ventral, semelhante ao que foi citado para pequenos ruminantes. Além desses, os primeiros descreveram a ramificação dos vasos setoriais em ramos

segmentares, em número de dois a três, tanto para a artéria setorial ventral, quanto para a artéria setorial dorsal.

A comparação dos resultados aqui expostos, visando uma possível análise comparativa, é por vezes impedida em decorrência do amplo e variado critério empregado nas descrições existentes acerca das divisões primárias e secundárias da artéria renal.

Os resultados obtidos na presente pesquisa, acerca da disposição segmentar arterial dos rins de queixadas, permitem confirmar a disposição desses órgãos em unidades menores e independentes, segmentos arteriais, caracterizados por territórios vasculares. Independente de suas modalidades, os rins de queixadas denotam a presença de uma nítida zona paucivascular, separando os segmentos arteriais renais.

Presume-se, a partir dos dados obtidos, que a angioarquitetura da artéria renal de queixadas contribui para o aparecimento do significativo número de segmentos para esta espécie, bem como para o padrão morfológicamente distinto dos segmentos em questão, uma vez que assume disposição arciforme.

## Conclusões

Diante dos resultados provenientes do estudo de 18 pares de rins de queixadas (*Tayassu pecari*) adultos, machos e fêmeas, conclui-se que as artérias renais, sempre únicas, após dividirem-se em artérias setoriais renais, ramificam-se em artérias segmentares renais, a saber:

a) A artéria renal esquerda emitiu três ramos setoriais renais (88,88%): cranial, dorsal e ventral (66,66%) e dorsal, ventrocranial e ventrocaudal (11,11%); quatro ramos setoriais: dorsocranial, dorsocaudal, ventrocranial e ventrocaudal (11,11%).

b) A artéria renal direita bifurcou-se em ramos setoriais renais cranial e caudal (5,55%); trifurcou-se em ramos cranial, dorsal e ventral (33,33%), ramos ventral, dorsocranial e dorsocaudal (16,66%), ramos

dorsal, ventrocranial e ventrocaudal (11,11%), e ramos dorsal, ventral e caudal (5,55%); dividiu-se em quatro ramos (38,88%), dorsocranial, dorsocaudal, ventrocranial e ventrocaudal.

c) No rim esquerdo, a artéria setorial renal cranial (77,77%) emitiu as artérias segmentares renais, dorsal (77,77%), média (50%) e ventral (77,77%); a setorial renal dorsal (88,88%), originou as artérias segmentares renais, cranial (88,88%), mediocranial (55,55%), média (33,33%), mediocaudal (55,55%) e caudal (88,88%); a artéria setorial renal dorsocranial (11,11%), ramificou-se em artérias segmentares renais, cranial (11,11%), mediocranial (5,55%), mediocaudal (5,55%) e caudal (11,11%); da artéria setorial renal dorsocaudal (11,11%), surgiram as artérias segmentares renais, cranial (11,11%), média (5,55%) e caudal (11,11%); a partir da artéria setorial renal ventral (77,77%), tiveram origem as artérias segmentares renais, cranial (77,77%), mediocranial (61,11%), média (38,88%), mediocaudal (61,11%) e caudal (77,77%); a artéria setorial renal ventrocranial (22,22%) emitiu as artérias segmentares renais, cranial (22,22%), mediocranial (5,55%), média (16,66%), mediocaudal (5,55%) e caudal (22,22%); a artéria setorial renal ventrocaudal (22,22%) ramificou-se em artérias segmentares renais, cranial (22,22%), mediocranial (5,55%), média (11,11%),

mediocaudal (5,55%) e caudal (22,22%).

d) No rim esquerdo, a artéria setorial renal cranial (38,88%), dividiu-se em artérias segmentares renais, dorsal (38,88%), média (27,77%), ventral (38,88%) e caudal (5,55%); a artéria setorial renal dorsal (50%), em artérias segmentares renais, cranial (50%), mediocranial (33,33%), média (38,88%) e mediocaudal (33,33%) e caudal (50%); a artéria setorial renal dorsocranial (44,44%), em artérias segmentares renais, cranial (44,44%), média (16,66%) e caudal (38,88); a artéria setorial renal dorsocaudal (44,44%), em artérias segmentares renais, cranial (44,44%), mediocranial (22,22%), média (22,22%), mediocaudal (22,22%) e caudal (44,44%); a artéria setorial renal ventral (55,55%), em artérias segmentares renais, cranial (55,55%), mediocranial (38,88%), média (22,22%), mediocaudal (38,88) e caudal (55,55%); a artéria setorial renal ventrocranial (38,88%), em artérias segmentares renais, cranial (38,88%), média (27,77%) e caudal (38,88%); a artéria setorial renal ventrocaudal (38,88%), em artérias segmentares renais, cranial (38,88%), mediocranial (16,66%), média (22,22%), mediocaudal (16,66%) e caudal (38,88%); a artéria setorial renal caudal (11,11%), em artérias segmentares renais, dorsal (5,55%), média (5,55%), ventral (5,55%), dorsocranial (5,55%), dorsocaudal (5,55%), ventrocranial (5,55%) e ventrocaudal (5,55%).

## Abstract

Was studied 18 pairs of White-lipped peccaries kidneys (*Tayassu pecari*), that has your renal arteries injected whit Vinilit dissolved in P.A. acetone e colored, following submitted to acid corrosion. The vascular molds like this obtained propose that: a) the renal arteries, always single, to divide firstly in setorial renal branches, being these cranial, dorsal, dorsocranial, dorsocaudal, ventral, ventrocranial, ventrocaudal and caudal; b) the segmentary renal arteries, originating from second division of the renal arteries, in agreement with your topographical disposition, consists of: cranial, mediocranial, middle, mediocaudal, caudal, dorsal and ventral; c) independent of the modality in which to introduce, the renal segments are separated amongst themselves by paucivascular areas.

## Key-words:

White-lipped.  
Kidney.  
Renal arteries.

## Referências

1. SOWLS, L. K. **Javelins and other peccaries**. 2. ed. Their biology, management, and use. Texas: A&M University, College Station, 1997. 325 p.
2. FOWLER, M. E. Wild swine and peccaries. In: \_\_\_\_\_. **Zoo & wild animal medicine: Current therapy**. 3. ed. Philadelphia: W.B. Saunders, 1993. 617 p.
3. REDFORD, K. H.; EISENBERG, J. **Mammals of the neotropics: the southern cone**. Chicago: Chicago University, 1992. v. 2, 430 p.
4. NOWAK, R. M. **Walker's mammals of the world**. 5. ed. Baltimore: The Johns Hopkins University, 1991. 1629 p.
5. EISENBERG, J. F. **Mammals of the neotropics: the northern neotropics**. Chicago: University of Chicago, 1989. v. 1, 449 p.
6. MAYER, J. J.; WETZEL, R. M. *Tayassu pecari*. **Mammalian Species**, n. 293, p.1–7, 1987.
7. WETZEL, R. M. The Chacoan peccary *Catagonus wagneri* (Rusconi, 1930). **Bulletin Carnegie Museum Natural History**, n. 3, p. 1–36, 1977.
8. CABRERA, A.; YEPES, J. Mamíferos sudamericanos. In: \_\_\_\_\_. **Vida, costumbres y descripción**. 2. ed. Buenos Aires: Comp. Arg., 1960. v. 1, 370 p.
9. DIDIO, L. J. A. Segments of the kidney. The anatomical basis for nephrosegmentectomy. In: DIDIO, L. J. A.; MOTTA, P. **Basis clinical, and surgical nephrology**. Boston: Martins Nijhoff, 1985, p.1-2.
10. MACHADO, G. V. et al. Comportamento anatômico das artérias renais em catetos (*Tayassu tajacu* Linnaeus, 1758). **Veterinária Notícias**, v. 6, n. 1, p. 17–25, 2000b.
11. MACHADO, G. V. et al. Aspectos anatômicos das artérias renais em queixadas (*Tayassu pecari* Link, 1795). **R. Bras. Ci. Vet.**, v. 7, n. 1, p. 5–8, 2000a.
12. SOUZA, N. T. M. **Segmentos anatomocirúrgicos arteriais do rim em suínos (*Sus scrofa domestica* Linnaeus, 1758)**. 1997. 72 f. Dissertação (Mestrado em Anatomia dos Animais Domésticos) – Universidade de São Paulo, Faculdade de Medicina Veterinária e Zootecnia, São Paulo, 1997.
13. EVAN, A. P. et al. Branching patterns of the renal artery of the pig. **Anat. Rec.**, v. 246, p. 217–223, 1996.
14. SAMPAIO, M. A. P. P.; ALBUQUERQUE, L. F. P.; SAMPAIO, F. J. B. Intrarenal arterial distribution in swine. In: CONGRESSO BRASILEIRO DE ANATOMIA, 17, Fortaleza, 1996. **Anais...** Fortaleza: SBA, 1996. p. 93.
15. FAGUNDES, G. M. **Contribuição ao estudo da vascularização arterial do rim em suínos (*Sus scrofa domestica* Linnaeus, 1758)**. 1984. 97 f. Tese (Doutorado em Anatomia dos Animais Domésticos). Universidade de São Paulo, Faculdade de Medicina Veterinária e Zootecnia, São Paulo, 1984.
16. FERREIRA, N. Contribuição ao estudo dos elementos vasculares, arteriais e venosos, do hilo renal em suínos (*Sus scrofa domestica*). **Rev. Fac. Med. Vet. Zoot. Univ. São Paulo**, v. 12, p. 7–22, 1975.
17. CARVALHO, M. A. M. **Segmentos anatomocirúrgicos arteriais do rim de caprinos mestiços**. 1995. 95 f. Tese (Doutorado) - Universidade de São Paulo, Faculdade de Medicina Veterinária e Zootecnia, São Paulo, 1995.
18. CARVALHO, M. A. M.; PEREIRA, J. G. L. Contribuição ao estudo dos elementos vasculares, arteriais e venosos, hilares e extra-hilares, em rins de caprinos da raça Moxotó. **Rev. Fac. Med. Vet. Zoot. Univ. São Paulo**, v. 24, n. 2, p. 119–126, 1987.
19. EL-KHALIGI, G. M. et al. Gross anatomical studies on the renal arteries of some domestic animals. Part II: sheep. **Vet. Med. Jour.** v. 35, n. 1, p. 7-15, 1987.
20. MIGLINO, M. A. et al. Sobre a vascularização renal de ovinos (*Ovis aries* Linnaeus, 1758) da raça Ideal. In: CONGRESSO BRASILEIRO DE ANATOMIA, 14., 1985, Vitória. **Anais...** Vitória: SBA, 1985, p. 85.
21. PEDUTI-NETO, J. Contribuição ao estudo dos elementos vasculares, arteriais e venosos, do hilo renal, em ovinos da raça Merino. **Rev. Fac. Med. Vet. Zoot. Univ. São Paulo**, v. 13, n. 1, p. 67–83, 1976.
22. ALBUQUERQUE, J. F. C. **Contribuição ao estudo da vascularização arterial do rim em caprinos (*Capra hircus* Linnaeus, 1758)**. 1979. 93 f. Tese (Doutorado em Anatomia dos Animais Domésticos). Universidade de São Paulo, Faculdade de Medicina Veterinária e Zootecnia, São Paulo, 1979.
23. CORREIA, M.; ESPERANÇA-PINA, J. A. Territórios arteriais no rim do cão. **Arquivos de Anatomia e Antropologia**, v. 6/7, p. 113–127, 1982.
24. ARNAUTOVIC, I. The distribution of the renal artery in the kidney of the dog. **British Veterinary Journal**, London, v. 115, n. 13, p. 446–448, 1959.