

## **Retroflexão de bexiga. Relato de caso em *Blastocerus dichotomus* (Cervo-do-Pantanal)** **Bladder retroflexion. A case report in *Blastocerus dichotomus* (Cervo-do-Pantanal)**

Gilson Hélio TONIOLLO<sup>1</sup>  
José Maurício Barbanti  
DUARTE<sup>2</sup>  
Aline DELFINI<sup>1</sup>  
Antonio Carlos Duenhas  
MONREAL<sup>3</sup>

1- Departamento de Medicina Veterinária Preventiva e Reprodução Animal da Faculdade de Ciências Agrárias e Veterinárias da Universidade Estadual Paulista, Jaboticabal - SP

2- Departamento de Zootecnia da Faculdade de Ciências Agrárias e Veterinárias da Universidade Estadual Paulista, Jaboticabal - SP

3- Departamento de Reprodução Animal da Faculdade de Medicina Veterinária e Zootecnia da Universidade Estadual Paulista, Botucatu - SP

### **Correspondência para:**

GILSON HÉLIO TONIOLLO  
Departamento de Medicina Veterinária  
Preventiva e Reprodução Animal  
Faculdade de Ciências Agrárias e  
Veterinárias da UNESP  
Campus de Jaboticabal  
Via de Acesso Prof. Paulo Donato  
Castellane, s/n  
14884-900 – Jaboticabal – SP  
toniollo@fcav.unesp.br

Recebido para publicação: 03/09/2003  
Aprovado para publicação: 25/03/2004

### **Resumo**

A retroflexão de bexiga foi objeto de estudo em cervídeo atendido no Hospital Veterinário da FCAV-Unesp-Jaboticabal-SP. Uma fêmea gestante do criatório da Faculdade apresentou prolapso de bexiga e de reto. A cesariana foi efetuada, porém sem sucesso para ambos. Após esse procedimento, o animal foi sacrificado devido ao comprometimento total da bexiga.

### **Palavras-chave:**

Bexiga.  
Retroflexão.  
Cervo-do-pantanal.

### **Introdução**

O cervo-do-pantanal é a maior espécie de cervídeo da América do Sul. Os machos podem pesar 150 Kg e as fêmeas 100 Kg<sup>1,2</sup>. Essa espécie ocupa áreas de várzeas, com lâmina d'água em torno de 0,6m na região central da América do Sul, ocorrendo na Bolívia, Paraguai, Argentina e Brasil<sup>10</sup>. As populações dessa espécie estão ameaçadas pelo convívio com bovinos que lhes transmitem várias enfermidades e ainda por perda de habitat. A drenagem das várzeas para utilização para agricultura e ainda a construção de Usinas Hidrelétricas têm utilizado grandes áreas de sua distribuição, especialmente no rio Paraná, Brasil. A espécie encontra-se hoje vulnerável segundo classificação da IUCN<sup>4</sup> e do IBAMA (Lista de espécies ameaçadas, 2003) e está no apêndice I do CITES. Frente a isso, iniciou-se, em 1998, um programa de conservação "ex situ" da espécie, com o

objetivo de auxiliar no processo de manutenção das populações naturais.<sup>5</sup> Portanto, qualquer informação acerca das possíveis afecções que acometam o cervo-do-pantanal são fundamentais para um bom manejo em cativeiro. A retroflexão da bexiga afeta todas as espécies animais, mais comumente animais domésticos, no período pré ou pós-parto. Em muitos casos, ocorre uma ruptura da bexiga e esta se destaca do assoalho vaginal projetando-se para o exterior pela abertura vulvar.<sup>5,6,7,8</sup>

Existem muitos fatores que colaboram para essa ocorrência como aumento da pressão abdominal em ocasião do parto, flacidez dos ligamentos pélvicos, tenesmos freqüentes após o parto favorecendo os prolapsos subseqüentes.<sup>9</sup>

Na maioria dos casos pode ocorrer comprometimento da bexiga, forçando o sacrifício dos animais como única opção, após a retirada dos fetos pela histerotomia<sup>10</sup>, no entanto quando a bexiga ainda apresenta integridade física e anatômica, sua

recolocação em posição original é favorável e recomendada.<sup>3,5</sup>

O aparecimento de retroflexão de bexiga em cadelas<sup>7,8</sup>, em suínos<sup>5,10</sup>, porém em animais silvestres não se tem conhecimento da ocorrência do fato. Em éguas, devido a particularidade anatômica, pela uretra ser larga, forças extremamente vigorosas para expulsão do feto são mais comuns de promoverem o aparecimento<sup>5</sup> e em bovinos, raça Angus, após distocia prolongada.

O objetivo do presente trabalho é relatar um caso de retroflexão de bexiga em cervo do pantanal (*Blastocerus dichotomus*) com evisceração de bexiga e prolapso retal.

## Materiais e Métodos

Uma fêmea da espécie *Blastocerus dichotomus* (cervo do pantanal), do criatório científico da Unesp de Jaboticabal foi atendida no setor de Obstetrícia do Hospital Veterinário da Faculdade de Ciências Agrárias e Veterinárias.

O animal apresentava-se próximo do final da gestação, suspeitando-se que estaria em trabalho de parto. Ao primeiro exame visual, ainda no piquete do criadouro, o animal apresentava uma estrutura sacular, com presença de líquido, projetando-se da abertura vaginal. Ao ser conduzido para a área fechada, para contenção química, o animal correu e houve a ruptura da bolsa com líquido.

A fêmea foi então contida fisicamente para aplicação intravenosa de uma combinação de 5 mg/kg de cetamina e 1mg/kg de cloridrato de xilazina.

Após anamnese de rotina, foi observado ruptura vaginal com prolapso da bexiga e concomitante prolapso retal. Um exame mais minucioso foi efetuado e a laparohisterotomia foi efetuada após anestesia inalatória utilizando o halotano como procedimento de escolha para retirada do feto. Este se apresentava vivo, mas não resistiu por muito tempo. O mesmo

apresentava características de maturidade aparente.

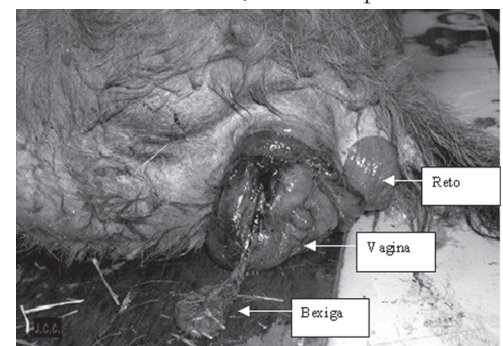
Terminado o ato cesário, foi objeto de atenção a parte prolapsada (bexiga retrofletida), porém a mesma não estava em condições de recuperação, sendo o animal sacrificado após o fato constatado (figura 1).

Pelo que se encontrou durante a cirurgia, a bexiga sofreu uma lesão irreversível, não tendo tecido suficiente para sutura reparadora.

## Resultados, Discussão e Conclusões

Conforme literatura, a ocorrência de prolapso retal e de bexiga é possível somente quando há lesão vaginal.<sup>3,5,6,10</sup> Entendemos que nesse quadro clínico houve rompimento vaginal e exteriorização da bexiga, determinando um aumento de volume por obstrução da uretra e constante filtração e drenagem da urina pelos ureteres. Em decorrência desse processo, a bexiga foi confundida com a bolsa amniótica em início de trabalho de parto. A ruptura da mesma ocorreu pela movimentação do animal, que sempre ocorre de maneira explosiva frente a estímulos.

Após avaliação, verificou-se do que se tratava e a fêmea foi submetida a uma laparohisterotomia e retirada do feto. Logo após, efetuou-se a eutanásia do animal, o que também foi observado por Vicente e Toniollo<sup>10</sup> em suínos, frene à impossibilidade



**Figura 1**  
Retroflexão de bexiga em fêmea gestante de *Blastocerus dichotomus*

de manter a integridade vesical do paciente.

Não há relato na literatura até o presente momento, sobre a ocorrência de retroflexão de bexiga em *Blastocerus dichotomus*, o que valoriza essa descrição. Essa ocorrência deve servir de alerta às instituições mantenedoras da espécie em cativeiro e uma vez constatado o problema, o atendimento deve ser sempre emergencial.

Em animais domésticos foi relatado com e sem sucesso para a mãe e fetos.<sup>5,6,7,8</sup> Já em cadelas há relatos de sucesso para as mães<sup>7,8</sup>, provavelmente pela reação individual desses animais, já que são menos

estressados ou mesmo pelo acesso rápido aos recursos apropriados. Em equínos e bovinos também pode ocorrer<sup>9</sup>, menos grave que nos cervídeos, pois o fato de se tratar de animal selvagem, talvez possa ter prejudicado o sucesso da mãe.

Não sabemos ainda se a fêmea entrou realmente em trabalho de parto ou se foi um abortamento ou até mesmo um efeito iatrogênico de indução dessa retroflexão. Sabemos, no entanto, que nesses casos de comprometimento do órgão, o animal pode não ter condições necessárias para permanecer vivo.

## Abstract

A bladder retroflexion was reported in *Blastocerus dichotomus* at The Veterinary Hospital of FCAV Jaboticabal-SP. A pregnant female from University breeder showed a retal and bladder prolapse. A cesarean were applied but not successful for both. Then, the female was euthanized because the bladder had no conditions to be back again.

**Key-words:**  
Bladder.  
Retroflexion.  
Marsh deer.

## Referências

1. DUARTE, J. M. B. **Biologia e conservação de cervídeos sul-americanos**: Blastocerus, ozotoceros e Mazama. Jaboticabal: FUNEP, 1997. 238 p.
2. DUARTE, J. M. B.; GIANNONI, M. L. Cytogenetic analysis of the Pampas Deer, Ozotoceros bezoarticus (Mammalia Cervidae). **Brazilian Journal of Genetics**, v. 18, n. 2, p. 245-48, 1995.
3. ROBERTS, S. J. **Obstetricia Veterinária y patologia de la reproducción** (theriogenologia). Buenos Aires: Hemisfério Sur, 1979, 1221 p.
4. FONSECA, C. Suplemento Estado. Cuidar do meio ambiente é preservar a qualidade de Vida. Disponível em: <wysswyg://32/http://www.coelhodafonseca.com.br/SuplementoEstado/SuplementoMateria.asp>. Acesso em: 13 dez. 2002.
5. DEL CARLO, R. J. et al. Retroflexão e Evisceração de Bexiga em suíno, após o parto. Descrição de um caso. **Arquivos Brasileiros de Medicina veterinária**, v. 36, n. 2, p. 167-72, 1984.
6. ARTHUR, G. H. **Obstetricia veterinária**. 3. ed. México: Interamericana, 1965. 562 p.
7. ARBEITER, K.; BUCHER, A. Traumatically caused prolapse of the vaginal mucosa and retroflexion of the bladder in the bitch. **Tierarztl Prax**, v. 22, p. 78-79.
8. NILES, J. D., WILLIAMAS, J. M. Perineal hernia with bladder retroflexion in a female cocker spaniel. **J. Small Animal Practice**, v. 40, p. 92-94, 1999.
9. WALKER, D. F.; VAUGHAN, J. T. **Bovine and equine urogenital surgery**. Philadelphia: Baillière Tindall, 1980. 277 p.
10. VICENTE, W. R. R.; TONIOLLO, G. H. Prolapso de bexiga em suíno (relato de caso). **Ars veterinária**, v. 1, n. 1, p. 145-147, 1985.
11. DE CICCIO, L. H. S. Cervo-do-Pantanal Disponível em: <<http://www.saudeanimal.com.br/cervo-do-pantanal.htm>>. Acesso em: 13 dez. 2002.
12. NEITEL, H. Chromosomenevolution of Cervidae: karyotypic and molecular aspects. In : OBE, G.; BASLER, A. **Cytogenetics: basic and applied aspects**. Berlin: Springer Verlag, p.90-112.