

Estudo da papila mamária em fêmeas bovinas (*Bos taurus* – Linnaeus, 1758), mediante as características ultra-sonográficas em modo-B (tempo real) B-mode ultrasonography in cows during lactation to evaluate the teat anatomy using four different techniques

Diogo Antonio da Silva
SANTOS¹
Wilter Ricardo Russiano
VICENTE¹
Julio Carlos CANOLA²
Euzylene LÉGA²

1- Departamento de Reprodução Animal da Faculdade de Ciências Agrárias e Veterinárias da Universidade Estadual Paulista, Jaboticabal - SP
2- Departamento de Clínica e Cirurgia Veterinária da Faculdade de Ciências Agrárias e Veterinárias da Universidade Estadual Paulista, Jaboticabal - SP

Resumo

Nesta pesquisa foram utilizadas vinte fêmeas bovinas, sem patologias aparentes nas glândulas mamárias, em lactação, objetivando avaliar estruturas anatômicas das papilas mamárias. Quatro técnicas ultra-sonográficas foram avaliadas. Utilizou-se transdutor linear de 7,5 MHz para uso endorectal, na obtenção das imagens, padronizando-se o lado direito do animal para visualização das papilas craniais e caudais, em dois planos anatômicos (sagital e transversal). Os animais foram divididos em quatro grupos (G1, G2, G3, G4) que representaram as diferentes técnicas empregadas em momentos distintos (antes e após ordenha). Os resultados indicaram que entre as técnicas estudadas, as de exame direto e com uso de almofadada de silicone, foram as que apresentaram maior aplicabilidade, quando considerada a sua facilidade de uso na rotina com complementação do exame clínico. Entretanto, pólipos e cálculos lácteos tem sua extensão e localização convenientemente visibilizados mediante uso da técnica de pressão de líquido. Já a técnica de imersão em água, mostrou-se mais eficiente quanto à qualidade das imagens obtidas e na caracterização das estruturas anatômicas. O experimento realizado, traz subsídios anatomo-topográfico que irão contribuir com a qualidade do diagnóstico em pacientes que possam ter indicação cirúrgica (telotomia) e levanta questões que poderão ser respondidas conforme a casuística e a experiência consolidada do cirurgião.

Palavras-chave:
Papila mamária.
Ultra-sonografia.
Vaca leiteira.

Correspondência para:
DIOGO ANTONIO DA SILVA SANTOS
Departamento de Reprodução Animal
Faculdade de Ciências Agrárias e
Veterinárias – Campus de Jaboticabal
Via de Acesso Prof. Paulo Donato
Catellane s/n
14884-900 – Jaboticabal – SP
dcantao@fcav.unesp.br
wilter@fcav.unesp.br
canola@fcav.unesp.br

Recebido para publicação: 06/10/2003
Aprovado para publicação: 21/05/2004

Introdução

Em medicina veterinária, a utilização de técnicas ultra-sonográficas vem se consagrando a cada dia.^{1,2,3}

Sabe-se que lesões, das mais variadas e com graus de gravidade diversos, acometem as papilas mamárias, especialmente das fêmeas grandes produtoras de leite.^{4,5,6,7,8} A incidência destas

lesões, que atingem particularmente as papilas caudais, aumentam com a estabulação das vacas leiteiras. A ocorrência maior destas afecções diz respeito ao comprometimento da cisterna, formação de fistulas, tecido cicatricial exuberante, estenoses, mastite e perda de função.^{4,9} O diagnóstico das anomalias glandulares e da papila mamária é fundamental para se promover o tratamento e mudanças no manejo utilizado,

estabelecendo-se custos e benefícios na produção de leite.^{9,10,11,12,13} Desta forma, o objetivo deste estudo foi o de pesquisar o uso da ultra-sonografia, em diversas técnicas, na avaliação das estruturas anatômicas da papila mamária, e , como específico, comparar a qualidade das imagens, facilidade de uso e a eficiência dos métodos, para diagnóstico de eventuais anomalias.

Materiais e Métodos

Utilizamos 20 fêmeas bovinas leiteiras da raça holandesa preto e branco (HPB), sem patologias aparentes na glândula mamária, em lactação, com idade média de quatro anos, pertencentes ao rebanho leiteiro da granja produtora de leite tipo A da FCAV- UNESP, Câmpus Jaboticabal.

O sistema de manejo adotado foi de estabulação livre (*free stall*). A alimentação dos animais consistiu da ingestão de silagem de milho, água e sal mineralizado à vontade, além de concentrado administrado de acordo com a produção individual dos animais. As fêmeas em lactação foram, submetidas a duas ordenhas diárias em sala própria com uso de ordenheira mecanizada.

As 20 fêmeas lactantes, foram divididas aleatoriamente em quatro grupos com cinco animais, caracterizados conforme segue:

Grupo 1 (G1) – Exame direto antes e após a ordenha

Grupo 2 (G2) – Exame direto com uso de almofada de silicone, antes e após ordenha.

Grupo 3 (G3) – Imersão em água antes e após a ordenha.

Grupo 4 (G4) – Pressão de líquido após ordenha.

No exame ultra-sonográfico das papilas mamárias, foi utilizado *scanner* 200 vet – *Pie Medical*, com transdutor linear de frequência variável de 5,0 e 7,5 MHz, para uso endorectal. O registro das imagens foi feito em impressora de cópia modelo P67U com papel filme K65 – HM da Mitsubischi.

Os animais foram contidos em

posição quadrupedal em tronco próprio, onde a trava lateral de proteção foi removida, para facilitar acesso ao úbere e papilas mamárias. Mesmo sendo técnica não invasiva e indolor, por motivo de segurança do operador e precaução contra possíveis danos ao equipamento, o animal teve seus membros pélvicos contidos através de peia. Padronizou-se o lado direito, para obtenção das imagens ultra-sonográficas das papilas cranianas e caudais. As papilas mamárias foram lavadas com água e secas com toalha de papel, ato contínuo, desengorduradas com éter sulfúrico. As imagens sempre foram obtidas em dois planos, sagital e transversal.

Nos animais do grupo 1 (G1) os sonogramas foram obtidos com o transdutor posto diretamente em contato com a pele das papilas mamárias, depois de untado com gel (Gel para ultra-sonografia da “med systems” Flexos Ind. Com. Ltda.).

Para os animais do G2, com metodologia semelhante, fez-se uso de almofada de silicone, com aproximadamente 1cm de espessura, untada com gel para intensificar o contato com a pele da papila mamária.

No G3 a papila mamária foi imersa em frasco plástico de parede fina (1 mm), com aproximadamente 12 cm de diâmetro, contendo água à temperatura de 35°C. O transdutor, untado com gel, foi colocado na parede do frasco, para a obtenção das imagens.

Uma ligadura de elástico foi aplicada na base da papila mamária dos animais do G4, na altura do anel venoso de Fürstenberg, e a cisterna repleta com solução fisiológica estéril, em volume aproximado de 15 ml, na dependência do tamanho e estado de turgidez. O líquido foi introduzido na cisterna com auxílio de sonda mamária descartável e estéril. As imagens ultra-sonográficas também foram obtidas com o uso de almofada de silicone.

Resultados

Independente da metodologia

empregada, as imagens ultra-sonográficas caracterizaram a papila mamária como sendo estrutura hipoeoica com lume anaecoico. A parede papilar foi visibilizada e caracterizada, por possuir diferentes graus de ecogenicidade, permitindo definir distintamente suas três camadas. Pele e mucosa hipercóicas, camada média hipoeoica e ricamente definida por vasos

sangüíneos, ultra-sonograficamente visibilizados na forma de pequenos pontos anaecoicos em seu interior (Figura 2A)

O conduto papilar, uma fina área anecoica, encontra-se delimitado por estrutura em forma de linhas paralelas ou interrompidas com ecogenicidade hipercóica, semelhante à pele (Figura 1A).

O leite e a solução salina estéril

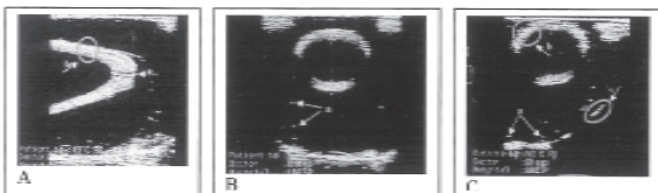


Figura 1

Imagem ultra-sonográfica da papila mamária, em imersão em água (G3), antes de ordenha, utilizando-se transdutor linear de 7,5MHz. Jaboticabal, 2000.

Plano Sagital:

A – Papila cranial: (a) boa visualização do condutor papilar; (b) os componentes da parede papilar que estão caracterizados (pele, muscular e mucosa), com aumento de ecogenicidade.

Plano Transversal:

B – Papila cranial: (a) presença de pontos com pouca intensidade de brilho no meio de imersão (debris).

C – Papila caudal: (a) pontos com pouca intensidade de brilho no meio de imersão; (b) parede papilar pouco delimitada e com artefatos de técnica; (c) parede do frasco.

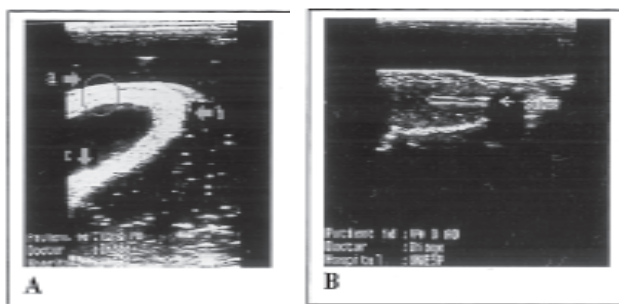


Figura 2A

Imagem ultra-sonográfica da papila mamária, no exame em imersão em água (G3), após a ordenha, utilizando-se de transdutor linear de 7,5MHz. Jaboticabal, 2000.

Plano Sagital:

Papila cranial: (a) aumento da ecogenicidade da parede papilar, notando-se em toda a sua extensão faixas de estruturas ecogênicas ou não; (b) conduto papilar anaecóico; (c) crescimento proliferativo na mucosa.

Figura 2B

Imagem ultra-sonográfica da papila mamária no exame de pressão de líquido (G4), após ordenha, utilizando-se de transdutor linear de 7,5MHz. Jaboticabal, 2000.

Plano Sagital:

Papila cranial: A sonda plástica inserida através do condutor papilar, para o interior da cisterna da papila, aparece na imagem, como parede ecóica e lume anaecóico.

utilizados como contraste, mostraram-se anaecoicos quando em repouso, alterando sua ecogenicidade com o movimento de suas partículas (Figura 1B).

O plano transversal apenas permitiu a visualização parcial das estruturas da papila mamária (Figura 1C).

A sonda plástica inserida através do conduto papilar, para o interior da cisterna da papila, apareceu na imagem como estrutura hipoeecóica com limites visíveis e lume anaecoico (Figura 2B).

Nos animais do G4, onde a ligadura elástica foi colocada na base da papila, com posterior infusão de solução salina estéril, foi provocada expansão da cisterna com certa compactação da parede papilar (Figura 2B).

Discussão

A ultra-sonografia, por não apresentar radiação ionizante, pode ser usada repetidas vezes, tornando-se um método auxiliar de diagnóstico com amplas possibilidades de uso. Todavia, poucos trabalhos foram direcionados quanto ao seu emprego no estudo da glândula e da papila mamária em fêmeas bovinas.^{12,13,14}

Apesar do modelo e da frequência do transdutor utilizados neste estudo, os resultados foram equivalentes, em qualidade de imagem, aos obtidos por outros autores.^{11,15}

A variação da ecogenicidade do leite e da solução salina estéril presente na cisterna da papila, anaecoicos em repouso e com partículas hipercoicas flutuantes quando em movimento, corrobora as observações já relatadas anteriormente.^{11,12,13,14}

O uso da almofada de silicone, no exame direto, permitindo a aproximação do ponto focal do transdutor para áreas mais próximas da superfície externa da papila mamária, intensificou os detalhes e a qualidade das imagens (Figura 2B).

Na técnica de pressão de líquido pode-se constatar que a expansão do lume, posterior a infusão da solução salina estéril,

não favorece uma boa visualização das estruturas da parede papilar (Figura 2B), porém a presença de cálculos lácteos e de massas pedunculares livres ou flutuantes, tornam-se mais evidentes, de maneira similar a técnica descrita por Bristol¹⁶ e Trostle e O'Brien¹⁴.

A acurácia do exame clínico, realizado por meio da palpação, mostrou-se eficiente na maioria dos casos. Na rotina diária de ordenha a oclusão ou diminuição do fluxo lácteo são facilmente identificáveis. No entanto, outras patologias, com desenvolvimento lento, passam despercebidas, sendo observadas somente por meio da varredura eletrônica (Figura 2A), como por exemplo: pequenos deslocamentos de massas teciduais e anormalidades da membrana mucosa.

Na técnica de imersão em água, nos dois tempos estudados, cuidados devem ser tomados objetivando diminuir o aparecimento dos artefatos de técnica e, desta forma, manter a papila mamária em posição central no interior do frasco, trabalhar com volume de líquido não inferior a 500 ml e evitar pressão excessiva com as mãos ou com o transdutor na parede do frasco, melhoram a qualidade das imagens.

Autores como Bruckmaier e Blum¹² atribuíram como desvantagens do uso desta técnica, a influência da parede do frasco e a qualidade da água empregada, que deve ser degaseificada, todavia neste estudo não foi utilizado este tipo de água e as imagens obtidas foram de boa qualidade (Figura 2A).

Independente das técnicas utilizadas, foi possível diferenciar na papila mamária três camadas em função de sua ecogenicidade.^{11,17,18} Entretanto, Trostle e O'Brien¹⁴ relataram a existência de quatro camadas, contrapondo ao descrito por outros autores e ao encontrado neste estudo. A delimitação de quatro camadas, provavelmente, se deva a melhor capacidade de resolução do equipamento utilizado.

Com o domínio das diferentes técnicas ultra-sonográficas avaliadas neste estudo, aliado ao conhecimento das

estruturas anatômicas normais da papila mamária e das diferentes afecções que possam acometê-las, será possível identificar, localizar e avaliar a extensão das mesmas; promovendo assim, um melhor planejamento da via de acesso para a telotomia.

Conclusão

Mediante a realização deste estudo, concluiu-se que:

1. A visibilização das estruturas anatômicas das papilas mamárias e das alterações funcionais ou patológicas das mesmas, é favorecida no exame ultra-sonográfico, com o emprego de técnicas específicas.

2. Deslocamento da mucosa, pólipos e cálculos láteos, fatores que levam as estenoses, tem sua extensão e localização convenientemente retratadas mediante a técnica de pressão de líquido.

3. A imagem ultra-sonográfica da

papila mamária com suspeita de enfermidade, deve ser comparada com a imagem de uma papila normal do mesmo animal, nos dois momentos do estudo, isto é, antes e após ordenha.

4. Após a ordenha, um período de tempo não inferior a duas horas deve ser respeitado, para obtenção das imagens ultra-sonográficas.

5. A receptividade dos animais ao exame e a facilidade do uso das diferentes técnicas de ultra-sonografia nas papilas mamárias, empregadas neste estudo, possibilitam indicá-las para uso mais freqüente, no exame clínico das fêmeas bovinas.

6. Propõe-se que o exame ultra-sonográfico possa ser empregado na comercialização de animais como exame complementar, anexado aos demais exames de sanidade, o que atestará a garantia da integridade das papilas mamárias, particularmente em fêmeas leiteiras, promovendo confiabilidade e segurança para as partes envolvidas na negociação.

Abstract

This study was propose to compare four different techniques of B-mode ultrasonography to evaluate the teats anatomy of dairy cows. Twenty healthy lactating cows were examined by brightness mode (B-mode) ultrasonography. A 7,5 MHz linear trasducer were used in the examinations. The cranial and caudal papilas were scanned by right side in a transversal and sagital planes. The cows were divided in four groups of 5 cows, each (G1= direct contact; G2= direct contact with standoff; G3= water bath; G4= liquid pressure) evaluated before and after milking. The results showed that liquid pressure technique seems to be effective for identifying polipos and calculus lactius. Both techniques direct contact and direct with standoff seems to be more usefull in the clinical case. Although the water bath had shown to be ideal transmittion to identify the teat anatomy. Those topografic-anatomic findings could contribute to identify and approach a teat lesion in a surgical procedure in particular for telotomy.

Key-words:

Teats.
Ultrasound.
Dairy-cows.

Referências

1. RANTANEN, N. W.; EWING, R. L. Principles of ultrasound application in animals. **Veterinary Radiology**, v. 22, p. 196-203, 1981.
2. MILES, K. G. Basic principles and clinical applications of diagnostic ultrasonography. **Compendium Continuing Education Practice Veterinary**, v. 11, p. 609-622, 1989.
3. PETER, A. T.; JAKOVLJEVIC, S. Real – time ultrasonography of the small animal reproductive organs. **Compendium Continuing Education Practice Veterinary**, v. 14, p. 739-746, 1992.
4. ANDRESEN, P., LUHMANN, F. A cerca de intervención quirúrgica sobre lesiones complicadas de los lóbulos mamilares, parenquima y piel

- mamarios, con conservación de los pezones y cuartos mamarios. **Noticias Médico-Veterinárias**, n. 2, p. 223-36, 1976
5. BRISTOL, D. G. Teat and udder surgery in dairy cattle – part. I. Compendium Continuing. **Education Practice Veterinay**. v. 11, n. 7, p. 868-873, 1989. (a)
 6. LIEBICH, W. Transplantation einer Afterzitze mittels Stielplastik als Ersatz einer amputierten Zitze. **Wiener Tierarztliche**, v. 78, p. 159-162, 1991.
 7. EDLER, B.; GRUNERT, E. Untersuchugen zur Zitzenamputation beim Rind – Indikation, Operations – ergebnisse und Wirtschaftlichkeit. **Berliner und Müncherner Tierärztliche wochenschrift**, v. 107, n. 12, p. 397-400, 1994.
 8. BLOOD, D. C.; RADOSTIS, O. M.; GAY, C. C. **Veterinary Medicine**, 8. ed. London: Book society, 1995. p. 379-386.
 9. WITZIG, P.; RÜSCH, P.; BERCHTOLD, M. Diagnostico y tratamiento de las estenosis mamarias del ganado vacuno, con consideración especial de la radiología y telefonía. **Noticias Medico-Veterinarias**, n. 2, p. 122-132, 1984.
 10. SARATIS, P.H.; GRUNERT, E. Ultraschalluntersuchungen zur Abgrenzung der räumlichen Ausdehnung von Zitzenstenosen und anderen Zitzenveränderungen beim Rind. **Deutsche Tiererztliche Wochenschrift**. v. 100, p. 163-169, 1983.
 11. CARTEE, R. E.; IBRAHIM, A. K.; McLEARY, D. B-mode ultrasonography of the bovine udder and teat. **Journal of the American Veterinary Medical Association**, v. 188, p. 1284-1287, 1986.
 12. BRUCKMAIER, M. R.; BLUM, W. J. B-mode ultrasonography of mamary glands of cows goats and sheep during a na b adrenergic Agonist and oxytocin administration. **Journal of Dairy Research**, v. 59, p. 151-159, 1991.
 13. RUBERTE, J. et al. Ultrasound mammography in the lacting ewe and its correspondence to anatomical section. **Small Ruminat Research**. v. 13, p. 199-204, 1994.
 14. TROSTLE, S. S.; O'BRIEN, T. R. Ultrasonography of the bovine mamary gland. **Food Animal**, v. 20. n. 2, p. 64-71, 1998.
 15. SCHIMIT, K. A.; ARIGHI, M.; DOBSON, H. Postoperative evaluation of the surgical treatment of accessory teat and gland cistern complexes in dairy cows. **Canadian Veterinary Journal**, v. 34, p. 25-30, 1994.
 16. BRISTOL, D. G. Teat and udder surgery in dairy cattle – part. II. Compendium Continuing. **Education Practice Veterinay**. v. 11, n. 8, p. 983-988, 1989. (b)
 17. PAVAUX, C. **A color atlas of bovine visceral anatomy**. London: Wolf Medical, 1983; p. 149-153.
 18. DYCE, K. M.; SACK, W. O.; WENSING, C. J. G. **Tratado de anatomia veterinária**. Rio de Janeiro: Guanabara, 1990. p. 477-482.
 19. ANDRADE, J. C., MERKET, H., GOMES, H. F., GUSMÃO, A. L., TAVORA, J. F. P., MOURA, L. G. Exame ultra-sonográfico do úbere da vaca. **A hora Veterinária**, v. 18, n. 107, p. 37-44, 1999.
 20. INTERNATIONAL COMMITTEE ON VETERINARY GROSS ANATOMICAL NOMENCLATURES. **Nomina Anatomica Veterinaria**. Ithaca: Association on World Veterinary Anatomists, 1994. p. 560-561.