

Movimentação ortodôntica em dentes com comprometimento periodontal: relato de um caso clínico

Anderson Calheiros*, Álvaro Fernandes**, Cátia Abdo Quintão***, Emanoela Volles Souza****

Resumo

Geralmente o tratamento ortodôntico de pacientes adultos apresenta várias limitações, dentre as mais freqüentes podemos citar a perda exagerada do suporte ósseo, e a dificuldade de se obter uma ancoragem satisfatória devido às perdas de vários elementos dentários. No presente artigo, baseado na experiência clínica e na literatura consultada, procurou-se mostrar que é possível tratar de maneira eficiente esses casos, com uma abordagem multidisciplinar e adequação da mecânica ortodôntica à necessidade de cada indivíduo em particular. No caso clínico exposto, a paciente V.M., adulta, necessitava de tratamento odontológico envolvendo várias especialidades, incluindo a Ortodontia, que tinha como objetivo principal a intrusão e retração dos elementos 21 e 22. Após adequação do meio bucal, com a execução das extrações e restaurações necessárias, controle da doença periodontal e instituição de ótima higiene oral, foi iniciado o tratamento ortodôntico. Um sistema de ancoragem diferenciado foi aplicado, tentando superar a deficiência no número de unidades dentárias de suporte. Além disso, através da incorporação de "T-loops" aos arcos utilizados, procurou-se alcançar um bom controle na aplicação das forças necessárias à movimentação, evitando assim danos adicionais ao periodonto. Com esses cuidados, foi possível a obtenção de uma movimentação ortodôntica eficiente, com um real ganho funcional e estético para a paciente.

Palavras-chave: Ortodontia em adultos. Doença periodontal. Ancoragem.

INTRODUÇÃO

O número de pacientes adultos que procuram o tratamento ortodôntico tem aumentado sensivelmente nos últimos anos. Muitas vezes esses casos requerem um plano de tratamento e mecânicas mais complexas. Dentre as suas limitações mais freqüentes pode-se citar as doenças perio-

dontais, com perda de inserção e a ausência de elementos dentários. Tais problemas podem afetar a migração fisiológica dos dentes, resultando em más oclusões com inclinações axiais de difícil correção. Normalmente, esses casos apresentam as seguintes características: diastemas medianos ou espaços generalizados, principalmente no segmento anterior;

* Especialista e Mestrando em Ortodontia pela UERJ

** Mestre em Ortodontia pela UFRJ. Professor Assistente da Disciplina de Ortodontia da Faculdade de Odontologia da UERJ.

*** Mestre e Doutora em Ortodontia pela UFRJ. Professora Adjunta da Disciplina de Ortodontia da Faculdade de Odontologia da UERJ.

**** Especialista em Ortodontia pela UERJ.

inclinação vestibular exagerada e extrusão dos incisivos superiores; rotação e inclinação de pré-molares e molares com colapso da oclusão posterior reduzindo a dimensão vertical¹². Esse quadro pode ainda ser agravado por algum tipo de trauma oclusal e hábitos, como a interposição lingual².

Geralmente o tratamento ortodôntico desses pacientes é bastante limitado, seja por diminuição exagerada do suporte ósseo, ou pela falta de ancoragem devido às perdas de vários elementos. Deve-se considerar no tratamento uma abordagem multidisciplinar, com elaboração de um plano de tratamento bastante diferenciado, adequando a mecânica à necessidade de cada indivíduo em particular.

RELATO DO CASO CLÍNICO

A paciente V. M., de 46 anos, compareceu à Faculdade de Odontologia da UERJ, com o objetivo de repor elementos dentários perdidos. Inicialmente foi encaminhada à Disciplina de Periodontia, onde através de exame clínico e radiográfico (Fig. 1), constatou-se que a mesma não necessitava apenas de tratamento periodontal e protético, mas sim, de uma abordagem multidisciplinar muito mais ampla, já que apresentava problemas que envolviam diferentes especialidades. O quadro 1 mostra de forma resumida o plano de tratamento que foi elaborado visando atender as necessidades do caso.

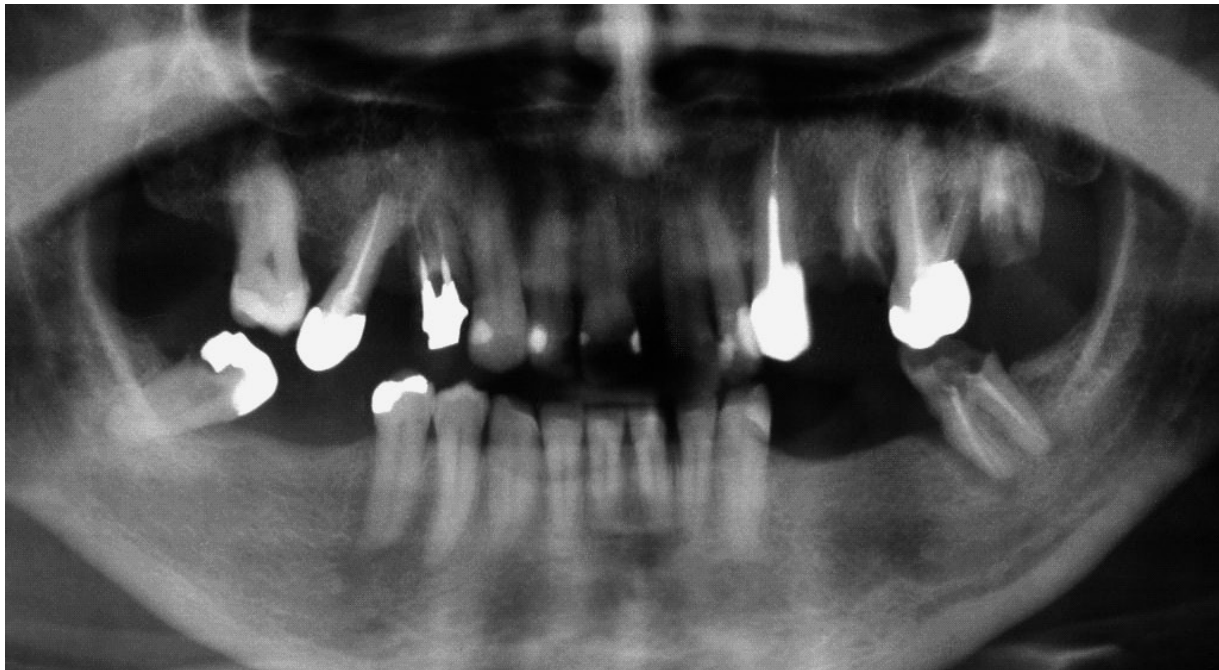


FIGURA 1 - Radiografia panorâmica inicial da paciente VM.

Problemas	Solução
Restos radiculares do 14, 25 e 27 bastante comprometidos por cárie e com tratamentos endodônticos deficientes	Exodontias
Doença periodontal com bolsas ativas, perda óssea horizontal generalizada e defeito angular na mesial do 21 e 25	Terapia periodontal com raspagem e controle de placa
Tratamento endodôntico deficiente no 36	Retratamento endodôntico
Grande destruição por cárie do 36 e 47	Restaurações dentárias
Extrusão e projeção dos elementos 21 e 22	Tratamento ortodôntico com intrusão e retração
Várias perdas (elementos 16, 24, 34, 37, 46, 47, 17, 27, 37)	Reabilitação protética

QUADRO 1 - Resumo do plano de tratamento multidisciplinar da paciente.

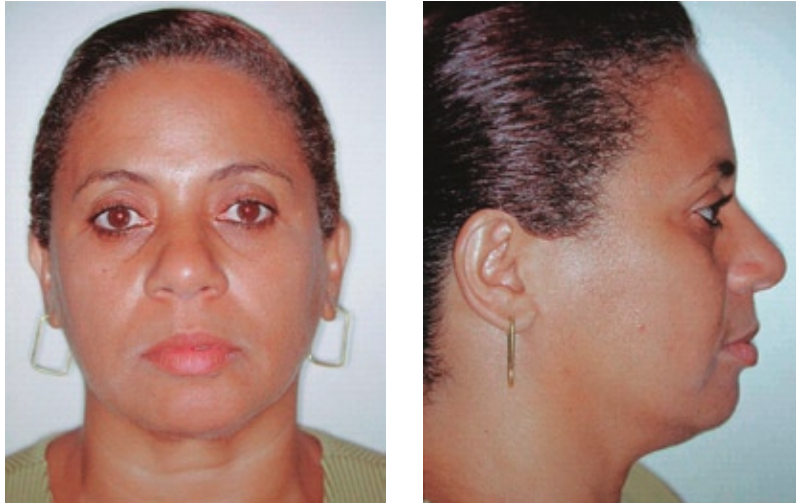

FIGURA 2 - Fotografias iniciais de frente e perfil da paciente VM.

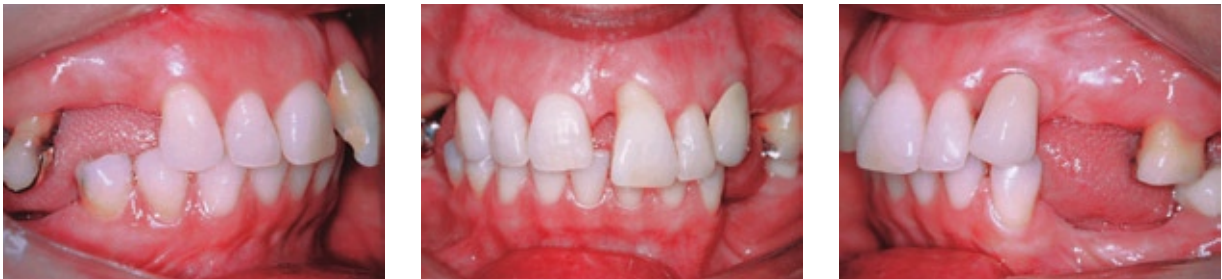

FIGURA 3 - Aspecto intra-oral da paciente previamente ao tratamento ortodôntico.

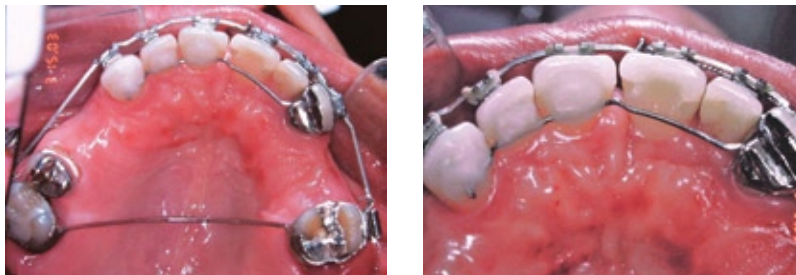

FIGURA 4 - Sistema de ancoragem utilizado no caso exposto.

Inicialmente foram realizadas as extrações, a terapia periodontal, os retratamentos endodônticos e as restaurações. Antes do início da reabilitação protética e já com a doença periodontal controlada, foi solicitada à Disciplina de Ortodontia uma avaliação do caso. Constatou-se que a paciente apresentava uma face equilibrada, perfil convexo e um bom selamento labial (Fig. 2).

No exame intrabucal, porém, constatou-se a necessidade de intrusão dos elementos 21 e 22, pois os mesmos, devido a problemas periodontais prévios, encontravam-se bastante extruídos e projetados, originando dessa forma um diastema entre os incisivos centrais e um desnivelamento anterior, que comprometia a função e a estética. (Fig. 3).

Como a ancoragem nesse caso era bastan-

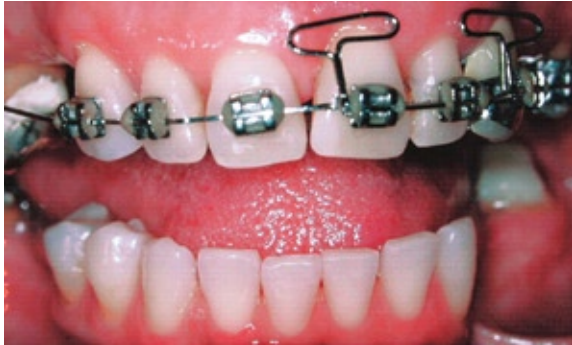

FIGURA 5 - Arco 0,017" x 0,025" com T-loops utilizados na intrusão dos incisivos.

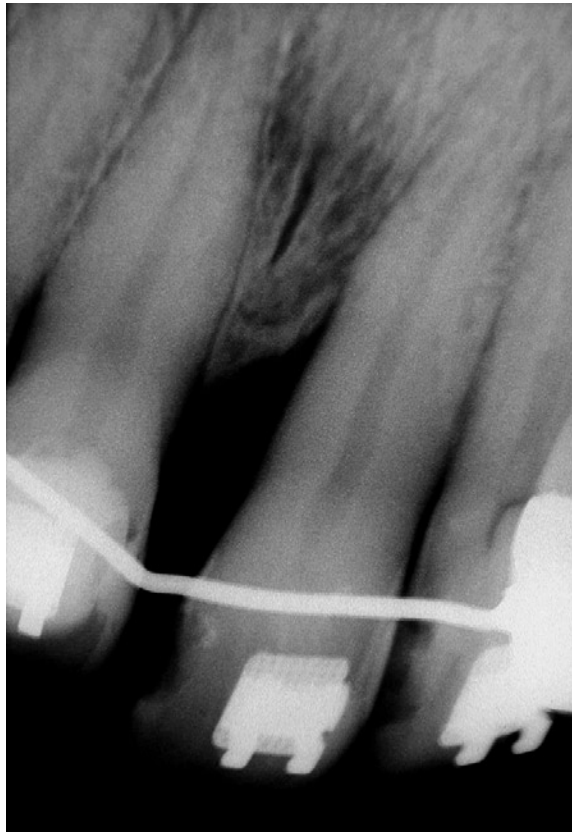
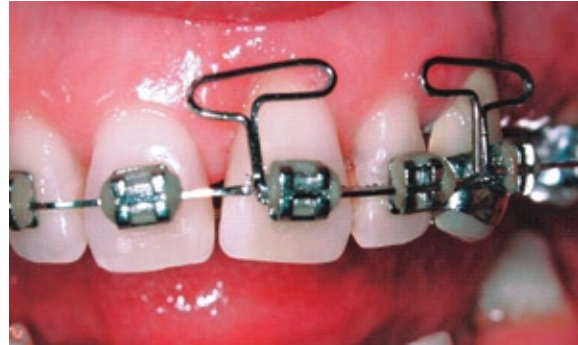
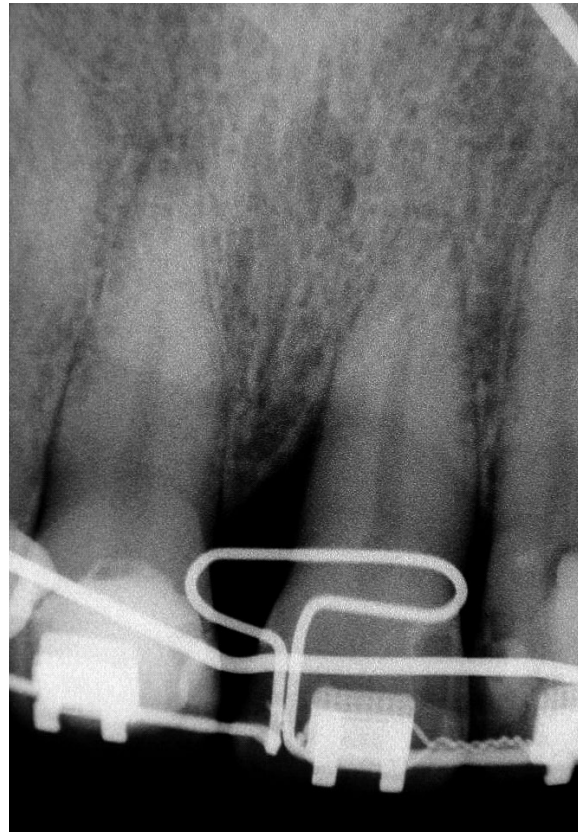FIGURA 6 - Radiografias periapicais pré e pós- intrusão.



te crítica, devido às várias perdas dentárias e ao comprometimento periodontal, foi necessário desenhar um sistema de apoio diferenciado que permitisse a intrusão necessária dos elementos 21 e 22 sem, contudo, causar movimentos dentários indesejados dos outros elementos. Dessa forma, foi planejada uma barra transpalatina, com fio de aço

0,9mm, unindo o elemento 17 ao 26. Os elementos 23, 11, 12 e 13 foram unidos por uma barra 3-3 confeccionada com fio de aço 0,7mm colada nos dentes 11, 12 e 13 e soldada a uma coroa metalo-cerâmica que já existia no elemento 23 (Fig. 4). Uma vez obtidos esses dois blocos de ancoragem, iniciou-se a movimentação ortodôntica.

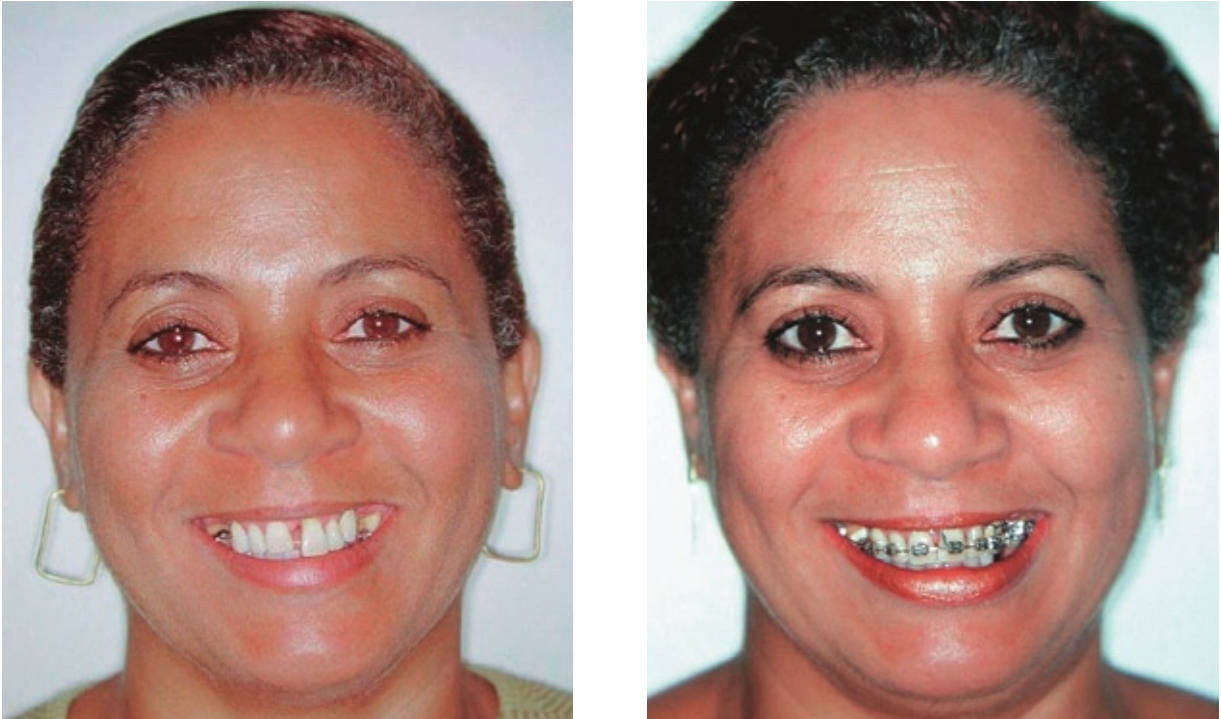

FIGURA 7 - Fotos iniciais e pós-intrusão da paciente evidenciando a melhora estética do caso.

Os incisivos superiores da paciente apresentavam-se com uma disposição tal, que o nivelamento anterior não poderia ser feito de forma convencional, pois poderia causar a extrusão dos incisivos do hemiarco direito. Por isso, foi confeccionado um arco de aço com fio 0,017" x 0,025", que continha dois *T-loops*, sendo um localizado na mesial do 21 e outro na distal do 22 (Fig. 5). Assim, procurou-se obter um grau de resiliência e flexibilidade do arco compatíveis com uma movimentação ortodôntica mais "fisiológica" e sem a criação de grandes áreas hialinizadas, prevenindo danos adicionais às estruturas de suporte.

As ativações do arco foram realizadas nos *T-loops*, com intervalo de 30 dias entre elas e a força aplicada em cada ativação foi bastante leve, variando entre 10 e 15g por elemento. Ao mesmo tempo em que foi feita a intrusão, incorporou-se torque vestibular de raiz aos dentes 21 e 22 para que fosse obtido um bom controle da inclinação no sentido vestibulo-palatino desses elementos, durante a movimentação. Após cinco ativações, a

correção da extrusão foi alcançada. Foram incorporados *in sets* e *artistics bends* para melhorar a estética do caso.

Não se observou nenhuma mobilidade anormal dos incisivos central e lateral intruídos. Ambos apresentavam-se com vitalidade e sem reabsorção radicular, ao final do movimento. Radiograficamente, pôde-se observar que não houve ganho ósseo significativo já que permaneceu o defeito angular na mesial do 21. Porém, a intrusão fica evidente quando comparadas as radiografias iniciais com as do final da movimentação (Fig. 6). A melhora estética e funcional com o tratamento ortodôntico realizado também é indiscutível (Fig. 7).

DISCUSSÃO

Limitações

Problemas periodontais

Considerando-se os problemas periodontais, os conceitos mais atuais afirmam que a correlação entre a profundidade da sondagem e a presença ou ausência de doença ativa não é tão expressiva

quanto se acreditava até algum tempo atrás. Por isto, atualmente, a eliminação da bolsa já não é um objetivo primordial da terapia periodontal^{10,11}. Hoje, o sucesso do tratamento periodontal centraliza-se na conversão do local com periodontite ativa para o estado inativo. Sendo assim, considera-se apto ao tratamento ortodôntico aquele paciente cujos problemas periodontais encontram-se controlados, sem sangramento gengival a sondagem e com boa higiene bucal, mesmo que o periodonto encontre-se reduzido, sem que isso signifique mais deteriorização do tecido de sustentação^{1,3,4}.

Inicialmente, a paciente V. M. apresentava perda de inserção generalizada, bolsas ativas e defeito ósseo vertical na mesial do elemento 21 e 25. Contudo, de acordo com os novos conceitos da Periodontia, tornou-se apta a submeter-se ao tratamento ortodôntico uma vez que devido à terapia periodontal prévia, as bolsas presentes tornaram-se inativas, a gengiva passou a apresentar aspecto saudável e sem sangramento à sondagem. Além disso, ela havia desenvolvido uma ótima higiene bucal, o que possibilitou que a movimentação ortodôntica fosse executada sem danos adicionais à estrutura de suporte.

A migração de incisivos, secundariamente à doença periodontal progressiva, freqüentemente resulta em espaçamentos, protrusão e extrusão daqueles dentes. Uma vez que o tratamento periodontal provavelmente contribua mais para o alongamento da coroa, é desejável que o planejamento ortodôntico inclua intrusão e retração dos incisivos com o objetivo de minimizar o problema⁷.

Até pouco tempo atrás, a intrusão de dentes que apresentavam grande perda de inserção era um assunto que causava certa divergência entre os pesquisadores. Investigações mais atuais afirmam que o movimento de intrusão, quando realizado nesses casos, tendem a proporcionar ganho de inserção e conseqüente melhora do problema, desde que a doença periodontal esteja ausente no momento da movimentação e o controle de placa bacteriana seja eficiente^{5,7}. Ericsson et al.⁶

mostraram que a intrusão de dentes contaminados por placa leva à formação de defeitos ósseos adicionais. Além da ausência de placa bacteriana, para que esse tipo de movimento tenha sucesso, é necessário que seja aplicada uma força bastante leve (5-10g) e que passe o mais próximo possível do centro de resistência dos dentes a serem movimentados, dessa forma, evitando-se ao máximo o movimento de inclinação⁸.

O plano de tratamento elaborado para o caso apresentado está de acordo com exposto acima. Para o controle da inclinação incorporou-se torque vestibular de raiz ao elementos 21 e 22, evitando assim que esses dentes sofressem movimentos indesejados no sentido vestibulo-lingual, com conseqüente perda de osso marginal. Foi constatado radiograficamente que, apesar do defeito ósseo vertical do 21 não ter sido eliminado, houve uma real intrusão dos elementos 21 e 22, com ganho de inserção, e uma melhora substancial na função e estética da paciente, devida à combinação de movimento de intrusão e retração executado dentro dos critérios descritos na literatura.

Ancoragem

Outro problema bastante comum em pacientes adultos é a perda de vários elementos dentários, o que pode significar sérias limitações ao tratamento ortodôntico. Em muitos desses pacientes, para se viabilizar a correção da má oclusão, é necessário a utilização de implantes como ancoragem¹³.

Porém, não existem métodos padronizados a seres seguidos no tratamento de indivíduos adultos. Os princípios biomecânicos usados na Ortodontia devem ser adaptados à anatomia particular das áreas onde o movimento dentário está sendo planejado. Dessa forma em alguns casos, mesmo com perdas dentárias generalizadas, é possível executar um tratamento ortodôntico adequado, sem o auxílio de implantes, simplesmente com a aplicação de mecânica ortodôntica diferenciada, superando assim o problema da falta de ancoragem.

Segundo Bierte Melsen⁷, em casos em que

a ancoragem é limitada, o primeiro passo a ser dado é estabelecer uma sólida e estável unidade de ancoragem. O aparelho pode ser montado de diferentes maneiras, dependendo da oclusão existente e do número de dentes presentes. Segundo a autora, barras transpalatinas rígidas soldadas às bandas e unindo os elementos remanescentes; "splints" oclusais unidos por fios rígidos e arcos pesados preenchendo os "slots" são exemplos de alternativas para se formar um bloco que possa servir como ancoragem. No caso da paciente em questão, foi planejado a formação de dois blocos de ancoragem. O primeiro formado pelos molares remanescentes que foram unidos por uma barra transpalatina rígida, de forma a dificultar a inclinação indesejada desses dentes. O segundo bloco foi formado pelos elementos 23, 11, 12 e 13, que foram unidos por uma barra palatina. Como se pode constatar ao final da intrusão, os blocos de ancoragem funcionaram de maneira bastante eficiente, proporcionando apoio suficiente para que fosse feito a movimentação ortodôntica desejada, sem que contudo, tenha existido movimentos indesejados dos elementos dentários de suporte.

Fatores biológicos e biomecânicos

O tratamento ortodôntico em adultos apresenta limitações que podem ser divididas didaticamente em: limitações intrínsecas (de natureza biológica) e limitações extrínsecas (dificuldades biomecânicas)⁷.

A limitação intrínseca mais marcante é o fato de não existir mais crescimento no adulto. Dessa forma, grandes discrepâncias esqueléticas só podem ser corrigidas com cirurgia ortognática. O tratamento ortodôntico, nesses casos, fica restrito ao movimento dentário com conseqüente remodelação do processo alveolar. Esse tipo de movimentação não apresenta maiores problemas quando executado em pacientes adultos com periodonto sadio, uma vez que as reações tissulares requeridas na movimentação ortodôntica não dependem da idade⁷. Isto foi verificado no caso exposto, onde

mesmo sendo a paciente adulta, a movimentação ortodôntica foi perfeitamente possível, sem que danos tenham sido causados aos tecidos de suporte.

Geralmente as maiores limitações encontradas no tratamento de pacientes adultos são de natureza extrínseca. Isso se deve à dificuldade de se ajustar o sistema de força à produção de estímulo de intensidade adequada. Nesses casos, deve-se levar em consideração todas as diferenças biológicas existentes nos adultos e procurar aplicar forças mais suaves, principalmente no início do tratamento, do que aquelas utilizadas no paciente em crescimento⁷.

Esse controle da intensidade da força é imprescindível, uma vez que para se obter um determinado tipo de movimento dentário sem que haja perda de osso marginal adicional, deve-se evitar ao máximo a inclinação dentária e manter o equilíbrio entre reabsorção e deposição. Isso só pode ser alcançado se o movimento ocorrer em reabsorção óssea direta, sem a criação de áreas hialinizadas, o que, por sua vez, é obtido pela aplicação de força leve e intermitente⁹.

No estágio inicial do tratamento ortodôntico em adultos, é recomendada uma força intermitente de 20-30g. Posteriormente, a força pode ser aumentada para 30-50g (movimento de inclinação) e 50-80g (movimento de corpo) dependendo do grau de perda óssea marginal e da qualidade de osso alveolar remanescente¹². Segundo Birte Melssen et al.⁸, a força ideal para a intrusão em dentes comprometidos periodontalmente é entre 5 a 10g por elemento. No caso exposto procurou-se aplicar forças bastante leves (10 -15g) durante todo o tratamento, para se evitar mais perda óssea ou dano às raízes, já que além de movimento de corpo, também foi executado movimento de intrusão. Esse controle da força foi obtido utilizando-se um fio de aço 0,017"x0,025" com incorporação de "T-loops" na mesial e distal do bloco a ser movimentado. Dessa forma o arco tornou-se bastante flexível, permitindo a liberação de uma força suave e gradual.

CONCLUSÃO

Embasado cientificamente pela literatura e com a observação clínica, acredita-se que é possível tratar ortodonticamente e de maneira eficiente, casos em que limitações, tais como os problemas periodontais generalizados e as perdas de vários elementos dentários, estão presentes. Contudo, o plano de tratamento deve ser multidisciplinar, atendendo as particularidades de cada caso. Por isso, previamente ao tratamento ortodôntico, é imprescindível que a adequação do meio bucal tenha sido obtida, com todas as restaurações e extrações necessárias exe-

cutadas e principalmente com a periodontite totalmente controlada. Considerando-se o aspecto mecânico do tratamento, deve-se criar um eficiente sistema de ancoragem, e cuidar para que as forças aplicadas sejam suaves e intermitentes permitindo dessa forma um bom controle do movimento. Com esses cuidados, espera-se obter uma efetiva movimentação dentária, sem que, contudo, sejam causados danos adicionais aos tecidos de suporte e as raízes dos elementos envolvidos.

Enviado em: Outubro de 2003
Revisado e aceito: Setembro de 2004

Orthodontic movement in teeth with periodontal disease: a clinical case report

Abstract

Usually the orthodontic treatment of adults is quite limited, either in view of an exaggerated reduction in bone support, or due to the lack of anchoring points, when several dental elements having been lost. It is believed that these cases can be treated in an effective orthodontic way with a multidiscipline approach, tailored to each particular individual's mechanical needs. In this clinical case V.M, the patient, an adult, needed dental treatment involving several specialties including orthodontics, aimed mainly at the intrusion and retraction of elements 21 and 22. After bringing the buccal means to an adequate status by carrying out the required extractions and restorations, bringing the periodontal disease under control and instituting satisfactory dental hygiene, the orthodontic treatment was begun. A differentiated anchoring system was applied, in an effort to overcome the lack of supporting dental units. T-loops were incorporated to the arcs in use, in order to acquire control over all forces required for movement, thereby avoiding additional damage to the supporting structure. These precautions made it possible to obtain an efficient orthodontic movement with a real functional and aesthetic gain for the patient.

Key words: Orthodontics in adults. Periodontal disease. Anchoring.

REFERÊNCIAS

1. ARTUN, J.; URBYE, K. S. The effect of orthodontic treatment on periodontal bone support in patients with advanced loss of marginal periodontium. **Am J Orthod Dentofacial Orthop**, St. Louis, v. 93, p.143-148, 1998.
2. BJORN, U. Z. Implicações clínicas dos recentes achados em pesquisa ortodôntico periodontal. In: SADOSWSKY, P. L. et al. **Atualidades em Ortodontia**. 1. ed. São Paulo: Premier, 1999. p. 5-13.
3. BJORN, U. Z. Periodontal changes during orthodontic treatment. In: McNAMARA JR., J. A.; RIBBEENS, R. A. **Orthodontic treatment and the periodontium**. Ann Arbor: University of Michigan, 1984. Craniofacial Series, Monograph, 15. p. 43-65.
4. BOYD, R. L.; LEGGOTT, P. J.; QUINN, R. S. et al. Periodontal implications of orthodontic treatment in adults with reduced or normal periodontal tissues versus those of adolescents. **Am J Orthod Dentofacial Orthop**, St. Louis, v. 96, p.191-199, 1998.
5. DIETRICH, P. R. Regeneração tecidual guiada associada à terapia ortodôntica. In: SADOSWSKY, P. L. et al. **Atualidades em Ortodontia**. 1 ed. São Paulo: Premier, 1999. p. 41-47.
6. ERICSSON, I.; THILANDER, B.; LINDE, J. et al. The effect of orthodontic tilting movements on the periodontal tissues of infected and non-infected dentitions in dogs. **J Clin Periodontol**, Copenhagen, v. 4, p. 278-293, 1997.
7. MELSEN, B. **Current Controversies in Orthodontics**. 1st ed. Chicago: Quintessence, 1991. p.147-180.
8. MELSEN, B.; AGERBAEK, N.; MARKENSTAM, G. Intrusion of incisors in adult patients with marginal bone loss. **Am J Orthod Dentofacial Orthop**, St. Louis, v. 96, p. 232-225, 1989.
9. MOYERS, R. E. **Ortodontia**. 4. ed. Rio de Janeiro: Guanabara Koogan, 1991. p. 259-280.
10. PAGE, R. Frontiers in periodontics. **Bull Pac Coast Soc Orthod**, San Mateo, v. 63, p. 39-41, 1991.
11. RAMFJORD, S. P. Changing concepts in periodontics. **J Prosthet Dent**, St. Louis, v. 52, p. 781-786, 1984.
12. TORE, K.; KNUT, M. Movimento dentário ortodôntico na terapia periodontal. In: _____. **Tratado de periodontologia clínica**. 2. ed. Rio de Janeiro: Guanabara Koogan, 1992. p. 470-486.
13. KOKICH, V. G. Estética: a conexão restauradora ortodôntico-periodontal. In: SADOSWSKY, P. L. et al. **Atualidades em Ortodontia**. 1. ed. São Paulo: Premier, 1999. p. 23-32.

Endereço para correspondência

Anderson Calheiros
Rua Benjamim Batista, 180/202
Jardim Botânico - CEP: 22461-120 - Rio de Janeiro - RJ
E-mail: andorto@uol.com.br