

Mini-implantes ortodônticos como auxiliares da fase de retração anterior

Carlo Marassi*, Cesar Marassi**

Resumo

Introdução: os mini-implantes ortodônticos se estabeleceram como um importante método de ancoragem e vêm auxiliando os ortodontistas nas várias etapas do tratamento ortodôntico, eliminando, em grande parte, a necessidade de colaboração dos pacientes e tornando os resultados mais previsíveis. **Objetivo:** este artigo descreve os principais aspectos do uso dos mini-implantes como auxiliares da fase de retração anterior, trazendo considerações sobre suas indicações, quantidade de movimentação dos dentes anteriores, os vetores de força de retração, o controle vertical, o posicionamento dos mini-implantes, os tipos de apoio na região anterior e a força a ser utilizada. São citados os sítios de instalação mais usados para a retração anterior e abordados fatores que deverão ser controlados durante o fechamento de espaço. Por fim, são citadas algumas considerações clínicas sobre o uso dos mini-implantes nessa importante fase do tratamento ortodôntico.

Palavras-chave: Ortodontia. Procedimentos de ancoragem ortodôntica. Mini-implantes. Retração anterior.

INTRODUÇÃO

A fase de retração anterior representa uma importante etapa do tratamento ortodôntico, na qual o ortodontista precisa manter ou alcançar relevantes objetivos como a chave de caninos, chave de molares, correção da sobremordida e coincidência entre as linhas médias. Para que estes objetivos sejam atingidos, faz-se necessária uma ótima administração da unidade de ancoragem.

Durante anos, os ortodontistas utilizaram mecânicas com preparo de ancoragem, aparelhos extrabucais e elásticos intermaxilares como suas principais ferramentas para estabilização do segmento posterior durante a fase de retração anterior.

Atualmente, podemos contar com os recursos de ancoragem esquelética e, em especial, com os mini-implantes, que têm se mostrado eficazes como método de controle de ancoragem, reduzindo significativamente ou dispensando a necessidade de colaboração dos pacientes, tornando os tratamentos mais previsíveis e eficientes (Fig. 1)^{5,8,11}.

INDICAÇÕES

O uso de mini-implantes como auxiliares da fase de retração anterior irá beneficiar, principalmente, os indivíduos que apresentem: 1) dificuldades em colaborar com o uso de aparelhos extrabucais, elásticos intermaxilares ou com ou-

* Especialista em Ortodontia - USP Bauru. Professor e Diretor científico do Grupo Straight-wire do Rio de Janeiro. Coordenador do curso de Especialização em Ortodontia - CPOSLM/RJ. Mestre em Ortodontia - CPOSLM/RJ.

** Especialista em Ortodontia - Unigranrio. Especialista em Estomatologia - Unigranrio. Especialista em Radiologia - ABORJ.

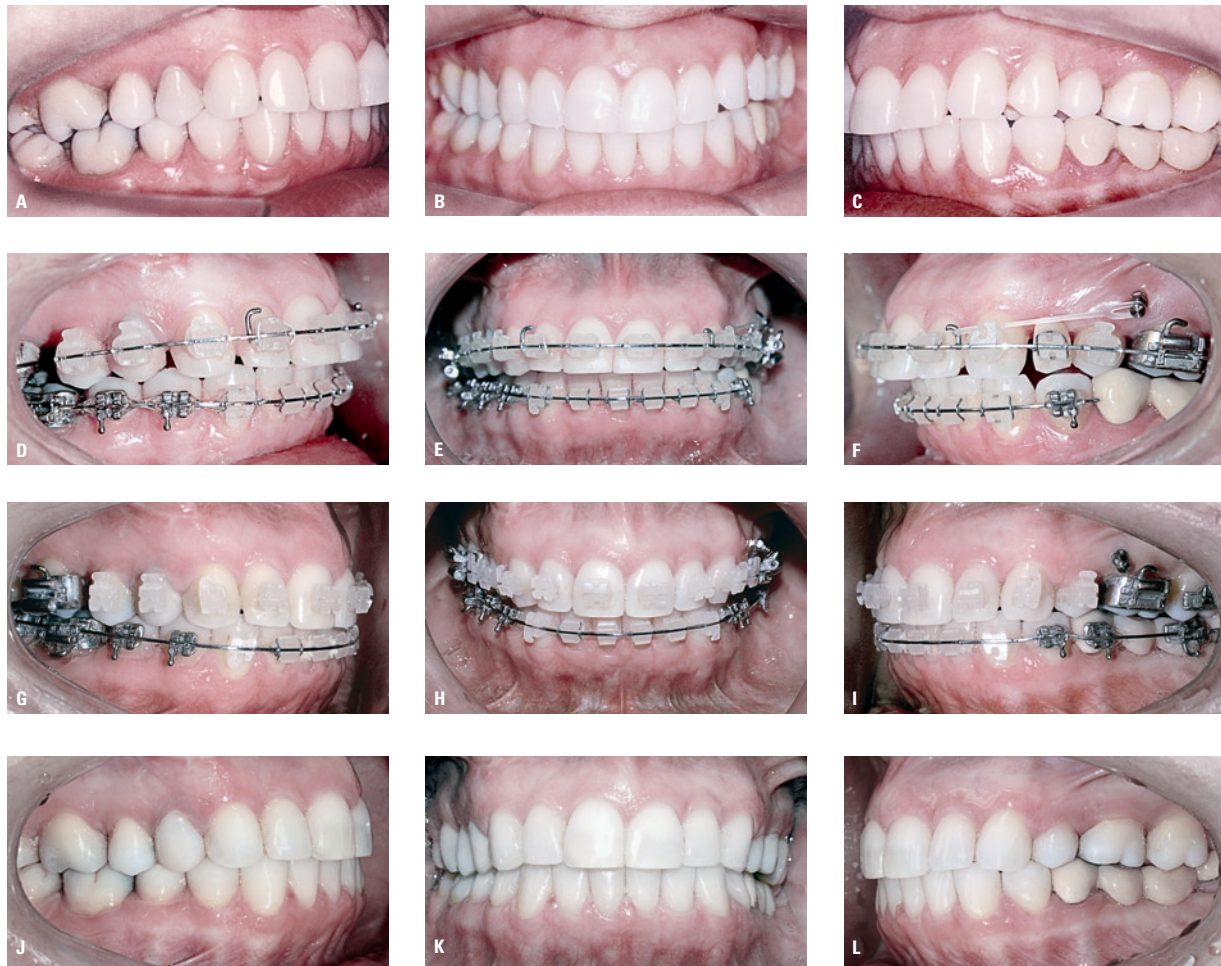

FIGURA 1 - Fotos iniciais: **A)** lado direito em Classe I; **B)** desvio da linha média superior para o lado direito; **C)** lado esquerdo em Classe II. **D, E, F)** Início do fechamento de espaços. **G, H, I)** Final do fechamento de espaços com linha média sobrecorrigida. **J, K, L)** Caso finalizado.

tros métodos de ancoragem; 2) necessidade de ancoragem máxima no arco superior, inferior ou ambos; 3) unidade de ancoragem comprometida, por número reduzido de elementos dentários, por reabsorção radicular ou por seqüelas de doença periodontal; 4) plano oclusal inclinado na região anterior^{1,12,15}.

PLANEJAMENTO E CONSIDERAÇÕES BIOMECÂNICAS

Um planejamento criterioso é fundamental para o sucesso no uso dos mini-implantes. Sugere-

se ao ortodontista considerar os fatores descritos a seguir, para a escolha da biomecânica mais adequada para cada paciente^{8,11}.

Quantidade de retração dos dentes anteriores

O uso de mini-implantes permite grandes retrações dos dentes anteriores, porém deve-se tomar cuidado para que esse recurso de ancoragem não traga problemas para o paciente. Uma grande retração dos incisivos pode causar declínio da estética facial do indivíduo que será submetido ao tra-

tamento ortodôntico, especialmente em pacientes portadores de retrusão mandibular. Também deve ser considerado que projeções labiais ligeiramente aumentadas são bem vistas pela sociedade e que uma diminuição significativa da projeção dos lábios pode levar à aparência facial de idade mais avançada.

A quantidade de osso disponível na sínfise mandibular ou no processo alveolar da região anterior da maxila é outro fator a ser considerado, em particular quando se planejam retrações “de corpo” dos incisivos. Mesmo com espaço ósseo disponível, o ortodontista deverá verificar se o periodonto de sustentação permite ampla movimentação, especialmente em pacientes adultos com seqüelas de problemas periodontais. Sugere-se avaliar, também, o comprimento e a anatomia radicular, em relação ao risco de reabsorção, principalmente quando se planeja retração anterior associada a torque lingual de raiz^{8,14}.

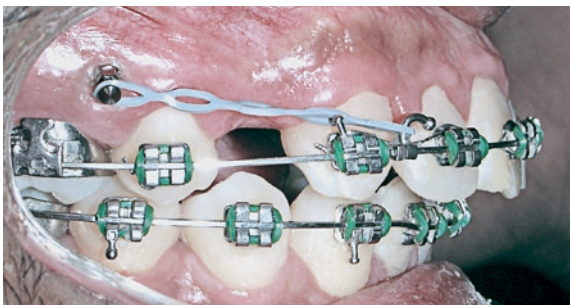

FIGURA 2 - Retração anterior com ancoragem direta.

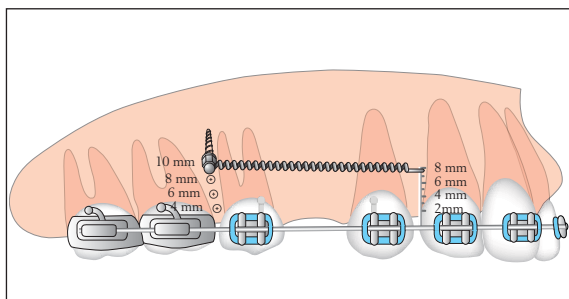


FIGURA 3 - Diferentes possibilidades de posicionamento vertical do mini-implante e diferentes alturas do apoio da região anterior.

Vetores de força de retração e controle vertical dos incisivos

As mecânicas de fechamento de espaço tendem a aumentar a sobremordida e os ortodontistas acrescentam dobras de compensação nos fios, para controlar este efeito colateral. Como os mini-implantes são instalados, usualmente, em uma posição mais apical do que os ganchos dos molares, deve-se considerar que a retração anterior com ancoragem direta de mini-implantes tende a gerar um vetor de força mais intrusivo para os incisivos que as mecânicas tradicionais (Fig. 2)⁸.

Este vetor de força pode ser controlado modificando-se a altura da instalação dos mini-implantes e/ou a altura do apoio utilizado na região anterior, gerando uma série de possibilidades de linhas de ação de força (Fig. 3). O ortodontista deverá, portanto, antes de instalar ou indicar a instalação dos mini-implantes, definir a linha de ação de força que pretende utilizar e o efeito vertical que o vetor de força irá exercer sobre os dentes anteriores^{5,8}.

Alguns autores se referem aos vetores da força de retração como puxada ou instalação alta, média e baixa. Embora estes termos sejam apropriados para a maxila, o emprego dos mesmos para a mandíbula pode trazer dificuldade de interpretação para os cirurgiões e ortodontistas. Sendo assim, os vetores de força serão descritos a seguir, de acordo com o seu efeito na região anterior.

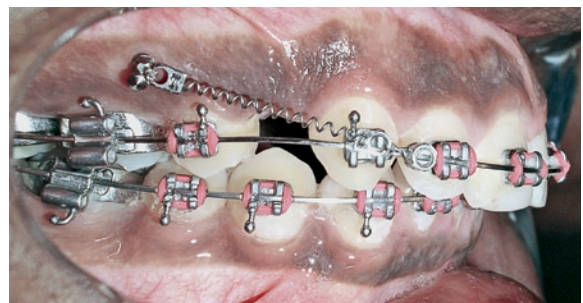


FIGURA 4 - Retração anterior com vetor de força intrusivo para os incisivos superiores.

Retração com vetor de força intrusivo

Este tipo de retração é indicado para indivíduos que apresentem sobremordida aumentada por extrusão dos incisivos, sendo obtido, usualmente, com instalação de mini-implante afastado do fio e um gancho ou apoio curto na região anterior (Fig. 4). Este tipo de vetor de força tende a causar na maxila um giro do plano oclusal no sentido anti-horário. Na mandíbula, a retração tende a promover um giro do plano oclusal no sentido horário. Para potencializar o efeito intrusivo dos incisivos, o gancho na região anterior poderá ser voltado para oclusal (Fig. 13A), ao invés do sentido convencional. Esta mecânica é contra-indicada para indivíduos que têm sobremordida diminuída ou mordida aberta. Os vetores de força intrusivos gerados pelo uso dos mini-implantes também tendem a ser desfavoráveis em retrações unilaterais, podendo causar uma inclinação de plano oclusal frontal, por intrusão de apenas um dos lados do arco^{5,8}.

Retração com vetor de força extrusivo

Este tipo de retração é utilizado para casos de mordida aberta anterior, onde o mini-implante é instalado próximo ao fio, associado a ganchos longos na mesial dos caninos, para potencializar a extrusão dos incisivos e o fechamento da mordida (Fig. 5). Recomenda-se avaliar se o grau de exposição dos incisivos permite esta abordagem na maxila, pois, apesar de eficiente, esta mecânica

tende a causar giro do plano oclusal no sentido horário, aumentando a exposição dos dentes anteriores. Na mandíbula, há uma tendência de giro do plano oclusal no sentido anti-horário, auxiliando no fechamento da mordida. A correção da mordida aberta pode ser potencializada pelo uso de elásticos ligando os mini-implantes ao fio na região posterior, para intrusão dos molares inferiores, o que irá favorecer ainda mais o giro do plano mandibular no sentido anti-horário e auxiliar de modo significativo a correção dessa má oclusão. Na maxila, pode-se unir os mini-implantes ao fio no segmento posterior (Fig. 6) ou utilizar um mini-implante na sutura palatina, conectado a ganchos instalados na barra transpalatina, para obtenção de controle vertical dos molares durante a retração anterior¹⁸. Deve-se atentar para o fato de que a intrusão dos molares superiores provoca, também, giro do plano oclusal maxilar no sentido horário, podendo aumentar em excesso a exposição dos incisivos superiores^{5,8}.

Retração com vetor de força intermediário

Utilizado para os indivíduos que apresentam sobremordida próxima à normal, quando se deseja pouca ou nenhuma alteração do plano oclusal. Mesmo em pacientes com sobremordida normal, utiliza-se um vetor de força um pouco intrusivo, para compensar a tendência de extrusão dos incisivos, que ocorre durante a retração anterior (Fig. 7)^{5,8}.

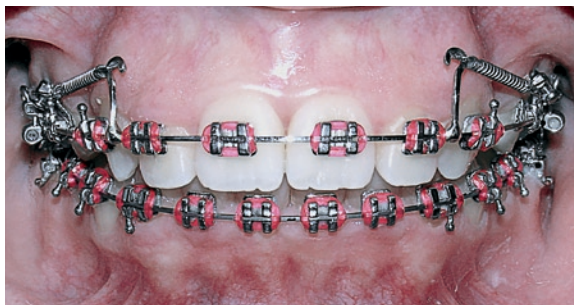

FIGURA 5 - Retração anterior com vetor de força extrusivo para os incisivos superiores.

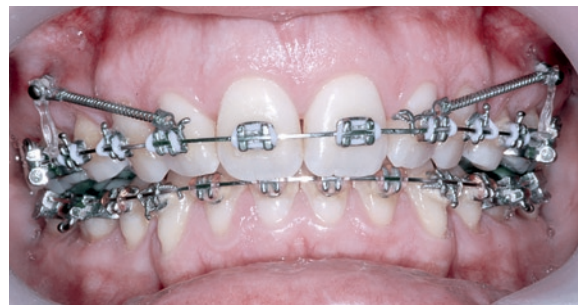

FIGURA 6 - Retração anterior associada a controle vertical dos molares superiores.

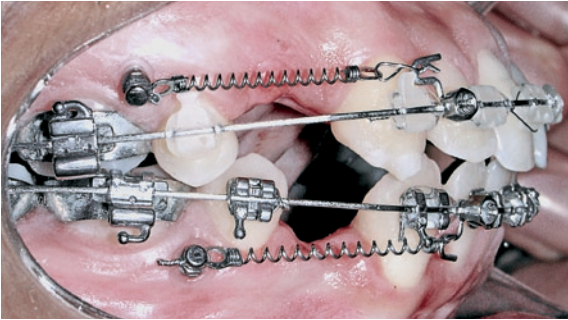


FIGURA 7 - Retração anterior com vetor intermediário para os incisivos superiores e inferiores.

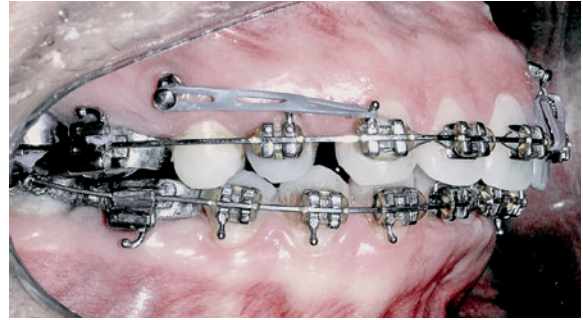


FIGURA 8 - Retração anterior com vetor de força intermediário associado a intrusão anterior, com mini-implante instalado entre os incisivos.

O controle vertical dos incisivos pode, ainda, ser obtido com dobras incorporadas ao arco ou com a instalação de mini-implante na região anterior, para intrusão dos incisivos, durante a fase de retração (Fig. 8). Esta mecânica está indicada para indivíduos com faixa estreita de gengiva inserida no segmento posterior ou com presença de seio maxilar baixo, que impeçam a instalação de mini-implante mais apical^{2,5,8,12}.

Posicionamento vertical e ângulo de instalação dos mini-implantes^{1,5,8,12}

Quando os mini-implantes forem utilizados como ancoragem direta, a altura da instalação dos mesmos irá influenciar significativamente a linha de ação da força utilizada na retração dos incisivos. O ortodontista deverá escolher a altura de instalação de acordo com seus objetivos de tratamento, levando em conta as limitações anatômicas de cada paciente.

Uma instalação mais apical, ou seja, mais afastada da crista óssea e do fio ortodôntico (ponto de inserção 8mm ou mais acima da papila) está indicada nos casos onde se pretende um movimento de retração anterior, associado à intrusão dos incisivos. Esta instalação é limitada pela faixa de gengiva inserida disponível e pela presença do seio maxilar. De um modo geral, a linha mucogengival representa o limite apical de instalação, pois os mini-implantes instalados em gengiva in-

serida apresentam melhores resultados e são mais cômodos para os pacientes. O ortodontista deverá avaliar se, realmente, será válida uma instalação em mucosa alveolar para obter um vetor mais intrusivo. O seio maxilar, usualmente, está presente na região de molares superiores a partir de 8mm da crista óssea alveolar e deverá ser evitado durante a instalação do mini-implante.

A inserção do mini-implante próxima ao limite oclusal de instalação (ponto de inserção em torno de 4 a 5mm acima da papila) está indicada para casos de mordida aberta anterior. Esta instalação pode ser associada com o uso de ganchos longos na região anterior, para potencializar o fechamento de mordida aberta anterior, em casos onde seja possível o aumento de exposição dos incisivos.

A instalação em altura intermediária (ponto de inserção em torno de 6 a 8mm acima da papila) é desejável para os indivíduos que apresentem sobremordida normal ou um pouco aumentada.

Na grande maioria das retrações, o ortodontista deseja manter a inclinação do plano oclusal frontal. Para isso, é importante que os mini-implantes sejam instalados na mesma altura do lado direito e esquerdo, pois alturas diferentes podem gerar desníveis do plano oclusal no segmento anterior (Fig. 9). Recomenda-se medir a distância entre o fio ortodôntico e a perfuração de um lado e reproduzir esta distância do lado oposto. Seria interessante utilizar, também, a mesma angulação de instalação

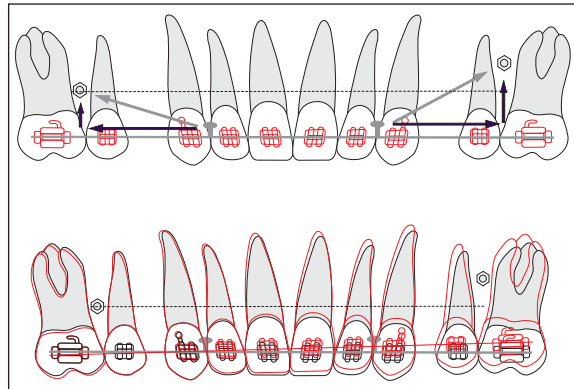


FIGURA 9 - Posicionamentos verticais diferentes dos mini-implantes podem gerar desníveis do plano oclusal no segmento anterior.

dos mini-implantes, para que suas extremidades fiquem equidistantes do fio do lado direito e esquerdo. Ao planejar a altura da instalação de um mini-implante que será inserido angulado, deve-se levar em conta que sua extremidade ficará mais oclusal do que o ponto de marcação da perfuração. Portanto, o ponto de perfuração deverá ser ligeiramente mais cervical do que o ponto programado como origem do vetor de força.

Para indivíduos que apresentem plano oclusal frontal inclinado, será desejável a instalação de mini-implantes em diferentes alturas, gerando um vetor de força com componente mais intrusivo em um dos lados, para melhoria ou acerto da inclinação do plano alterado. Caso a inclinação do plano oclusal atinja também o segmento posterior, um módulo elástico poderá ser ligado do mini-implante ao fio na região dos molares que necessitam de intrusão, tomando-se o cuidado de controlar a tendência de vestibularização, devida à força intrusiva.

Para retração anterior com ancoragem indireta, a altura da instalação do mini-implante não será tão importante quanto na retração com ancoragem direta, pois o mini-implante estará apenas estabilizando os elementos posteriores e a biomecânica utilizada pelo ortodontista será praticamente a mesma dos tratamentos convencionais (Fig. 10).

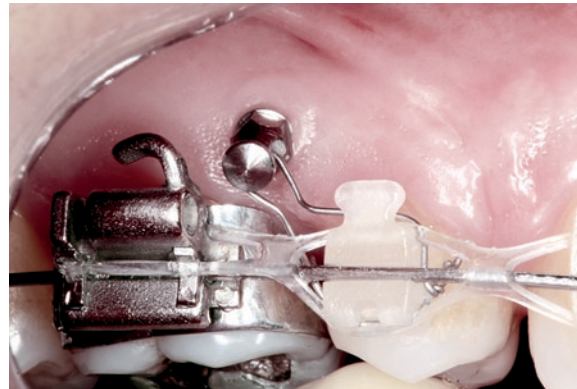


FIGURA 10 - Ancoragem indireta para retração anterior.

A ancoragem indireta tem esta vantagem de influenciar pouco nos vetores de força da retração, porém, se houver mobilidade do mini-implante, pode haver movimentação dos dentes da unidade de ancoragem.

Ponto de aplicação de força^{5,8,21}

Na mecânica de deslize, utilizam-se ganchos no fio como ponto de aplicação da força para a retração anterior. Estes ganchos podem ser prensados, rosqueados, fixados ao fio com solda de prata ou solda de microponto, gancho dos próprios acessórios dos caninos ou, ainda, utilizar braços de força colados diretamente aos dentes. Os ganchos pré-fabricados são disponibilizados em mais de uma altura (Fig. 11) e os ganchos soldados podem ser individualizados de acordo com cada caso (Fig. 12).

A altura do gancho irá desempenhar um papel fundamental na determinação da linha de ação de força. Ganchos mais curtos tendem a gerar vetores de força mais intrusivos para a região anterior. Pode-se optar por instalar os ganchos para oclusal e, ainda, deslocá-los da mesial para a distal dos caninos, aumentando ainda mais o vetor intrusivo sobre os elementos dentários dessa região. (Fig. 13A). Ganchos de altura intermediária são utilizados quando não se deseja alteração do plano




FIGURA 11 - Ilustração de dois ganchos rosqueáveis pré-fabricados com diferentes alturas.

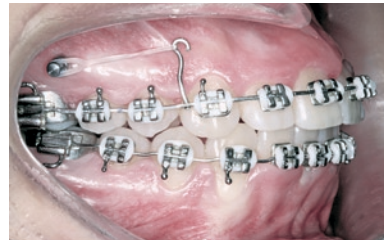


FIGURA 12 - Gancho longo soldado com microponto utilizado na retração anterior, com linha de ação de força ligeiramente extrusiva para os incisivos superiores.

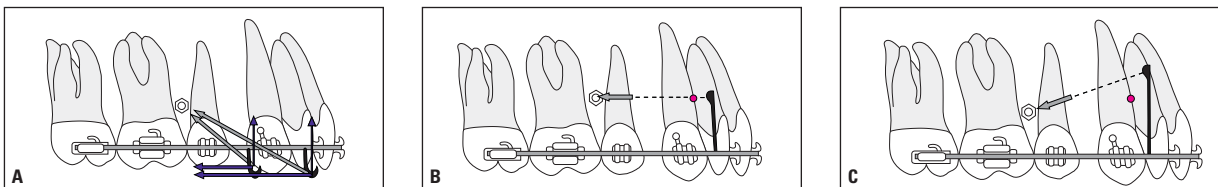


FIGURA 13 - Diferentes alturas de instalação dos ganchos geram diferentes vetores de força para a retração anterior.

oclusal ou pouca modificação vertical na região anterior (Fig. 13B).

Em casos de mordida aberta anterior, sugere-se o uso de ganchos mais longos, para evitar vetor intrusivo sobre os incisivos ou proporcionar um vetor extrusivo para os mesmos (Fig. 13C). Existem, no entanto, limitações para a altura dos ganchos, como o comprometimento estético e a altura do fundo de vestibulo. Estas limitações podem ser contornadas com colagem de ganchos nos caninos por palatina e retração executada por mini-implantes instalados no processo alveolar palatino, entre os primeiros e os segundos molares superiores.

Para auxiliar na retração anterior de indivíduos que apresentam inclinação do plano oclusal frontal, o ortodontista pode utilizar um gancho mais curto do lado que se pretende maior intrusão anterior. Uma variação da altura do gancho também pode ser utilizada para compensar uma instalação assimétrica de mini-implantes que não havia sido planejada, instalando-se um gancho mais curto do lado que o mini-implante ficou mais oclusal e um gancho mais longo do lado onde houve instalação

do mini-implante mais apical, mantendo-se, desta forma, vetores de força semelhantes para os dois lados.

É importante observar que, à medida que a retração anterior progride, o ponto de aplicação de força (gancho) vai se aproximando do mini-implante e a linha de ação de força vai ficando cada vez mais vertical, gerando vetores de força mais intrusivos para os incisivos. Eventualmente, poderá ser favorável aumentar a altura do gancho durante a fase de retração anterior, para obter uma linha de ação de força mais paralela ao plano oclusal (Fig. 14).

Em casos específicos, onde se deseja reduzir o tempo de uso de aparelhos fixos, uma placa de acetato removível pode servir de apoio para a retração anterior (Fig. 15). Nesta alternativa, inicia-se o tratamento com exodontia dos pré-molares e fechamento parcial ou total do espaço da extração, utilizando uma placa com gancho próximo ao centro de resistência dos dentes anteriores. Esta alternativa será mais favorável em indivíduos com inclinação aumentada dos incisivos, angulação aumentada dos caninos, sobremordida dimi-

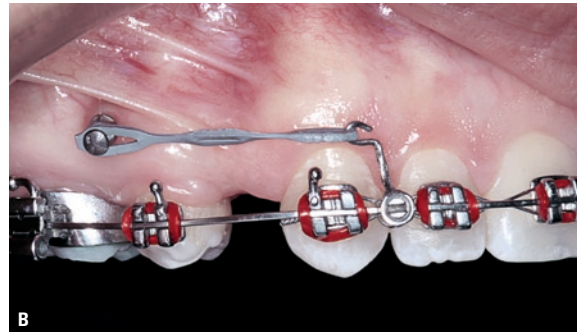
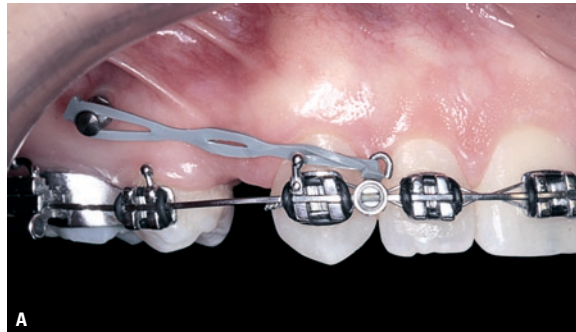
FIGURA 14 - A) Retração com gancho curto e vetor de força intrusivo para os incisivos. B) Mudança para gancho longo: vetor de força mais paralelo ao plano oclusal.

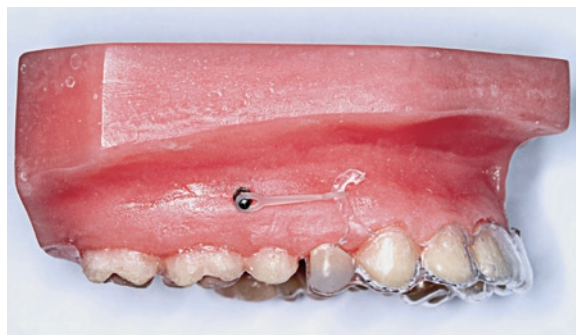

FIGURA 15 - Modelo ilustrando placa de acetato removível, com provisório recortado na região da extração, utilizada para retração anterior.

nuída e nenhum ou pouco apinhamento na região anterior.

Inclinação vestibulo-lingual dos incisivos

Um objeto apresenta um movimento rotacional quando recebe uma força que não passa pelo seu centro de resistência (CR). O mesmo tende a ocorrer com os dentes durante a fase de retração, pois a linha de ação de força usualmente passa mais oclusal do que o CR dos dentes anteriores, causando um efeito colateral de inclinação para palatina ou lingual desses elementos dentários²⁰.

Para prevenir esta tendência de inclinação, pode ser aplicado um momento de força no sentido contrário ao gerado pela força de retração, por meio de um torque vestibular de coroa ou por meio de dobras de compensação no fio. Dependendo da proporção momento/força existente durante a retração, pode haver um movimento

de inclinação não controlada, inclinação controlada, movimento de corpo ou movimento radicular. Um movimento de inclinação não controlada irá ocorrer até que a folga existente entre o fio e a canaleta do braquete seja eliminada²⁰.

Na fase de retração anterior, sugere-se um fio 0,019" x 0,025" de aço inoxidável para acessórios com canaleta 0,022" x 0,028". Neste sistema, existe uma folga entre o fio e a canaleta dos acessórios de aproximadamente 10° e, por isso, pode haver perda de inclinação vestibular dos incisivos, especialmente em grandes retrações¹⁴. Caso isso aconteça, o ortodontista precisará aplicar torque vestibular de coroa nos incisivos e os mini-implantes serão úteis como ancoragem, para evitar a vestibularização destes elementos dentários e a perda de ancoragem posterior, que tende a ocorrer durante este processo de recuperação do torque anterior⁸.

Forças de intrusão na região anterior, aplicadas à frente do centro de resistência dos incisivos, tendem a aumentar a inclinação vestibular destes elementos dentários. Estas forças podem ser geradas por fios de curva reversa ou acentuada, dobras de compensação no fio ou pelo uso de mini-implantes instalados entre incisivos centrais para intrusão da região anterior, durante a fase de retração. Estes recursos poderão ser utilizados quando houver necessidade de manter ou aumentar a inclinação vestibular dos incisivos⁸.

Por outro lado, em indivíduos que apresentam

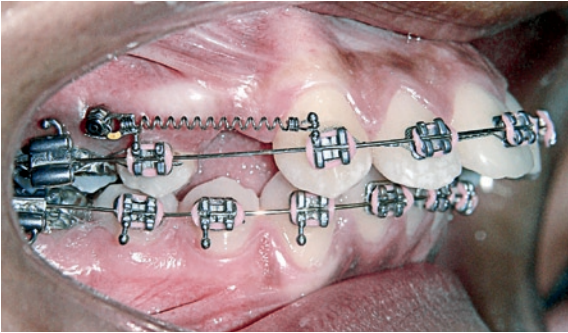


FIGURA 16 - Início da retração anterior com fio de aço redondo para corrigir rapidamente a inclinação dos incisivos.

inclinação dos incisivos significativamente aumentada e espaços de extrações diminuídos, pode-se optar por executar a retração anterior com fio de aço redondo 0,020" ou até 0,018", permitindo rápida redução da inclinação destes dentes (Fig. 16). Esta estratégia é particularmente interessante em pacientes que, além de inclinação aumentada, apresentam mordida aberta anterior, pois os efeitos colaterais de inclinação palatina e extrusão dos incisivos serão favoráveis^{6,10}.

A linha de ação de força obtida com a ancoragem direta dos mini-implantes irá influenciar na inclinação vestibulo-lingual dos incisivos, pois quanto mais oclusal estiver esta linha em relação ao centro de resistência dos dentes anteriores, maior será a tendência de inclinação dos incisivos para palatina ou lingual. Portanto, o ortodontista deverá ficar atento em casos de instalação apical de mini-implantes associados a ganchos curtos. Para aproximar a linha de ação de força do CR dos incisivos é favorável a instalação dos mini-implantes de 8 a 10mm acima do fio e utilizar ganchos de 6 a 8mm de altura na região anterior. O CR dos dentes anteriores está localizado, aproximadamente, 10mm acima e 7mm posterior aos acessórios dos incisivos centrais (que apresentam inclinações normais)^{5,8}.

Alguns clínicos utilizam como estratégias mecânicas deixar os incisivos inclinarem para palatina para, após o fechamento de espaço, aplicar torque vestibular de coroa, visando reduzir a per-

da de ancoragem dos molares durante esta fase do tratamento. Esta abordagem não é necessária com a presença de mini-implantes estáveis, pois o controle de ancoragem deixa de ser um problema.

Força utilizada

Existem filosofias de tratamento que preconizam a retração prévia de caninos como forma de reduzir a perda de ancoragem durante a retração anterior. Uma vez que a utilização de mini-implantes representa uma alternativa eficaz de ancoragem, a retração prévia de caninos para este fim passa a ser desnecessária. Caso o ortodontista prefira fazer a retração anterior em duas etapas, poderá utilizar os mini-implantes para retrair os caninos e, depois, os incisivos. No entanto, a retração em massa traz uma importante vantagem na redução do tempo de tratamento¹, além de se apresentar como uma forma mais estética de retração, pois evita a abertura de diastemas entre os caninos e os incisivos laterais.

Para a retração em massa, preconiza-se força de 150 a 300cN de cada lado (1 Newton = 100cN = 102g, portanto 150 a 300cN equivalem ao que os ortodontistas se referem, usualmente, como 150 a 300g, mas a medida de grandeza correta para força é o Newton). Este nível de força é suficiente para o fechamento de 0,5 a 1,0mm de espaço por mês, com possibilidade de controle adequado dos efeitos colaterais. Forças mais intensas tendem a produzir vários efeitos colaterais indesejáveis e podem levar até à perda dos mini-implantes. É muito importante o uso do dinamômetro, pois há tendência dos ortodontistas usarem mais força do que pensam que estão aplicando¹⁴. Em média, os mini-implantes suportam forças em torno de 200 a 400cN. Esse limite varia de acordo com o padrão facial (maior limite em braquifaciais), com o tipo de osso onde o mini-implante foi instalado (maior resistência em cortical mais espessa) e com o diâmetro do mini-implante^{3,4,8,17}.

A retração anterior poderá ser iniciada no mesmo dia da instalação do mini-implante, pois a estabilidade destes se dá, principalmente, por retenção

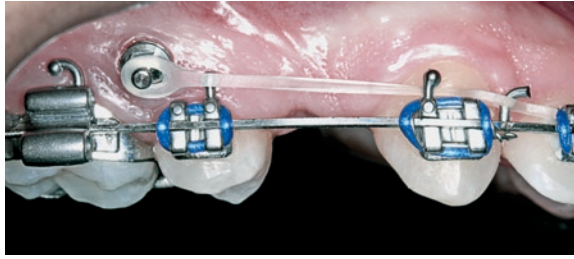


FIGURA 17 - Retração anterior utilizando módulo elástico.




FIGURA 18 - Comparação entre mola de nitinol com encaixe convencional (A) e mola com encaixe especial para uso com mini-implantes (B).



FIGURA 19 - A) Detalhe aproximado da cabeça do mini-implante, dimensionada para encaixe de molas de nitinol. B) Mola de nitinol encaixada diretamente sobre a cabeça do mini-implante.



mecânica e não por osteointegração. As avaliações histológicas, inclusive, têm demonstrado maior área de contato ósseo com os mini-implantes que receberam carga precoce do que com os que não receberam força ou que receberam carga após maior período de descanso^{4,8,17}.

Na mecânica de deslizamento, a ativação da retração pode ser feita por meio de molas de nitinol super-elásticas, molas de nitinol convencionais, módulos elásticos para retração (Fig. 17) ou por módulos elásticos em cadeia. As molas de nitinol super-elásticas são as mais recomendadas, por apresentarem menor variação de força. Existem molas especiais para encaixe em mini-implantes

(Fig. 18) e algumas empresas adaptaram a parte externa dos mini-implantes para receber as molas já existentes no mercado, dispensando o uso de molas especiais ou a fixação destas com fio de amarril (Fig. 19). Apesar de supostamente super-elásticas, a força despreendida pelas molas deve ser medida, pois a intensidade varia de acordo com a distância entre o mini-implante e o gancho. Usualmente, utilizam-se molas de 150g ou 200g, que geram forças maiores do que isto quando instaladas. Caso decida-se pelo uso de módulos elásticos, forças iniciais excessivas devem ser evitadas.

Como os mini-implantes tendem a ficar mais estáveis com o uso, pelo aumento da densidade ós-

sea ao seu redor, em resposta à demanda funcional (estabilidade secundária), recomenda-se começar a retração com uma força menor do que a programada, para aumentar a chance de sucesso do mini-implante^{15,17}.

Momento ideal de instalação dos mini-implantes

Em casos onde há necessidade de retração inicial de caninos, os mini-implantes podem ser instalados já no início do tratamento, para auxiliar na melhoria do alinhamento e, posteriormente, o mesmo mini-implante poderá ser utilizado para a retração anterior. Caso o mini-implante seja necessário somente na fase de retração, recomenda-se que a instalação do mesmo seja feita após todo o sistema de retração ser instalado, para que o dispositivo comece a ser utilizado logo após sua instalação. Se os mini-implantes forem inseridos no início do tratamento e só forem usados na fase de retração, ficarão meses sujeitos a problemas, sem necessidade^{13,16,17}.

PRINCIPAIS LOCAIS DE INSTALAÇÃO DOS MINI-IMPLANTES

Devido ao seu diâmetro reduzido, os mini-implantes podem ser instalados em diversos locais para auxiliar na retração anterior. Sugere-se que o ortodontista selecione dois ou três possíveis sítios de instalação, levando em conta a direção dos vetores de força em relação ao centro de resistência dos dentes anteriores. O planejamento biomecânico prévio à instalação é muito importante e não deve ser subestimado pelo ortodontista. Recomenda-se a elaboração de um esquema, descrevendo a linha de ação de força e as mecânicas que serão utilizadas para as diferentes possibilidades de locais de inserção. A partir desta análise, o ortodontista irá apontar qual o local mais favorável e qual será a segunda e, eventualmente, terceira opção de sítio de instalação^{10,13}.

Radiografias periapicais e interproximais dos possíveis sítios de instalação devem ser obtidas

através da técnica do paralelismo, utilizando-se posicionador, com a fonte de radiação bem perpendicular ao local de instalação. Estas radiografias serão utilizadas para avaliar a possibilidade do contato do mini-implante com estruturas anatômicas importantes e para verificar se há espaço interdentário suficiente. Para mini-implantes de 1,5mm de diâmetro, sugere-se um espaço mínimo de 2,5mm entre as raízes (ou espaço de 3,5mm para os profissionais que ainda não têm experiência na instalação). Tomografias computadorizadas de aquisição volumétrica podem ser indicadas em casos específicos.

Se não houver espaço suficiente entre as raízes no primeiro sítio de instalação escolhido, o ortodontista poderá: 1) optar por outro sítio de instalação; 2) aguardar até o final da fase de alinhamento e nivelamento, quando as raízes estarão mais bem posicionadas e os espaços entre as raízes normalmente estarão mais favoráveis; 3) fazer um preparo ortodôntico para a instalação dos mini-implantes, utilizando colagens atípicas ou fios segmentados para, deliberadamente, afastar as raízes dos dentes vizinhos ao local de instalação. Como a fase de retração anterior ocorre meses após o início do tratamento, o ortodontista poderá facilmente, do ponto de vista biomecânico, fazer este preparo do espaço para a instalação do mini-implante no local mais favorável.

Possíveis locais de instalação no arco superior^{4,5,7,8,12}

Para retração anterior no arco superior as opções de instalação, em ordem de preferência, são:

1) Processo alveolar vestibular entre primeiros molares e segundos pré-molares. Este é o local de instalação mais utilizado para a retração ântero-superior com ancoragem direta. Pode ser utilizado também para ancoragem indireta, ligando-se o mini-implante aos segundos pré-molares. Eventualmente, este sítio pode não estar disponível, devido ao espaço reduzido entre as raízes ou à curvatura aumentada da raiz mesiovestibular do primeiro molar superior. Em casos de exodontia de segun-

dos pré-molares, sugere-se avaliar a espessura da crista óssea mesial ao molar e, caso não haja espaço favorável, indica-se outra opção de instalação.

2) Processo alveolar palatino entre os primeiros e segundos molares. Usualmente utilizado para ancoragem indireta, ligando-se os mini-implantes aos primeiros molares e utilizando uma barra transpalatina para evitar giroversões mesiais dos primeiros molares (Fig. 20). Este é o sítio de escolha para a retração anterior com aparelhos fixos linguais. Esta região, normalmente, apresenta espaço favorável entre as raízes, porém oferece maior dificuldade de acesso para a instalação, comparada ao processo alveolar vestibular, exigindo o uso de contra-ângulo de redução ou chave digital. Esta região apresenta, também, maior espessura de mucosa, o que é biomeca-

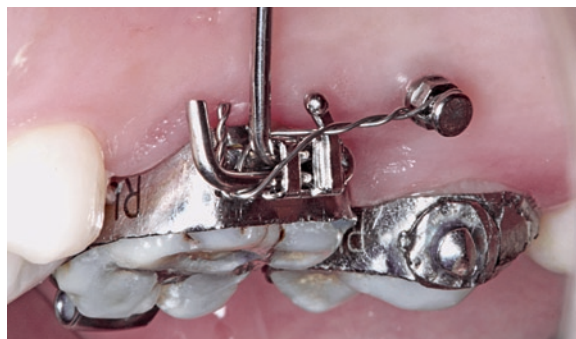

FIGURA 20 - Ancoragem indireta com mini-implante unido ao tubo da barra transpalatina do primeiro molar por meio de fio de amarril.

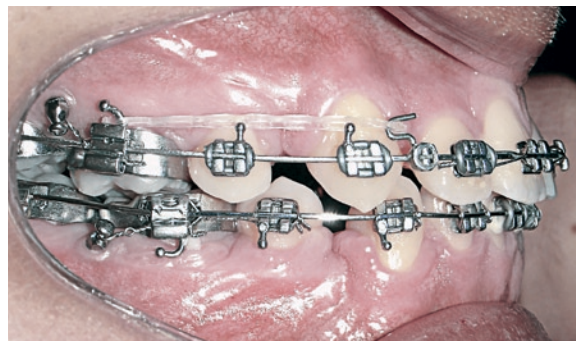

FIGURA 21 - Ilustração de mini-implantes utilizados como ancoragem indireta, instalados entre os primeiros e os segundos molares.

nicamente desfavorável para o mini-implante, pois afasta o ponto de apoio da parte externa do mini-implante da cortical óssea. Para instalação nesta área, recomenda-se mensurar a espessura da gengiva, a fim de escolher adequadamente a extensão do perfil transmucoso e o comprimento total do mini-implante. A extensão do perfil transmucoso (área lisa do mini-implante) deverá corresponder, aproximadamente, à espessura do tecido mole e o mini-implante deverá estar inserido no osso em torno de 6 a 8mm.

3) Processo alveolar vestibular entre os primeiros e os segundos molares. Utilizado principalmente para ancoragem indireta, unindo-se os mini-implantes aos primeiros molares permanentes por meio de fio de amarril. Nesta região não costuma haver espaço suficiente entre as raízes, no entanto, cada caso deverá ser avaliado individualmente (Fig. 21).

4) Região de tuberosidade maxilar. Utiliza-se um fio de amarril ligando o mini-implante ao primeiro e segundo molares para ancoragem indireta (Fig. 22). Esta área apresenta osso de menor densidade e, para a obtenção de maior estabilidade, recomenda-se o uso de mini-implante mais longo e mais espesso.

5) Entre as raízes vestibulares dos primeiros molares permanentes. Pode-se lançar mão desta opção em casos atípicos, quando os molares apresentam raízes vestibulares bem divergentes e

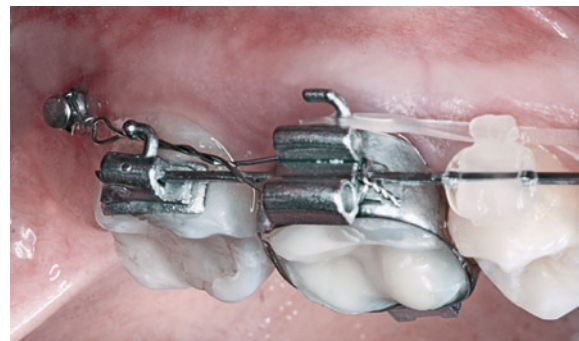

FIGURA 22 - Ancoragem indireta com mini-implante instalado na tuberosidade maxilar.

outros sítios não se encontram disponíveis.

6) Sutura palatina mediana (ou ao lado da sutura em pacientes jovens). Utilizado principalmente para ancoragem indireta, estabilizando os molares por meio de uma barra transpalatina amarrada ou colada aos mini-implantes. Quando se une a barra ao mini-implante por meio de amarril, há pouco controle dos molares e tendência desses se inclinarem para mesial, em resposta à força de retração anterior. Quando a barra transpalatina é colada com resina composta na cabeça do mini-implante, há um controle melhor da posição dos molares, no entanto, a carga mastigatória é transmitida para os mini-implantes, podendo levar à mobilidade e até mesmo à perda destes dispositivos. Portanto, esta forma de ancoragem indireta não tem se mostrado tão eficiente, no momento, quanto as formas

anteriores. Os mini-implantes com extremidade em forma de braquetes, de rosca direita e rosca esquerda, têm tornado este sítio de instalação mais versátil e favorável.

Possíveis locais de instalação no arco inferior^{5,8,12}

1) Processo alveolar vestibular entre primeiros e segundos molares. Esta área é a que, normalmente, apresenta maior espaço entre as raízes e maior espessura de cortical óssea no arco inferior. Pode-se utilizar um fio de amarril para estabilização dos primeiros molares, utilizando o mini-implante como ancoragem indireta (Fig. 23).

2) Processo alveolar vestibular entre os segundos pré-molares e os primeiros molares (Fig. 24) para retração anterior por meio de ancoragem direta.

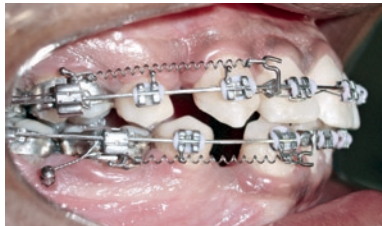

FIGURA 23 - Ancoragem indireta para retração ântero-inferior.

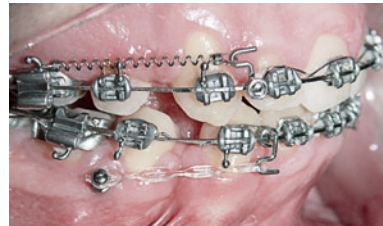

FIGURA 24 - Sítio de instalação para retração anterior com ancoragem direta.

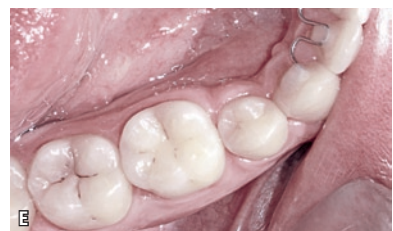
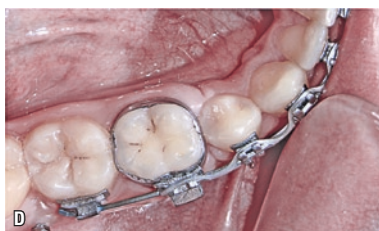
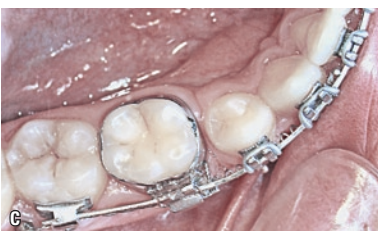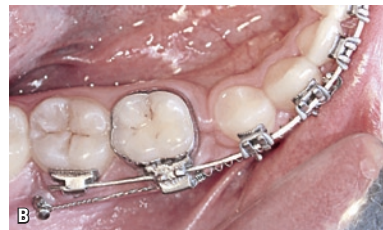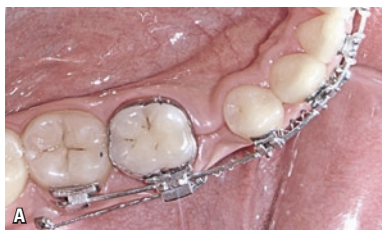FIGURA 25 - **A)** Início da retração de incisivos, caninos e pré-molares com ancoragem indireta de mini-implantes. **B)** Continuação da retração anterior em massa, com ancoragem indireta. **C)** Próximo ao final da fase de retração anterior. **D)** Retração anterior em massa concluída sem preocupação com a ancoragem. **E)** Foto final.

3) Distal do segundo molar (Fig. 25) ou região retromolar (Fig. 26), para uso de ancoragem indireta.

A tabela 1 apresenta sugestões para a escolha de modelos de mini-implantes, de acordo com o local de aplicação.

CONTROLE DA RETRAÇÃO ANTERIOR

Mesmo com um bom planejamento biomecânico, podem surgir contratempos ou efeitos colaterais indesejáveis durante a fase de retração anterior. Para êxito completo desta etapa de tratamento, sugere-se ao ortodontista controlar os fatores descritos a seguir.

Controle da região peri-implantar

É importante verificar, a cada consulta, a situação dos tecidos ao redor dos mini-implantes e conscientizar o paciente da importância da esco-

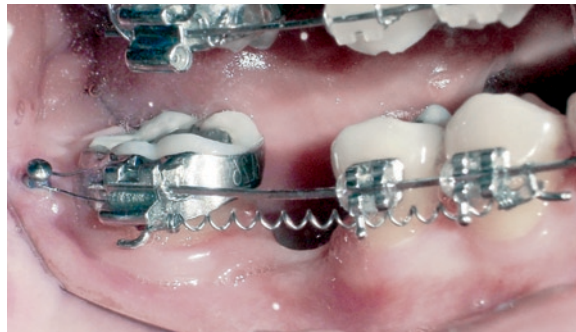


FIGURA 26 - Mini-implante instalado na região retromolar, sendo utilizado como ancoragem indireta para retração em massa.

vação nesta região, pois a infecção e a inflamação peri-implantar podem levar à perda dos mini-implantes. Em casos de dificuldade na limpeza mecânica, recomenda-se embeber a escova em solução de gluconato de clorexidina 0,12% ou, preferencialmente, em gel de digluconato de clorexidina a 0,2% e aplicar esta solução ou gel em torno do mini-implante^{9,11,13}.

Estabilidade dos mini-implantes

Caso haja pequeno deslocamento do mini-implante, sem presença de mobilidade e sem contato com estruturas importantes, o mesmo poderá continuar sendo utilizado para retração. Em casos de pequena mobilidade, recomenda-se um novo aperto (1/2 a 1 volta) e a manutenção de força moderada sobre o mesmo. Caso este ajuste não seja feito, há tendência de que a mobilidade encontre-se aumentada na próxima consulta. Diante de casos de deslocamento ou mobilidade excessiva, o mini-implante deverá ser removido e outro deverá ser instalado em sítio alternativo¹³.

Inclinação do plano oclusal frontal

Analisando o paciente de frente, periodicamente, no exame clínico ou por meio de fotografias frontais do sorriso, deve-se conferir se não está havendo inclinação do plano oclusal frontal durante a retração. Atenção especial deve ser dada para tratamentos de indivíduos com extração unilateral ou com extrações bilaterais onde será utilizado mini-implante

Tabela 1 - Protocolo inicial de escolha de mini-implantes ortodônticos. As médias sugeridas são as mais comumente empregadas, contudo, recomenda-se conferir o espaço entre as raízes e a presença de estruturas anatômicas como seio maxilar, artéria palatina e nervo mandibular. Será necessário verificar também a espessura de gengiva inserida ou mucosa alveolar e a densidade óssea, antes da escolha final do mini-implante a ser instalado.

	região	diâmetro	rosca ativa	perfil transmucoso	angulação
1	maxila ou mandíbula vestibular anterior	1,5mm	6mm	1mm	60° a 90°
2	maxila vestibular posterior	1,5mm	6mm	1mm	30° a 60°
3	maxila palatina posterior	1,8mm	6mm	2mm	30° a 60°
4	sutura palatina mediana	2,0mm	6mm	1mm	90° a 110°
5	mandíbula vestibular posterior	1,5mm	6mm	1mm	30° a 60°
6	área edêntula, retromolar ou tuberosidade	2,0mm	8mm	2mm	90°

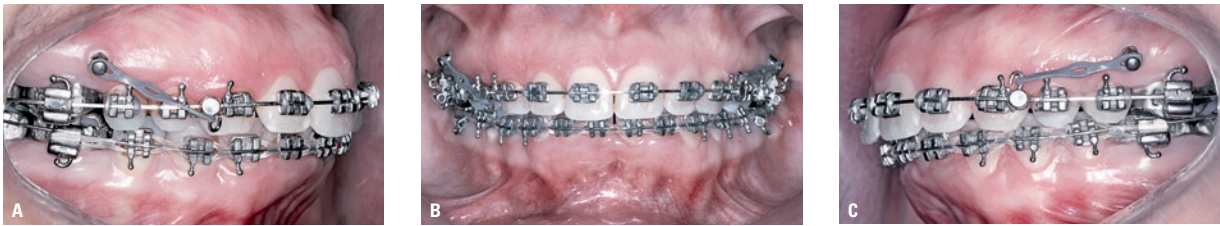

FIGURA 27 - **A)** Gancho voltado para oclusal e instalado na distal do canino para aumentar o vetor intrusivo, com a finalidade de auxiliar na correção da inclinação do plano oclusal. **B)** Vista frontal da retração anterior com vetores de força assimétricos. **C)** Retração distal do lado esquerdo, com vetor menos intrusivo do que o do lado direito.

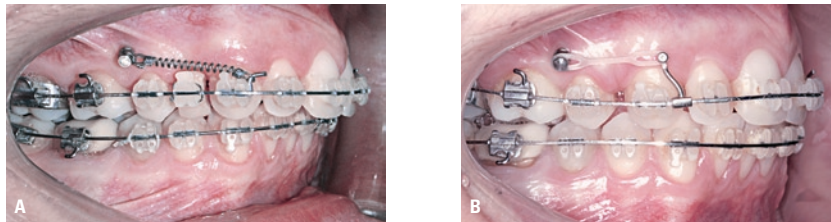


FIGURA 28 - **A)** Fase de retração anterior, sem correta avaliação do atrito do fio com os acessórios dos dentes posteriores. **B)** Efeito colateral de distalização do segmento posterior em consequência do atrito do fio.

apenas em um dos lados. Nesses casos, a retração no lado do mini-implante tende a gerar uma linha de ação de força diferente do lado oposto e inclinar o plano oclusal frontal. Para evitar tal efeito colateral, sugere-se a retração anterior com linha de ação de força paralela ao plano oclusal^{2,8,9}. Caso já tenha ocorrido esta alteração do plano, o ortodontista poderá utilizar ganchos assimétricos para auxiliar na correção do problema (Fig. 27).

Atrito do fio com os acessórios

Para a mecânica de fechamento de espaços por deslizamento é importante conferir, no início da retração, se não há atrito significativo entre o fio e os acessórios no segmento posterior. Caso isso ocorra, além da retração anterior poderá haver distalização e intrusão do segmento posterior (Fig. 28) ou, eventualmente, perda do mini-implante, devido à força excessiva nesse processo de movimentação de todos os dentes. Se houver atrito significativo, sugere-se desgastar o fio no segmento posterior, para favorecer a mecânica de deslizamento^{8,14}.

Controle da abertura de mordida lateral

Durante a fase de fechamento de espaços, há

uma tendência de abertura da mordida na região dos pré-molares, por deflexão do fio, que pode levar aos efeitos colaterais de angulação da coroa do canino para distal e angulação dos molares e pré-molares para mesial. Quanto maior a força de retração utilizada e mais flexível for o fio usado, maior será a tendência de abertura de mordida lateral. Para evitar esses efeitos colaterais, recomenda-se controlar a força empregada, utilizar fios de aço pouco flexíveis e incorporar curva reversa no arco inferior e curva acentuada no superior, durante a fase de fechamento de espaço^{8,14}. Quando se utiliza mini-implantes, a curva reversa ou acentuada deve ser confeccionada com menor profundidade e menos proeminente no segmento posterior do que nos casos com mecânicas tradicionais, pois, caso contrário, haverá tendência de intrusão dos molares e conseqüente vestibularização dos mesmos (pelo efeito da força intrusiva passar vestibular ao CR dos molares).

Controle da sobremordida

A sobremordida tende a aumentar durante a fase de retração anterior, podendo levar a um contato, antes do fim da retração, da incisal dos incisivos inferiores com a palatina dos incisivos superiores.

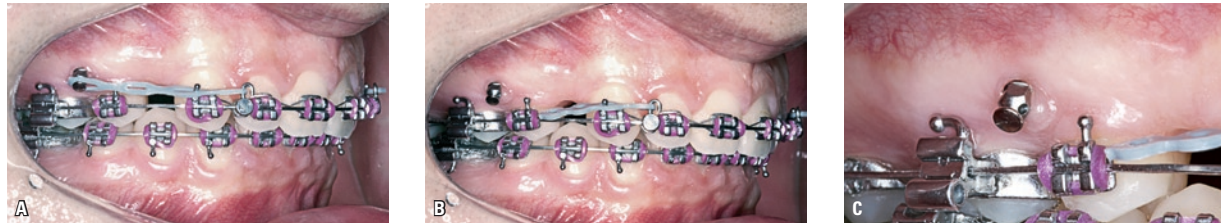


FIGURA 29 - A) Retração com sobremordida e força inadequadas. B) Alteração do tecido gengival na mesial do mini-implante devido à força exagerada. C) Detalhe em maior aumento da alteração gengival na mesial do mini-implante.

Nestes casos, não adianta aumentar a força de retração, será necessário corrigir a sobremordida antes de dar prosseguimento à fase de fechamento de espaço (Fig. 29). O aumento da força poderá levar ao deslocamento do mini-implante e até à perda do mesmo.

Para auxiliar na correção da sobremordida, o ortodontista poderá aumentar a quantidade de curva reversa ou acentuada e ainda, se necessário, confeccionar degraus de intrusão no fio. Convém reavaliar a força que está sendo utilizada e verificar se não está havendo perda de inclinação vestibular dos dentes anteriores¹⁴.

Controle da inclinação vestibulo-lingual dos incisivos

O ortodontista pode perceber uma redução da inclinação vestibulo-lingual, além da esperada, durante a fase de fechamento de espaço. Caso isto aconteça, será necessário reduzir a força de retração e acrescentar torque vestibular ao fio, na região dos incisivos.

Para os ortodontistas que utilizam aparelhos pré-ajustados com acréscimo de torque anterior (por exemplo, a prescrição Roth possui + 12° e a prescrição MBT + 17° de torque vestibular nos incisivos centrais, ao invés dos 7° da prescrição padrão), pode-se optar pela instalação de um fio mais espesso, ao invés de se acrescentar torque no fio. O fio 0,021" x 0,025" tem um folga de apenas 2° em relação à canaleta 0,022" e irá expressar melhor o torque embutido nos acessórios e proporcionar maior controle da inclinação dos

incisivos.

Para indivíduos com sobremordida aumentada pode-se incrementar a quantidade de curva reversa ou acentuada, o que irá aumentar o torque na região dos incisivos, auxiliando no controle da perda de inclinação vestibular, que tende a ocorrer durante a retração¹⁴.

Controle da angulação e rotação dos caninos

Durante a fase de fechamento de espaços, há tendência de rotação dos caninos para distal, que tende a contrair o arco na região dos pré-molares, quando se utilizam fios pouco rígidos. Recomenda-se utilizar amarril de aço nos caninos, para evitar ao giro dos mesmos para distal. Durante a retração anterior, deve-se, também, controlar a tendência dos caninos angularem para distal, o que pode levar à extrusão dos incisivos, ao aumento da sobremordida e à alteração do plano oclusal. Esses efeitos colaterais podem ser controlados com uso de fios de aço rígidos e uso de curva reversa ou acentuada⁸.

Controle da linha média

Em caso de necessidade de correção da linha média desviada, durante a fase de fechamento de espaços, sugere-se utilizar um gancho mais longo do lado para o qual a linha média será corrigida. O uso deste gancho mais longo, associado à instalação do mini-implante em altura intermediária ou apical, irá gerar uma linha de ação de força mais próxima ao centro de resistência dos incisivos, facilitando a movimentação de corpo dos mesmos

e evitando um movimento apenas de inclinação das coroas, que tende a ocorrer nas mecânicas de deslize com ganchos curtos⁸.

Dificuldades no fechamento de espaço

Algumas situações que podem dificultar a retração anterior precisam ser observadas, para evitar forças excessivas sobre os mini-implantes. Além do atrito do fio e sobremordida aumentada, citados anteriormente, vale ressaltar: contato da cúspide dos caninos superiores com os caninos inferiores; presença de torque ou dobras no fio que impeçam o seu deslize para distal; acúmulo de tecido gengival no espaço da extração, em função de fechamento muito rápido do espaço; contato da raiz dos caninos com a cortical óssea vestibular, em pacientes que apresentam processo alveolar estreito nesta região; contato da raiz do canino com a raiz do segundo pré-molar, por dilaceração ou angulação inadequada da raiz do canino e/ou do segundo pré-molar^{1,14}.

CONSIDERAÇÕES CLÍNICAS

Estabilização do fechamento de espaços

Após o término da retração anterior, os próprios mini-implantes poderão ser utilizados para estabilizar o fechamento de espaço, ligando este dispositivo ao gancho do fio, por meio de um fio de amarril (Fig. 30). Caso o fio utilizado durante a fase de fechamento de espaços tenha sido desgastado para facilitar a mecânica de deslize, recomenda-se a instalação de um novo fio, sem desgastes, para

promover o posicionamento adequado das raízes. A manutenção deste novo arco por três meses após o término da retração anterior irá minimizar as chances de reabertura de espaços nos locais das extrações, após o término do tratamento¹⁴.

Retração com mecânica de deslize X mecânica com alça

Os mini-implantes poderão ser utilizados na fase de retração anterior associados a arcos contínuos ou com alças, de acordo com a preferência do ortodontista. A mecânica de retração com alças (Fig. 31) permite a incorporação de dobras (de primeira, segunda ou terceira ordem) para ajustes de posições de dentes no segmento posterior, sem prejudicar o fechamento de espaços. Por outro lado, a mecânica de deslize permite confecção mais fácil dos arcos, movimentação mais previsível e, eventualmente, melhor estética, por evitar alças no segmento anterior^{1,5,9}.

Retração total

A retração anterior pode ser feita em conjunto com os elementos dentários do segmento posterior, em um tipo de retração que pode ser chamado de retração total. Esta mecânica é favorável para indivíduos que apresentam biprotrusões suaves ou discrepância ântero-posterior entre os arcos dentários em torno de 2 a 3mm. Para esta finalidade, os mini-implantes podem ser instalados entre as raízes de pré-molares e molares superiores, e entre os molares inferiores, quando houver

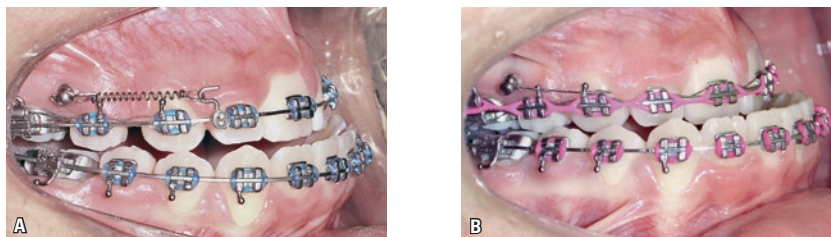


FIGURA 30 - **A)** Caso orto-cirúrgico, onde estão sendo utilizados mini-implantes para potencializar a retração ântero-superior. **B)** Estabilização do fechamento de espaço, utilizando-se fio de amarril ligando os mini-implantes aos molares superiores.

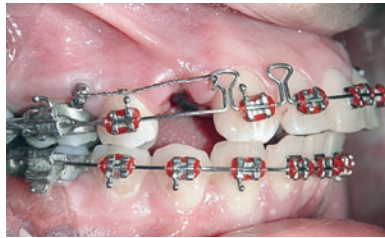

FIGURA 31 - Retração anterior com mecânica de alças.

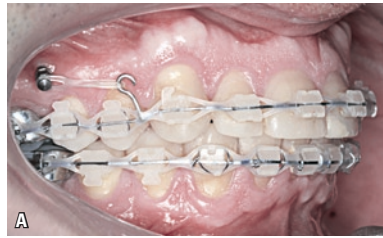


FIGURA 32 - **A)** Mini-implante sendo utilizado para retração total no arco superior. **B)** Tomada radiográfica periapical mostrando espaço favorável entre as raízes para retração total.

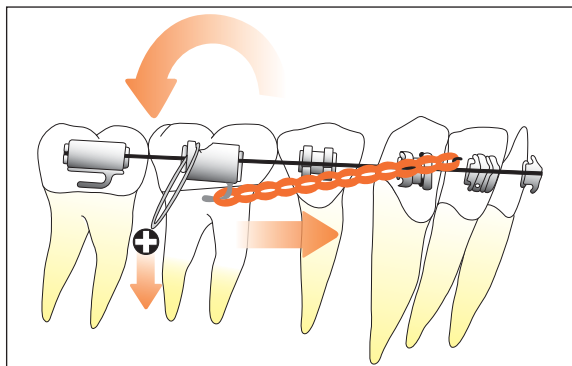
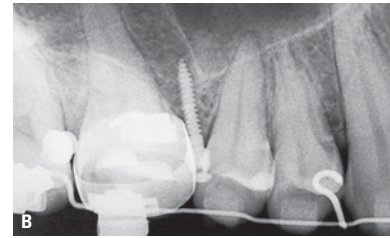


FIGURA 33 - Retração ântero-inferior associada à intrusão dos molares inferiores, gerando um giro da mandíbula no sentido anti-horário.

espaço inter-radicular favorável (Fig. 32). Em alguns indivíduos, há um volume ósseo aumentado que permite instalar mini-implantes angulados, vestibularmente às raízes dos dentes. Outra opção de sítio de instalação dos mini-implantes para retração total pode ser a região de tuberosidade na maxila e região retromolar na mandíbula^{5,6,9,19,20}.

Mini-implantes x mecânica Tweed-Merrifield

A combinação de mini-implantes altos com ganchos curtos obtém efeito parecido ao da retração com gancho em J utilizado em mecânicas tradicionais, como Tweed-Merrifield, sendo que, na retração com mini-implantes, caninos e incisivos podem ser retraídos de uma só vez, diminuindo o tempo de tratamento. O uso do mini-implante dispensa a necessidade de dobras de *tip back*, evitando o efeito extrusivo que o preparo de ancoragem pode exercer sobre os dentes posteriores. Além disso, os mini-implantes podem, ainda, ser utilizados para controle vertical posterior, ao mesmo tempo

em que são utilizados como apoio para retração anterior, intruindo os molares por meio de módulos elásticos ligados aos mini-implantes. Esta diferença de biomecânica pode ser relevante para pacientes com retrusão mandibular e terço inferior da face aumentado, pois a intrusão dos molares inferiores, obtida com o auxílio dos mini-implantes, pode gerar um movimento da mandíbula no sentido anti-horário (Fig. 33), reduzindo a Classe II de caninos e molares, a necessidade de retração ântero-superior e a altura facial ântero-inferior, resultando numa maior projeção do mento e melhora do perfil facial²⁰.

CONCLUSÃO

Os mini-implantes podem contribuir de modo significativo com a fase de retração anterior, no entanto, os ortodontistas precisam se familiarizar com as várias particularidades de seu uso nesta etapa do tratamento. Quando bem empregados, os mini-implantes podem tornar os tratamentos mais previsíveis e mais eficientes do que com os métodos tradicionais de ancoragem.

AGRADECIMENTOS

Pelo auxílio na confecção deste trabalho, agradecemos a Paulo e Zelna Marassi; Patrícia M. Marassi, Mirella Ferraz; André Leal, Wagner Luz; Orlando Chianelli; Paulo César Nery; Mário Sérgio Oliveira, Fátima Pimentel; Leonardo Napoleão; Eduardo May, Rafael Santos e a toda a equipe da clínica Marassi Ortodontia.

Enviado em: março de 2008
Revisado e aceito: maio de 2008

Orthodontic mini-implants assisting the anterior retraction phase

Abstract

Introduction: The use of orthodontic mini-implants has settled as an important anchorage method and is aiding the orthodontists in the several stages of the treatment, largely eliminating the need of patients' compliance, and turning the results more predictable. **Aim:** This article describes the main aspects of the use of mini-implants as auxiliaries on the retraction phase of the anterior teeth, bringing considerations about their indications, amount of movement of the anterior teeth, the vectors of retraction force, the vertical control and evaluation of the incisors vestibulolingual tipping, the positioning of the mini-implants, the support types in the anterior area and the force to be applied. The placement sites best used for the anterior retraction are mentioned, and the factors that should be controlled during the space closure are approached. Lastly, some clinical considerations on the use of mini-implants in such important phase of the orthodontic treatment are pointed out.

Key words: Orthodontics. Orthodontic anchorage procedures. Mini-implants. Anterior retraction.

REFERÊNCIAS

1. ARAUJO, T. Ancoragem esquelética com mini-implantes. In: LIMA FILHO, R. M. A.; BOLOGNESE, A. M. **Ortodontia: arte e ciência**. Maringá: Dental Press, 2007. p. 393-446.
2. CARANO, A. et al. Clinical applications of the miniscrew anchorage system. **J. Clin. Orthod.**, Boulder, v. 39, no. 1, p. 9-24, 2005.
3. DEGUCHI, T. et al. Quantitative evaluation of cortical bone thickness with computed tomographic scanning for orthodontic implants. **Am. J. Orthod. Dentofacial Orthop.**, St. Louis, v. 129, no. 6, p. 721, 2006.
4. FAVERO, L.; BROLLO, P.; BRESSAN, E. Orthodontic anchorage with specific fixture: related study analysis. **Am. J. Orthod. Dentofacial Orthop.**, St. Louis, v. 122, no. 1, p. 84-94, 2002.
5. KYUNG, H. M. et al. **Mini-implantes**. Nova Odessa: Ed. Napoleão, 2007.
6. KYUNG, H. M. et al. Development of orthodontic micro-implants for intraoral anchorage. **J. Clin. Orthod.**, Boulder, v. 37, no. 6, p. 321-328, 2003.
7. LEE, J. S.; PARK, H. S.; KYUNG, H. M. Micro-implant anchorage for lingual treatment of a skeletal Class II malocclusion. **J. Clin. Orthod.**, Boulder, v. 35, no. 10, p. 643-647, 2001.
8. LEE, J. S. et al. **Applications of orthodontic mini-implants**. Chicago: Quintessence, 2007.
9. MARASSI, C. et al. Clinical applications of mini-screws as anchorage. In: AMERICAN ASSOCIATION OF ORTHODONTISTS, 104th, 2004, Orlando. **Annual Session...** Orlando: American Association of Orthodontists, 2004.
10. MARASSI, C. et al. O uso de mini-implantes como método auxiliar do tratamento ortodôntico. **Ortodontia**, São Paulo, v. 38, n. 3, p. 256-265, 2005.
11. MARASSI, C.; LEAL, A.; HERDY, J. L. Mini-implantes como método de ancoragem em Ortodontia. In: SAKAI, E. et al. **Nova visão em Ortodontia: Ortopedia Funcional dos Maxilares**. 3. ed. São Paulo: Ed. Santos, 2004. p. 967-974.
12. MARASSI, C. Carlo Marassi responde (parte I): Quais as principais aplicações clínicas e quais as chaves para o sucesso no uso de mini-implantes em Ortodontia? **Rev. Clin. Ortodon. Dental Press.**, Maringá, v. 5, n. 4, p. 13-25, ago./set. 2006. (Entrevistadora: Rosely Suguino).
13. MARASSI, C. Carlo Marassi responde (parte II): Quais as principais aplicações clínicas e quais as chaves para o sucesso no uso dos mini-implantes em Ortodontia? **Rev. Clin. Ortodon. Dental Press.**, Maringá, v. 5, n. 5, p. 14-26, out./nov. 2006. (Entrevistadora: Rosely Suguino).
14. MCLAUGHLIN, R. P. **Mecânica sistematizada de tratamento ortodôntico**. São Paulo: Artes Médicas, 2001.
15. MELSEN, B.; VERNA, C. Miniscrew implants: the archus anchorage system. **Semin. Orthod.**, Philadelphia, v. 11, no. 1, p. 24-31, 2005.
16. MIYAWAKI, S. et al. Factors associated with the stability of titanium screw placed in the posterior region for orthodontic anchorage. **Am. J. Orthod. Dentofacial. Orthop.**, St. Louis, v. 124, no. 4, p. 373-378, 2003.
17. OHMAE, M. et al. A clinical and histological evaluation of titanium mini-implants as anchors for orthodontic intrusion in the big dog. **Am. J. Orthod. Dentofacial. Orthop.**, St. Louis, v. 119, no. 5, p. 489-497, 2001.
18. PAIK, C. H.; WOO, Y. J.; BOYD, R. L. Treatment of an adult patient with vertical maxillary excess using miniscrew fixation. **J. Clin. Orthod.**, Boulder, v. 37, no. 8, p. 423-428, 2003.
19. PARK, H. S. et al. Simultaneous incisor retraction distal molar movement with microimplant anchorage. **World J. Orthod.**, Carol Stream, v. 5, no. 2, p. 1-8, 2004.
20. PARK, H. S. et al. **The orthodontic treatment using micro-implant**. Seoul: Deahan, 2001.
21. PARK, Y. C. et al. Extraction space closure with vacuum-formed splints and miniscrew anchorage. **J. Clin. Orthod.**, Boulder, v. 39, no. 2, p. 76-79, 2005.

Endereço para correspondência

Carlo Marassi
Av. das Américas, 4790 Sala 526 - Barra da Tijuca
CEP: 22.640-102 - Rio de Janeiro
E-mail: marassi@ortodontista.com