



Efeitos da Dieta Suplementada com Ômega-3 no Músculo Sóleo de Ratos Submetidos à Nataç o: An lise Histol gica e Morfom trica

Effects of Diet Supplemented With Omega-3 in Soleus Muscle of Rats Submitted to Swimming: Histological and Morphometric Analysis

Bruna Corral Garcia¹

Jos  Carlos Silva Camargo Filho²

Luiz Carlos Marques Vanderlei²

Carlos Marcelo Pastre²

Regina Celi Trindade Camargo³

Taciana Alcar  de Souza³

Leandro Lopes Haidamus⁴

Admar Costa de Oliveira⁵ †

1. Mestranda em Fisioterapia – Faculdade de Ci ncias e Tecnologia – FCT/UNESP, Presidente Prudente – Curso de Fisioterapia.

2. Docente da Faculdade de Ci ncias e Tecnologia – FCT/UNESP, Presidente Prudente – Departamento de Fisioterapia.

3. Fisioterapeuta formada pela Faculdade de Ci ncias e Tecnologia – FCT/UNESP, Presidente Prudente – Departamento de Fisioterapia.

4. Docente da Universidade do Oeste Paulista – Unoeste, Presidente Prudente – Departamento de Farm cia e Bioqu mica.

5. Docente da Universidade Estadual de Campinas – Unicamp, Campinas – Faculdade de Engenharia de Alimentos (in memoriam).

Endere o para correspond ncia:

Faculdade de Ci ncias e Tecnologia – FCT/UNESP, Campus de Presidente Prudente – Departamento de Fisioterapia. Rua Roberto Simonsen, 305 – Cidade Universit ria. Caixa Postal – 957. CEP: 19060-900 – Presidente Prudente – S o Paulo, SP
E-mail: brucorral@ig.com.br

RESUMO

As les es musculares t m sido observadas como as mais frequentes nos esportes. Considerando a produ o de esp cies reativas de oxig nio como um fator de risco para instala o de les es e caracter sticas antioxidantes e anti-inflamat rias do  mega-3, o objetivo deste trabalho foi verificar as altera es histol gicas e morfom tricas do m sculo s leo de ratos que realizaram nata o, associado a uma dieta suplementada com  mega-3. Para sua realiza o foram utilizados 31 ratos Wistar divididos em quatro grupos, sendo os grupos A e C suplementados com azeite de oliva e B e D com 3g/dia de  mega-3 por quatro semanas. Os grupos C e D foram submetidos   nata o cinco dias/semana por 28 dias, com acr scimo de 5% do peso corporal a partir da segunda semana, enquanto que os grupos A e B n o realizaram treinamento. Ap s este per odo os animais foram sacrificados, o m sculo s leo retirado e corado com Hematoxilina-eosina para avalia o morfol gica. An lise de vari ncia bifatorial, com n vel de signific ncia de 5%, foi utilizada para an lise dos valores do menor di metro das fibras musculares. Os grupos A e B (sedent rios) apresentaram padr es histol gicos de normalidade. O grupo C apresentou aumento do tecido endomisial e do n mero de n cleos, presen a de fibras fagocitadas e de contornos poligonais n o mantidos, enquanto que o grupo D apresentou poucas fibras fagocitadas e de contornos poligonais preservados. Com rela o   medida do menor di metro das fibras musculares, as an lises mostraram diferen as para o fator treinamento, mas n o para o fator suplementa o e a intera o entre eles. As altera es histol gicas induzidas pelo exerc cio foram atenuadas no grupo suplementado com  mega-3, sugerindo um efeito protetor da suplementa o, contudo, o aumento do di metro das fibras para os grupos expostos ao exerc cio est  relacionado ao efeito do treinamento e n o   suplementa o.

Palavras-chave: exerc cio f sico, estresse oxidativo, m sculo esquel tico, antioxidantes e anti-inflamat rios.

ABSTRACT

Muscle injuries have been observed as the most frequent in sports. Considering the production of Reactive Oxygen Species as a risk factor for installation of injuries and antioxidant and anti-inflammatory characteristics of Omega-3, the objective of this study was to evaluate the histological and morphometric changes of the soleus muscle of rats that practiced swimming, associated with a diet supplemented with Omega-3. 31 Wistar rats divided into 4 groups were used, namely groups A and C supplemented with olive oil and B and D with 3g/day of Omega-3, for 4 weeks. Groups C and D were submitted to swimming for 5 days / week during 28 days, with addition of 5% of body weight from the second week on; while groups A and B did not perform training. After this period the animals were sacrificed, the soleus muscle removed and stained with hematoxylin and eosin for morphological evaluation. Bifactorial analysis of variance with significance level of 5% was used for analysis of values of smallest diameter of the muscle fibers. Groups A and B (sedentary) presented normal histological patterns. Group C showed increase of endomisial tissue and number of nuclei, presence of phagocytized fibers and not maintained polygonal contours, whereas group D showed few phagocytized fibers and polygonal contours preserved. Regarding the measurement of the smallest diameter of the muscle fibers, the analyses showed differences for the training factor, but not for the supplementation factor or interaction between them. The histological changes induced by exercise were attenuated in the group supplemented with Omega-3, suggesting hence a protective effect of supplementation; however, the diameter increase of the fibers for the groups exposed to exercise is related to the training effect and not to supplementation.

Keywords: physical exercise, oxidative stress, skeletal muscle, antioxidant and anti-inflammatory.

INTRODUÇÃO

As lesões musculares têm sido observadas como as mais frequentes nos esportes, independente do nível de performance, sendo comuns no âmbito clínico, as contusões e estiramentos, as quais representam 90% do total de casos^(1,2).

Dentre os fatores responsáveis por sua ocorrência, destacam-se os biomecânicos, caracterizados por resultantes de força que excedem a capacidade estrutural do tecido muscular, conforme descrito por Pastre *et al.*⁽³⁾ e, os fisiológicos, relacionados à instalação de fadiga, determinados por resultantes de reações bioquímicas associadas ao exercício. Nesse âmbito, considerando aspectos da biologia molecular, especula-se a participação das espécies reativas de oxigênio (ERO) como fator causal de agravos do músculo esquelético.

Os mecanismos de formação das ERO estão relacionados ao aumento da produção de ânion superóxido (O₂•⁻), peróxido de hidrogênio (H₂O₂) e radical hidroxil (HO•), dentre outros⁽⁴⁾. Tal condição promove a lipoperoxidação, ou seja, a oxidação da camada lipídica da membrana celular e gera danos às proteínas e ao DNA, provocando diversas alterações na função celular e tecidual⁽⁵⁾. Para Souza *et al.*⁽⁶⁾, tais modificações, no âmbito do exercício, estão associadas a atividades predominantemente aeróbicas.

Levando em conta a ampla prática de exercícios, sobretudo os aeróbicos, para manutenção da saúde de populações diversas, faz-se importante a observação, avaliação e, por fim, o controle da capacidade de defesa antioxidante, pois baixos níveis de estresse oxidativo evitam a instalação de lesões⁽⁷⁾.

Neste sentido, alternativas nutricionais têm sido estudadas, a fim de reduzir os efeitos oxidantes promovidos pelo exercício extenuante, dentre as quais está a suplementação com vitamina E, vitamina C, creatina e glutamina⁽⁸⁾. Outra estratégia utilizada para estimular as defesas antioxidantes do organismo é a suplementação com ômega-3, caracterizado como um ácido graxo poli-insaturado de cadeia longa, que tem mostrado eficiente ação anti-inflamatória provocada pela diminuição da síntese de potentes mediadores químicos da inflamação derivados do ácido araquidônico, ou seja, prostaglandina E₂ (PGE₂), tromboxano A₂ (TXA₂), prostaciclina (PGI₂) e leucotrieno B₄ (LTB₄)^(9,10).

Simopoulos⁽¹¹⁾ ainda diz que, o ômega-3 possui propriedades anti-trombóticas, antiarrítmicas, hipolipidêmica e vasodilatadora. Por isso recomenda para a maioria dos atletas, especialmente aqueles em nível do lazer, incluir EPA (ácido eicosapentaenoico, 20:5) e DHA (ácido docosahexapentaenoico, 22:6) de cerca de 1 a 2g/d na quantidade de EPA:DHA de 2:1. Além disso, Skalski⁽¹²⁾ relata que o ômega-3 pode aumentar a resposta β-adrenérgica no fígado e aumentar a gliconeogênese em resposta ao estresse, resultando em diminuição da lactacidemia.

A partir da produção das ERO como fator de risco para instalação de lesões durante a prática de atividades aeróbicas, que são amplamente recomendadas para a manutenção da saúde, como situação problema e, das características antioxidantes e anti-inflamatórias do ômega-3 descritas alhures, entende-se como pertinente empreender investigação sobre os efeitos preventivos desse ácido graxo.

Assim, constituiu-se como objetivo deste trabalho, a verificação das alterações histológicas e morfométricas das fibras do músculo sóleo de ratos que realizaram exercício físico por meio de natação, associado a uma dieta suplementada com ômega-3.

MATERIAL E MÉTODOS

Para a realização do estudo foram utilizados 31 ratos Wistar (*Rattus norvegicus*, var. albina, Rodentia, Mammalia) de 100 dias de idade, com peso entre 240 e 350g no início do experimento. Antes de serem utilizados, esses animais foram colocados em gaiolas plásticas

(30 x 16 x 19cm) coletivas com, no máximo, cinco animais em cada gaiola, por uma semana para adaptação, sendo posteriormente transferidos para gaiolas individuais.

Os animais foram mantidos com temperatura entre 24 e 28°C e ciclo claro/escuro de 12 horas, com o ciclo claro iniciando-se às 7:00h. Água e ração para roedores (MP-77 – Primor) foram fornecidas *ad libitum*. Para controle de peso corporal os animais foram pesados semanalmente.

Todos os procedimentos adotados foram aprovados pelo Comitê de Ética em Pesquisa da Faculdade de Ciências e Tecnologia – FCT/UNESP (Proc. n° 039/2005) e seguiram os “Princípios Éticos na Experimentação Animal” adotado pelo Colégio Brasileiro de Experimentação Animal (COBEA).

Os animais foram divididos em quatro grupos: dois sem atividade física (denominados de sedentários) e dois submetidos a treinamento por meio de natação (denominados de treinados). Os animais dos grupos sedentários foram alimentados com ração e água *ad libitum*, sem (Grupo A – 8 animais) e com suplementação de ácidos graxos ômega-3 (Grupo B – 8 animais). Da mesma forma, os animais treinados foram alimentados com ração e água *ad libitum*, sem (Grupo C – 8 animais) e com suplementação com ácidos graxos ômega-3 (Grupo D – 7 animais).

Os animais dos grupos B e D foram suplementados via oral por meio do método de gavagem⁽¹³⁾, com 3g/dia de óleo de peixe (RP Scherer do Brasil encapsuladora Ltda.– Sorocaba, São Paulo – Brasil), contendo ácidos graxos poli-insaturados ômega-3 (EPA: 187,0mg/g e DHA: 140,0mg/g) e 5,52mg/dia de acetato de DL-α-tocoferol, por meio do fármaco Ephinal[®], para evitar a auto-oxidação dos ácidos graxos poli-insaturados⁽¹⁴⁾, sete dias por semana durante quatro semanas. Já os animais dos grupos A e C, receberam como placebo suplementação de azeite de oliva, também pelo método de gavagem.

Os animais dos grupos treinados foram submetidos ao treinamento em um tanque medindo 100cm x 50cm x 60cm, contendo água a 30°C a uma profundidade de 40cm, suficiente para evitar que os animais encostassem a cauda no fundo do mesmo⁽¹⁵⁾. Em cada sessão, sete ratos foram colocados, simultaneamente, para nadar no mesmo tanque, evitando assim que os animais apresentassem a resposta de boiar, a qual pode ser evidenciada quando os animais são submetidos isoladamente à natação.

O programa de treinamento consistiu de sessões diárias de natação, cinco dias por semana, num total de 20 sessões, com sobrecarga produzida por sobrepeso. Na primeira semana, correspondente à fase de adaptação, os animais nadaram 10, 20, 30, 40 e 50 minutos por dia, respectivamente. A partir da sexta sessão os animais foram submetidos a sessões de natação por 60min contínuos e diários, com sobrecarga de 5% do peso corporal por meio de um chumbo preso com elástico à cauda dos animais.

Ao término de cada sessão de natação, os animais foram colocados em uma caixa de madeira aquecida por luz, onde permaneceram por aproximadamente 20 - 30min até estarem secos, retornando em seguida para suas gaiolas-moradia.

Imediatamente após a última sessão de natação, os animais foram sacrificados por meio de overdose do anestésico Tionembutal na dose de 150 a 200mg/kg e os procedimentos cirúrgicos para a retirada de um fragmento central de 2,0 x 0,5cm do músculo sóleo do membro pélvico esquerdo foram realizados, tomando-se o cuidado de manter as fibras musculares dispostas longitudinalmente no eixo maior do fragmento.

Esses fragmentos foram congelados por imersão em n-Hexana resfriada a -70°C em nitrogênio líquido pelo método de congelamento de tecido não fixado⁽¹⁶⁾ e armazenados em botijão de nitrogênio a -182°C para posteriores análises.

A partir dos fragmentos congelados foram confeccionadas as lâminas, utilizando-se cortes histológicos de 8µm de espessura. O método de coloração Hematoxilina e Eosina (HE)⁽¹⁶⁾ foi utilizado para avaliação das seguintes características: forma, tamanho, posição dos núcleos, fagocitose, aumento do endomísio e hialinização, conforme metodologia já descrita na literatura^(16,17).

Para avaliação da morfometria das fibras musculares foi utilizado o método da mensuração do menor diâmetro em amostras de 100 a 150 fibras por animal, pelo sistema de análise de imagem computadorizada, por meio do *software Image Pro-Plus*⁽¹⁶⁾.

O peso inicial dos animais dos diferentes grupos estudados foi avaliado por meio de análise de variância monofatorial e os valores do menor diâmetro das fibras musculares e do peso final dos animais foram comparados por meio de análise de variância bifatorial, com os fatores estado de treinamento (sedentário e treinado) e suplementação (com e sem ômega-3). Valores de p menores do que 0,05 foram indicativos de significância estatística.

RESULTADOS

Não foram observadas alterações significantes entre os pesos iniciais dos grupos estudados (análise de variância monofatorial; $F = 0,04$; $p = 0,9892$). Para os pesos finais dos animais, a análise de variância bifatorial mostrou que não ocorreram diferenças entre eles para o fator estado de treinamento ($F = 0,24$; $p = 0,6310$), suplementação ($F = 0,02$; $p = 0,8795$) e a interação estado de treinamento *versus* suplementação ($F = 0,72$; $p = 0,4057$).

Na análise histológica, as lâminas coradas com HE dos animais do grupo A apresentaram um aspecto morfológico normal com as fibras em formato poligonal, núcleos periféricos e padrão fascicular. Em alguns animais foram observados pequenos números de fibras polimórficas e atroficas, características consideradas normais no metabolismo celular da fibra muscular (figura 1a). Em algumas lâminas dos animais do grupo B e em pequenas áreas, observou-se a ocorrência de fibras polimórficas, angulosas e discreto aumento do tecido conjuntivo endomysial. Nas demais áreas foram observadas núcleos em posição periférica e contornos poligonais (figura 1b).

Já nas lâminas dos animais do grupo C observou-se acentuada modificação das fibras musculares caracterizadas por estágios iniciais e completos do processo de fagocitose em algumas fibras musculares, fibras angulares, atroficas, núcleos centralizados e perda do sarcolema, o que indica a ocorrência de degeneração. Aumento do tecido endomysial, fibras em *splitting* e muitas fibras em processo de arredondamento foram, também, observadas (figura 1c).

A análise das lâminas dos animais do grupo D mostrou fibras musculares com contornos poligonais e pouquíssimas modificações no formato, com tendência a arredondamento. Os núcleos estavam em posição periférica e algumas áreas apresentaram fibras hipertróficas e hialinizadas. Não foram observados aumentos de tecido conjuntivo endomysial (figura 1d).

Com relação à medida do menor diâmetro das fibras musculares a tabela 1 mostra os valores dos grupos estudados. As análises mostraram diferenças significantes para o fator estado de treinamento ($F = 4,790$; $p = 0,037$), enquanto que, não ocorreram diferenças para o fator suplementação ($F = 0,255$; $p = 0,618$) e a interação estado de treinamento *versus* suplementação ($F = 0,143$; $p = 0,709$).

Em todos os grupos estudados há um maior número de fibras musculares na faixa de 30 - 60µm de diâmetro, sendo que na faixa que varia de 30 - 40µm há predomínio dos grupos sedentários e na faixa de 50 - 60µm dos grupos treinados (tabela 2).

Tabela 1. Valores médios, seguidos dos desvios padrões das médias, valor mínimo, valor máximo e intervalo de confiança (IC) do menor diâmetro das fibras musculares, em micrômetros (µm), dos animais dos grupos estudados.

	Grupo A	Grupo B	Grupo C	Grupo D
Média	42,95 ± 2,57	43,12 ± 2,72	45,32 ± 1,53	46,47 ± 6,35
Valor mínimo	38,47	38,62	43,49	39,56
Valor máximo	45,68	47,04	48,31	55,91
IC (LI - LS)	40,80 - 45,10	40,84 - 45,39	44,04 - 46,60	40,60 - 52,35

Tabela 2. Distribuição percentual da quantidade de fibras musculares nos vários diâmetros das fibras musculares dos animais dos grupos estudados.

Diâmetro (µm)	Grupo A	Grupo B	Grupo C	Grupo D
10-20	0	0	0	0,12
20-30	0,59	2,86	0,12	0,95
30-40	35,71	34,76	22,38	25,95
40-50	48,57	45,71	53,69	41,78
50-60	14,05	16,43	20,95	20,95
60-70	1,07	0,24	2,86	8,57
70-80	0	0	0	1,43
80-90	0	0	0	0,24

DISCUSSÃO

Neste estudo fez-se a opção pela suplementação com o ômega-3, como agente na prevenção de danos teciduais pelo fato de já serem conhecidos seus efeitos benéficos em doenças inflamatórias^(9,10,11) e, por ser uma alternativa nutricional menos explorada no âmbito esportivo quando comparado à vitamina E, creatina, vitamina C, glutamina, entre outros compostos, conforme observado nos estudos de Cruzat *et al.*⁽⁸⁾, Metin *et al.*⁽¹⁸⁾, Goldfarb *et al.*⁽¹⁹⁾.

O principal achado deste trabalho está relacionado ao padrão histológico observado nos animais treinados que receberam suplementação com ômega-3. Nestes animais, diferente do observado nos animais treinados sem suplementação de ômega-3, as fibras musculares apresentaram ausência de aumento do tecido endomysial, núcleos periféricos com reduzida fagocitose e polimorfismo menos acentuado.

Nos animais do grupo treinado sem suplementação de ômega-3 observou-se modificações das fibras musculares que indicaram a ocorrência de degeneração, além de aumento do tecido endomysial, fibras em *splitting* e fibras em processo de arredondamento. Tais achados são semelhantes aos encontrados no estudo de Brito *et al.*⁽²⁰⁾, cujo grupo treinado apresentou fibras em *splitting*, células arredondas e células fagocitadas, caracterizando lesão muscular.

Uma das hipóteses para explicar a lesão muscular induzida pelo exercício físico, propõe que a perda de integridade da membrana celular ocorre, principalmente, como consequência de um ataque dos radicais livres⁽²¹⁾, o que tem motivado a recomendação de antioxidantes naturais e sintéticos para o alívio dos sinais e sintomas da lesão muscular e, mesmo, para inibir sua evolução⁽²²⁾.

Estudos mostraram que o ômega-3 pode ser benéfico para doenças inflamatórias^(10,23,24), por modificar as reações inflamatórias e imunes, ao modular o tipo e quantidade de eicosanoides e citosinas e, pela alteração da expressão gênica⁽²⁴⁾. Dessa forma, o padrão histológico observado nos animais treinados que receberam suplementação com ômega-3 sugere que a suplementação pode ter influenciado a manutenção da homeostase do sistema muscular e o equilíbrio do sistema

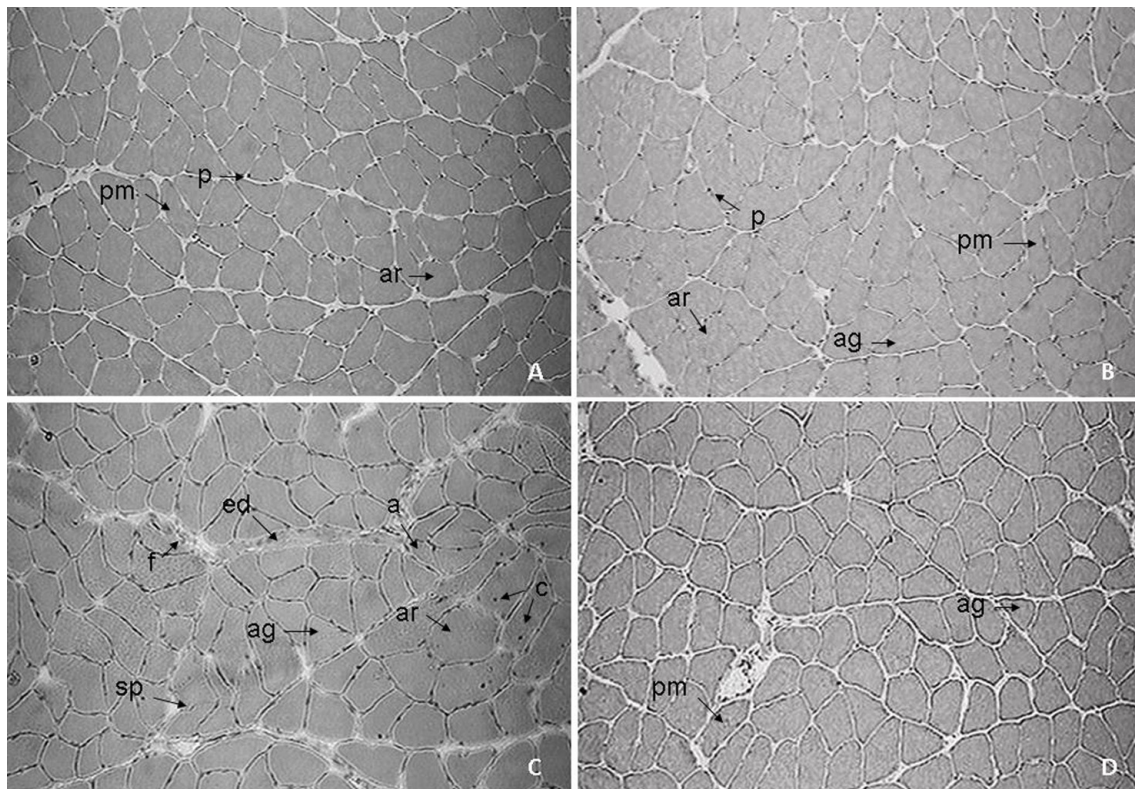


Figura 1. Secção transversal da região média do músculo sóleo de rato, HE 200X. A) Grupo sedentário sem administração de ômega-3. B) Grupo sedentário com administração de ômega-3. C) Grupo exercitado sem administração de ômega-3. D) Grupo exercitado com administração de ômega-3. Núcleo periférico (p), núcleo central (c), fibra arredondada (ar), fibra polimórfica (pm), fibra angulosa (ag), fibra atrofada (a), splitting (sp), aumento do tecido endomisial (ed) e fibra em processo de fagocitose (f).

antioxidante/oxidante, controlando as respostas inflamatórias e o ataque dos radicais livres decorrentes do estresse físico, prevenindo lesões no músculo esquelético.

Tais resultados concordam com o estudo de Magee *et al.*⁽²⁵⁾, que mostrou a ação protetora do EPA contra os efeitos nocivos do TNF- α (citocinas pró-inflamatória – fator de necrose tumoral). Concentrações elevadas de TNF- α estão associadas com lesão muscular pela inibição da diferenciação miogênica e aumento de apoptose, e os autores observaram que a administração do EPA reduziu significativamente apoptose espontânea e necrose de miotúbulos e consideraram o EPA um potente agente terapêutico na regeneração do músculo esquelético lesado.

Além disso, o ômega-3 melhora o fluxo de oxigênio e nutrientes para os tecidos durante exercícios aeróbios, devido suas propriedades vasodilatadoras⁽²⁶⁾, o que pode, também, ter influenciado na ausência de lesões musculares.

Os animais sedentários e suplementados com ômega-3, assim como os animais do grupo sedentário sem suplementação, apresentaram, de forma geral, alterações morfológicas consideradas normais no metabolismo celular da fibra muscular.

A análise morfométrica demonstrou que o treinamento físico aumentou o menor diâmetro das fibras musculares dos grupos treinados quando comparados com os grupos sedentários, indicando que o treinamento físico induziu hipertrofia do músculo sóleo nestes animais.

Modificações no tamanho das fibras musculares em animais submetidos a exercícios físicos foram relatados por outros autores^(20,27,28). Camargo Filho *et al.*⁽¹⁶⁾, também observaram aumento significativo do diâmetro das fibras musculares em animais que foram submetidos à natação.

A hipertrofia muscular, induzida pelo exercício, é oriunda da demanda funcional aumentada a qual produz uma adaptação do músculo frente à sobrecarga física imposta⁽²⁹⁾ e, é produzida por meio

de mudanças no metabolismo, proliferação celular e consequente ampliação da estrutura muscular⁽³⁰⁾. No mecanismo de hipertrofia as células satélites desempenham papel fundamental na regeneração do músculo, pois possuem núcleo capaz de proliferar-se em resposta às microlesões geradas pelo exercício físico. Dessa forma, o número de núcleos torna-se superior ao necessário e resulta no surgimento de novas miofibrilas e hipertrofia do músculo esquelético⁽³¹⁾.

Animais suplementados e que não realizaram treinamentos, não apresentaram sinais de aumento no menor diâmetro nos diferentes grupos analisados. Além disso, quando analisados os fatores treinamento e suplementação com ômega-3 conjuntamente, observou-se que não houve diferenças significantes entre os grupos.

Face aos achados e tendências encontradas neste estudo, alguns aspectos devem ser considerados para o aprofundamento e enriquecimento do mesmo, como a utilização de técnicas imunohistoquímicas objetivando a análise de manifestações inflamatórias reativas ao estresse por exercício.

Como perspectiva futura, o presente estudo levanta a possibilidade da utilização do ômega-3 no sentido de minimizar as lesões induzidas pelo exercício físico e auxiliar na manutenção do equilíbrio entre o sistema de defesa antioxidante e, neste sentido, proporcionando um efeito preventivo em processos inflamatórios.

CONCLUSÃO

A ocorrência de alterações histológicas induzidas pelo exercício foi atenuada no grupo com suplementação, sugerindo, neste âmbito, um efeito protetor da dieta com ômega-3. Do ponto de vista morfométrico foi observado o aumento do diâmetro das fibras para os grupos expostos ao exercício, e as análises mostraram que este aumento está relacionado ao efeito do treinamento e não da suplementação.

Todos os autores declararam não haver qualquer potencial conflito de interesses referente a este artigo.

REFERÊNCIAS

- Järvinen TAH, Järvinen TLN, Kääriäinen M, Kalimo H, Järvinen M. Muscle Injuries: Biology and Treatment. *Am J Sports Med* 2005;33:745-64.
- Crisco JJ, Jokl P, Heinen GT, Connell MD, Panjabi MM. A Muscle Contusion Injury Model: Biomechanics, Physiology, and Histology. *Am J Sports Med* 1994;22:702-10.
- Pastre CM, Filho GC, Monteiro HL, Júnior JN, Padovani CR, Garcia AB. Exploração de fatores de risco para lesões no atletismo de alta performance. *Rev Bras Med Esporte* 2007;13:200-4.
- Souza Jr. TP, Oliveira PR, Pereira B. Exercício físico e estresse oxidativo: Efeitos do exercício físico intenso sobre a quimioluminescência urinária e malondialdeído plasmático. *Rev Bras Med Esporte* 2005;11:91-6.
- Schneider CD, Oliveira AR. Radicais livres de oxigênio e exercício: mecanismos de formação e adaptação ao treinamento físico. *Rev Bras Med Esporte* 2004;10:308-13.
- Souza CF, Fernandes LC, Cyrino ES. Produção de espécies reativas de oxigênio durante exercício aeróbico e anaeróbico. *Rev Bras Cineantropom Desempenho Hum* 2006;8:102-9.
- Zoppi CC, Antunes-Neto J, Catanho FO, Goulart LF, Motta E, Moura N, et al. Alterações em biomarcadores de estresse oxidativo, defesa antioxidante e lesão muscular em jogadores de futebol durante uma temporada competitiva. *Rev Paul Educ Fis* 2003;17:119-30.
- Cruzat VF, Rogero MM, Borges MC, Tirapegui J. Current aspects about oxidative stress, physical exercise and supplementation. *Rev Bras Med Esporte* 2007;13:304-10.
- Sierra S, Lara-Villoslada F, Comalada M, Olivares M, Xaus J. Dietary eicosapentaenoic acid and docosahexaenoic acid equally incorporate as decosahexaenoic acid but differ in inflammatory effects. *Nutrition* 2008;24:245-54.
- Ruxton CHS, Reed SC, Simpson MJA, Millington KJ. The health benefits of omega-3 polyunsaturated fatty acids: a review of the evidence. *Hum Nutr Dietet* 2004;17:449-59.
- Simopoulos AP. Omega-3 fatty acids and athletics. *Curr Sports Med Rep* 2007;6:230-6.
- Skalski M, Goto M, Ravindranath T, Myers T, Zeller WP. Omega-3 polyunsaturated fatty acid enriched diet attenuates stress-induced lactacidemia in 10-day-old rats. *Pediatrics International* 2001;43:409-16.
- Brito MVH, Cunha VBC, Costa NI. Modificação do procedimento de gavagem em ratos. *Rev Par Med* 1998;12:20-2.
- James MJ, Clelahd LG, Gibson RA, Hawkes JS. Interaction between fish and vegetable oils in relation to rat leucocyte leucotriene production. *J Nutr* 1991;121:631-7.
- Marcondes FK, Vanderlei LC, Lanza LL, Spadari-Bratfisch RC. Stress-induced subsensitivity to catecholamines depends on the estrous cycle. *Can J Physiol Pharmacol* 1996;74:663-9.
- Camargo Filho JCS, Vanderlei LCM, Camargo RCT, Francischetti FA, Belangero WD, Dal Pai V. Efeitos do esteróide anabólico nandrolona sobre o músculo sóleo de ratos submetidos a treinamento físico através de natação: estudo histológico, histoquímico e morfométrico. *Rev Bras Med Esporte* 2006;12:243-8.
- Antonio J, Gonyea WJ. Skeletal Muscle Fiber Hyperplasia. *Med Sci Sports Exerc* 1993;25:1333-45.
- Metin G, Atukeren P, Gümüstas MK, Belce A, Kayserilioglu A. The effect of vitamin E treatment on oxidative stress generated in trained rats. *Tohoku J Exp Med* 2002;198:47-53.
- Goldfarb AH, Patrick SW, Bryer S, You T. Vitamin C supplementation affects oxidative-stress blood markers in response to a 30-minute run at 75% VO2max. *Int J Sport Nutr Exerc Metab* 2005;15:279-90.
- Brito MKM, Camargo Filho JCS, Vanderlei LCM, Tarumoto MH, Dal Pai V, Giacometti JA. Geometrical dimensions of fibers from the soleum muscle in rats exercised on treadmill: the importance of the analysis by means of digitalized images. *Rev Bras Med Esporte* 2006;12:103-7.
- Gandra PG, Alves AA, Macedo DV, Kubota LT. Determinação eletroquímica da capacidade antioxidante para avaliação do exercício físico. *Quim Nova* 2004;27:980-5.
- Ferreira ALA, Matsubara LS. Radicais livres: conceitos, doenças relacionadas, sistema de defesa e estresse oxidativo. *Rev Ass Med Brasil* 1997;43:61-8.
- Calder PC. Immunoregulatory and anti-inflammatory effects of n-3 polyunsaturated fatty acids. *Braz J Med Biol Res* 1998;31:467-90.
- Simopoulos AP. Omega-3 Fatty Acids in Inflammation and Autoimmune Diseases. *J Am Coll Nutr* 2002;21:495-505.
- Magee P, Pearson S, Allen J. The omega-3 fatty acid, eicosapentaenoic acid (EPA), prevents the damaging effects of tumour necrosis factor (TNF)-alpha during murine skeletal muscle cell differentiation. *Lipids Health Dis* 2008;24:1-11.
- Fett CA, Petricio A, Maestá N, Correa C, Crocchi AJ, Burini RC. Suplementação de Ácidos Graxos Ômega-3 ou Triglicerídios de Cadeia Média para Indivíduos em Treinamento de Força. *Motriz* 2001;7:83-91.
- Paul AC, Rosenthal N. Different modes of hypertrophy in skeletal muscles fibers. *J Cell Biol* 2002;156:751-60.
- Legerlotz K, Elliott B, Guillemin B, Smith HK. Voluntary resistance running wheel activity pattern and skeletal muscle growth in rats. *Exp Physiol* 2009;93:754-62.
- Camargo Filho JCS, Vanderlei LCM, Camargo RCT, Oliveira DAR, Oliveira Júnior AS, Dal Pai V, et al. Análise histológica, histoquímica e morfométrica do músculo sóleo de ratos submetidos a treinamento físico em esteira rolante. *Arq Ciênc Saúde* 2005;12:196-5.
- Carson JA, Nettleton D, Reecy JM. Differential gene expression in the rat soleus muscle during early work overload-induced hypertrophy. *Faseb J* 2002;16:207-9.
- Hawke TJ. Muscle stem cells and exercise training. *Exercise and Sports Science Reviews* 2005;33:63-8.