

Achado incidental de glândula sebácea em colo uterino: provavelmente um processo metaplásico

Primeira submissão em 13/12/11
Última submissão em 23/12/11
Aceito para publicação em 29/12/11
Publicado em 20/06/12

An incidental finding of sebaceous glands in the uterine cervix: a probable metaplastic process

Daniel Cury Ogata¹; Elisiário Pereira Neto²; Daiana Paola Perin³; Bruna Miers May⁴

unitermos

Glândulas sebáceas

Cérvice uterina

resumo

As glândulas sebáceas ectópicas são achados muito infrequentes no trato genital feminino. Descrevemos um caso que ocorreu em paciente de 42 anos de idade, submetida à histerectomia total, devido à leiomiomatose e ao prolapso uterino.

abstract

The ectopic sebaceous glands have been extremely rare findings in female genital system. We describe the case of 42 years-old patient with total hysterectomy due to leiomyomatosis and uterine prolapsed..

key words

Sebaceous glands

Uterine cervix

1. Mestre em Cirurgia; patologista.

2. Patologista; docente do curso de Medicina da Universidade do Vale do Itajaí (UNIVALI).

3. Graduanda de Medicina na UNIVALI.

4. Graduanda de Medicina na UNIVALI.

Recentemente, fomos surpreendidos por um achado inusitado de glândula sebácea ectópica no colo uterino de uma mulher de 42 anos de idade. A referida paciente foi submetida à histerectomia total, devido a um quadro de leiomiomatose, acompanhado de prolapso uterino grau I. Após o encontro da glândula sebácea, foram realizados cortes e recortes adicionais, os quais não revelaram outros focos. Não havia evidência de folículo piloso e a glândula comunicava-se diretamente com a mucosa sobrejacente (**Figura**). As glândulas sebáceas são estruturas derivadas da ectoderme e sua ocorrência ectópica tem sido descrita na cavidade oral (grânulos de Fordyce), no pênis (glândulas de Tyson) e no mamilo (tubérculos de Montgomery). Algumas dessas lesões são muito comuns e são consideradas corriqueiras⁽²⁾. A presença de glândulas sebáceas ectópicas também tem sido documentada no trato genital feminino inferior e no esôfago^(1, 2). Nessa topografia, pode ocorrer tanto como lesão isolada como na forma de múltiplas

lesões⁽¹⁾. Na maioria das vezes, as glândulas sebáceas apresentam-se como estruturas únicas ou formando pequenos lóbulos sebáceos, situados imediatamente abaixo da mucosa, sem evidências de um folículo piloso (glândulas sebáceas “livres”)⁽²⁾. A maioria dos casos de glândulas sebáceas ectópicas de vagina e cérvix relatados na literatura foram achados incidentais⁽²⁾. Algumas pacientes tinham história de prolapso uterino, biópsias cervicais repetitivas, amputação cervical parcial e pólipos endocervicais⁽²⁾. Todas essas situações têm suportado a origem metaplásica das glândulas sebáceas “livres”, havendo respaldo relevante por alguns autores, principalmente nos casos de prolapso uterino^(2, 3), como no presente caso. Isso porque a injúria crônica e repetitiva da mucosa poderia induzir a queratinização epitelial e, posteriormente, a formação das glândulas sebáceas “livres”. Entretanto, nos casos em que se observa unidade pilo-sebácea, uma substituição congênita poderia ser a causa mais lógica do que a origem metaplásica^(2, 3).

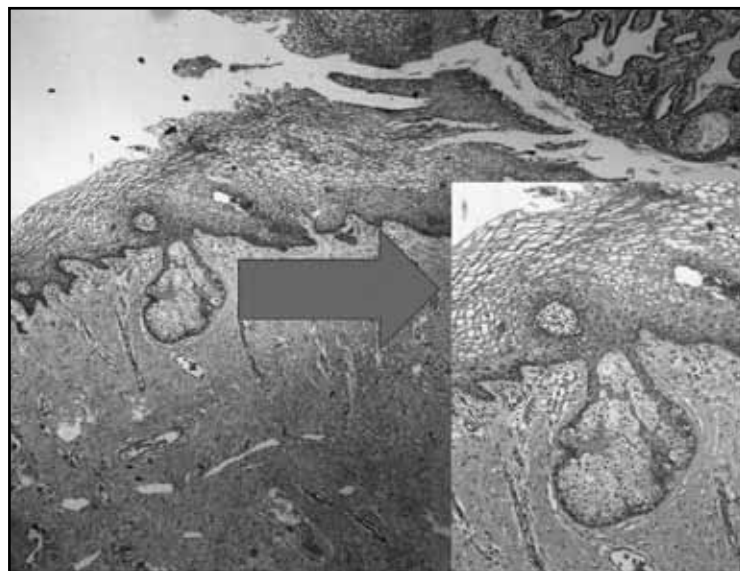


Figura – Cortes histológicos mostrando glândula sebácea “livre”, comunicando-se com a mucosa escamosa

Referências

1. BHAT, R. V.; RAMASWAMY, R. R.; YELAGONDAHALLY, K. C. Ectopic sebaceous glands in the esophagus: a case report and review of literature. *Saudi J Gastroenterol*, v. 14, n. 2, p. 83-4, 2008.
2. KAZAROV, D. V. *et al.* Hyperplasia of ectopic sebaceous glands in the uterine cervix: case report. *Int J Gynecol Pathol*, v. 29, n. 6, p. 605-8, 2010.
3. ROMA, A. A. Sebaceous glands in the uterine cervix and vaginal wall: congenital misplacement, metaplastic process, or both? *Int J Gynecol Pathol*, v. 29, n. 5, p. 488-9, 2010.

Endereço para correspondência

Daniel Cury Ogata
Rua Expedicionário Marquetti, 65
CEP: 88301-620 – Itajaí-SC