

Estado Confusional Agudo como Manifestação de *Status Epilepticus* Não-convulsivo em Criança Previamente Hígida: Relato de Caso

Daiane Piccolotto C. Camargo, Carolina Torres, Victor Martinez,
André Palmi, Jaderson Costa da Costa

Departamento de Medicina Interna, Faculdade de Medicina, PUCRS

RESUMO

Introdução: O estado confusional em crianças pode ter várias causas. Entre elas está o estado de mal não-convulsivo. **Objetivo:** Relatamos o caso de um paciente que se apresentou ao serviço de emergência com confusão mental. Após investigação preliminar, o EEG mostrou tratar-se de estado de mal de ausência. **Resultado:** À administração de Diazepam endovenoso seguiu-se normalização do traçado eletroencefalográfico e melhora clínica do paciente. **Conclusão:** O EEG é fundamental para se diagnosticar e tratar quadros de estado de mal epilético não-convulsivo.

Unitermos: estado de mal não-convulsivo, estado confusional agudo.

ABSTRACT

Acute confusional state in a child with non-convulsive status epilepticus: case report

Introduction: There are many causes to acute confusional state in children. Non-convulsive *status epilepticus* is one of them. **Objective:** We report the case of a patient who came to our emergency service with confusion. After preliminary investigation the EEG revealed abnormalities consistent with absence status. **Results:** After treatment with diazepam intravenously occurred normalization of the EEG and, clinically, the patient was better. **Conclusion:** The EEG is crucial in the evaluation of patients with non-convulsive status epilepticus.

Key words: non-convulsive status epilepticus, acute confusional state.

INTRODUÇÃO

O estado confusional agudo em crianças pode ter muitas causas, sendo seu diagnóstico muito importante para o tratamento adequado. Dentre as principais causas podemos destacar: uso de drogas, infecções sistêmicas e neurológicas, alterações metabólicas, lesões cerebrais que cursam com aumento da pressão intracraniana, intoxicação medicamentosa e o estado de mal não epilético.

Apresentamos um paciente que chegou no serviço de emergência com quadro confusional agudo iniciado após

uma crise convulsiva tônico-clônica generalizada e um quadro febril.

RELATO DE CASO

D.J., nove anos, masculino, branco.

História de nascimento a termo, parto normal, sem intercorrências. APGAR nove. Apresentou desenvolvimento neuropsicomotor normal. Atualmente cursa a quarta série do ensino fundamental, com bom desempenho escolar.

Este menino foi trazido pela mãe à emergência do nosso hospital devido a quadro confusão mental e febre. Há três dias havia iniciado com cefaléia e hipertermia. Não havia queixas de comprometimento de vias aéreas, nem queixas urinárias ou gastrintestinais. Teve uma crise convulsiva tônico-clônica generalizada no dia anterior á vinda ao hospital. Desde essa crise ele mostrou-se irritadiço e pouco cooperativo.

Na avaliação inicial o paciente estava inquieto, oscilando períodos em que obedecia a comandos simples com períodos em que se tornava “apático”, ou “distraindo-se” e não respondia aos comandos. À manipulação, ficava choroso e pouco colaborativo. Mesmo ao ser questionado pela mãe sobre o que estava sentindo, mostrava-se alheio ao diálogo e irritado. As respostas verbais, quando havia, eram curtas.

O exame neurológico não evidenciava sinais focais, sinais meningo-radulares ou disfunção de nervos cranianos. A temperatura axilar era de 38° C. A ausculta pulmonar era normal, sem roncocalos ou estertores. Também não tinha sopros cardíacos.

Foram realizados exames complementares: hematócrito de 38, Hemoglobina de 12, 3700 leucócitos sem desvio à esquerda. Enzimas hepáticas, exames de função renal e eletrólitos normais. O exame qualitativo de urina e RX de tórax eram normais.

Tendo em vista a presença de cefaléia, febre e confusão mental, este paciente foi submetido à Tomografia Computadorizada (TC) de crânio e punção lombar. A TC de crânio sem contraste era normal (Figura 1).

O líquido era límpido, incolor, com presença de dois eritrócitos, um leucócito, proteinorraquia de 20, glicorraquia 54, bacterioscópico e cultural negativo.

Realizou-se o EEG, que mostrou atividade epileptiforme caracterizada por ponta-onda generalizada a 3 Hz (Figura 2).

Essa atividade epileptiforme era contínua e persistiu durante os 30 minutos de realização do exame (Figura 3).

O paciente foi levado à sala de emergência novamente e foi administrado Diazepam endovenoso e iniciado Ácido Valpróico na dose de 20 mg/kg. A partir de então, houve nítida melhora clínica do paciente, que se tornou mais colaborativo, interagindo normalmente com a mãe e atendendo aos comandos solicitados pelo examinador. Repetiu-se, então, o EEG. O traçado eletroencefalográfico está representado na Figura 4.

Após a melhora clínica do paciente o EEG intercrítico mostra pontas generalizadas durante a hiperventilação (Figura 5). O paciente não teve mais febre, tendo alta assintomático, sem crises e com a medicação anti-epiléptica, ácido valpróico 20 mg/kg/dia.

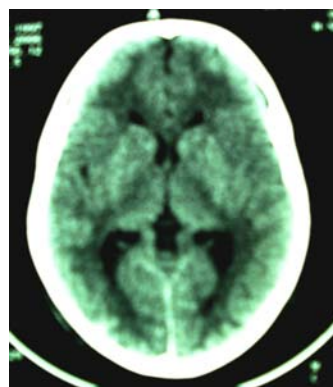


Figura 1. TC de crânio normal.

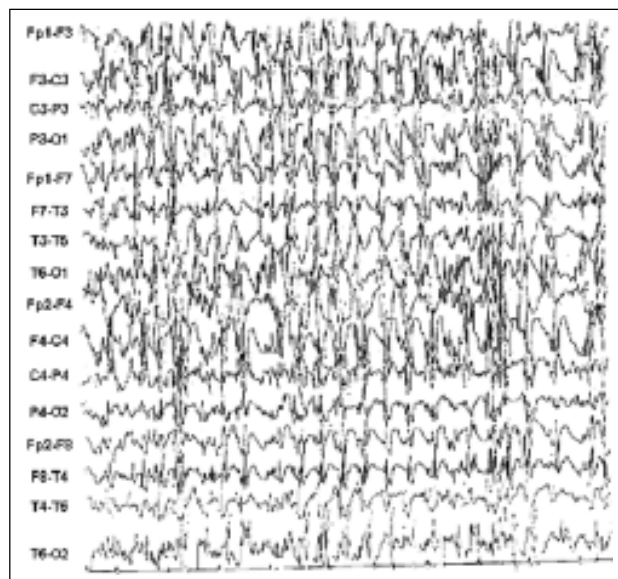


Figura 2. Traçado eletroencefalográfico com ponta-onda generalizada a 3 Hz.

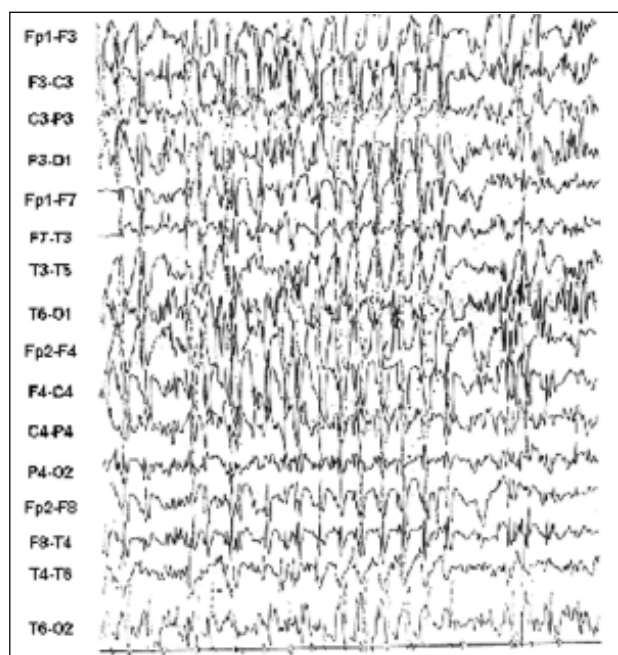


Figura 3. EEG 30 minutos após o início do exame.

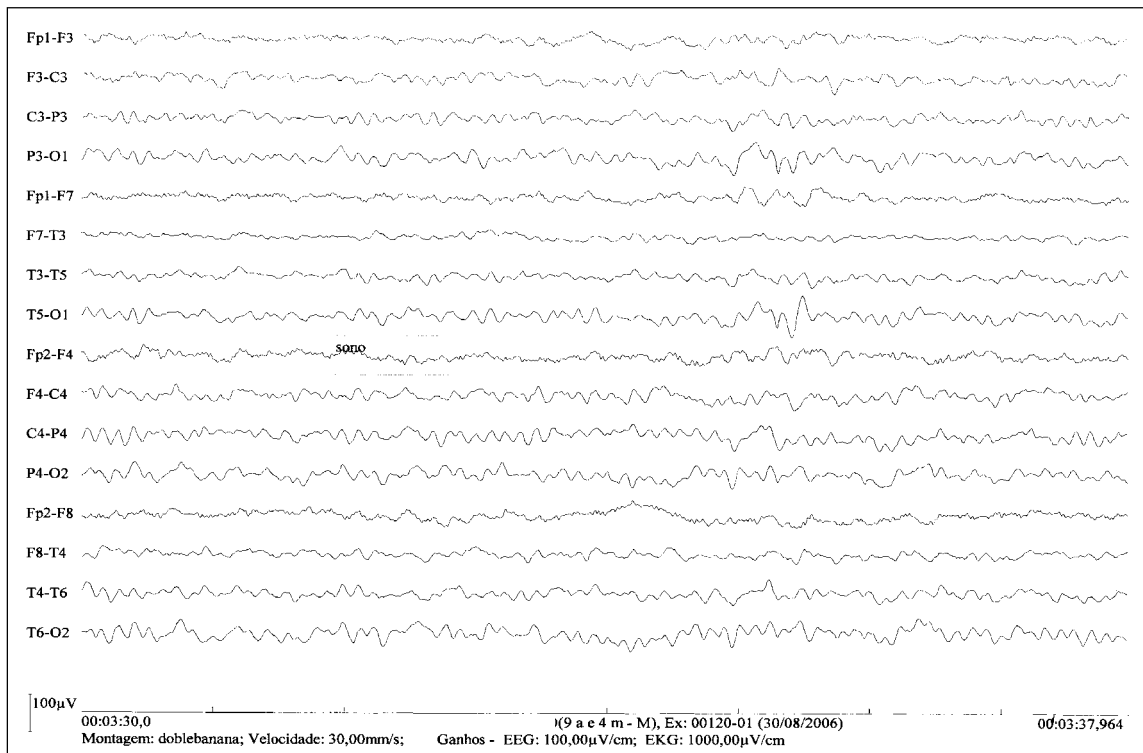


Figura 4. EEG realizado após Diazepam endovenoso, normalização do traçado.

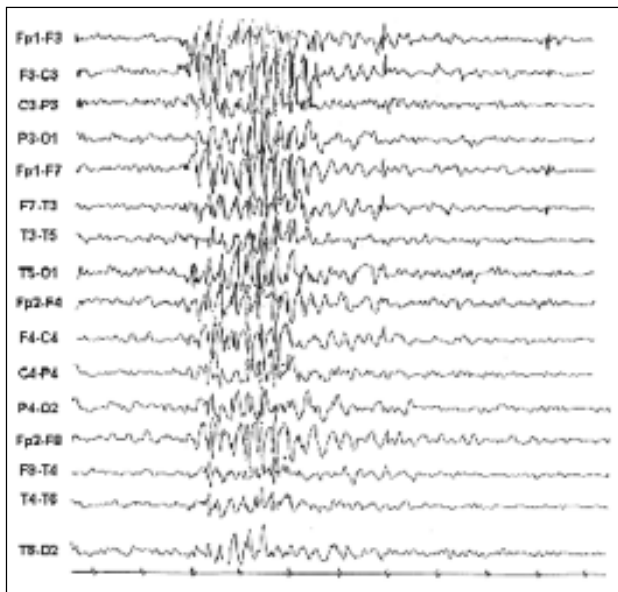


Figura 5. EEG realizado no segundo dia após início do tratamento mostrando pontas-ondas generalizadas durante a hiperventilação.

DISCUSSÃO

O paciente acima descrito apresentou-se a emergência com quadro de alteração comportamental, cefaléia e febre, sem outras alterações neurológicas relevantes. O que nos levou a fazer uma série de exames complementares,

uma vez que o quadro era sugestivo de neuroinfecção, no entanto seus exames laboratoriais e de imagem vieram dentro da normalidade indicando a necessidade de estender a investigação para definir o diagnóstico. A investigação mostrou, porém que a causa do quadro comportamental do paciente era o estado de mal de não-convulsivo (EMNC). Os achados eletroencefalográficos foram característicos de estado de mal de ausência, nos levando ao diagnóstico de epilepsia generalizada primária.

O estado de mal de não-convulsivo tem a sua incidência estimada em cerca de $\frac{1}{4}$ de todos estados de mal e acredita-se que seja subdiagnosticado⁽¹⁾. A maioria dos pacientes já é portadora de epilepsia, que teria uma causa de base e uma causa aguda que leva ao EMNC. Essa população é bastante heterogênea, sendo os tipos de crises, o tratamento e o prognóstico relacionados tanto com a causa de base da epilepsia quanto com a causa aguda das crises⁽¹⁾.

No caso específico do paciente aqui apresentado, a causa de base seria Epilepsia Generalizada Primária com crises de ausência. Se o paciente tem Ausência Infantil ou Juvenil, isso ainda não pode ser determinado com clareza. Ele não deve ter outras síndromes com crises de ausência como a Ausência Mioclônica, Mioclonia de pálpebras com ausências ou Mioclonia perioral com ausências já que não foram observadas mioclonias típicas desses quadros⁽²⁾. No entanto o diagnóstico do tipo de epilepsia que o paciente tem talvez só possa ser dado com o acompanhamento clí-

nico. Quanto à causa próxima, que desencadeou as crises pode ter sido o quadro febril. O paciente poderia estar com o limiar para crises bastante baixo que mesmo um quadro febril de pouca gravidade desencadeou o EMNC.

Não é comum a apresentação de um quadro de ausência infantil ou juvenil com estado de mal de ausência. No entanto não podemos afastar a hipótese que ele já estivesse tendo algumas crises que não foram notadas. Observa-se com frequência estado de mal de ausência que se segue a uma crise tônico-clônica. A apresentação clínica do paciente é bastante variável, podendo variar de uma leve lentificação do pensamento até torpor com mutismo⁽³⁾. Mas na maioria dos casos o paciente mostra-se confuso, pouco responsivo. O EEG mostra um padrão de ponta onda contínuo ou descontínuo a 3 Hz, podendo também se apresentar como poli pontas, pontas irregulares.

O tratamento com benzodiazepínicos endovenoso é efetivo, mas o valproato de sódio por via oral também é muito eficaz. No caso do nosso paciente foi feito diagnóstico de epilepsia ausência juvenil mantivemos na ocasião da alta com ácido valpróico via oral, com boa resposta até o momento⁽⁴⁾.

REFERÊNCIAS

1. Tay SKH, Hirsch L, Leary L, Jette N, Wittman J, Akman C. Nonconvulsive status epilepticus in children: clinical and EEG characteristics. *Epilepsia*. 2006 Sept;47(9):1504-9.
2. Hirsch E, Panayiotopoulos CP. Childhood absence epilepsy and related syndromes. In: Roger, Bureau, Dravet, Genton, Tassinari, Wolf, editors. *Epileptic syndromes in infancy, childhood and adolescence*. 2005. p.315-35.
3. Shorvon S, Walker M. Status epilepticus in idiopathic generalized epilepsy. *Epilepsia*. 2005;46(Suppl 9):73-9.
4. Treiman D., Walker M. Treatment of seizure emergencies: convulsive and non-convulsive status epilepticus. *Epilepsy Res*. 2006:68S, S77-S82.