

# Aspectos cirúrgicos dos aneurismas isolados das artérias ilíacas

## *Surgical aspects of isolated iliac artery aneurysms*

Aquiles Tadashi Ywata de Carvalho<sup>1</sup>, Vanessa Prado<sup>1</sup>,  
Henrique Jorge Guedes Neto<sup>2</sup>, Roberto Augusto Caffaro<sup>3</sup>

### Resumo

**Objetivo:** Discorrer sobre os aspectos clínicos e o tratamento cirúrgico de uma série de casos de aneurismas isolados das artérias ilíacas.

**Métodos:** Foram analisados retrospectivamente os dados protocolados e os prontuários de 12 pacientes com diagnóstico de aneurisma isolado das artérias ilíacas, operados no Departamento de Cirurgia da Santa Casa de São Paulo, no período de novembro de 1999 a fevereiro de 2003.

**Resultados:** A frequência do aneurisma isolado das artérias ilíacas foi de 1,5% dos aneurismas abdominais operados no período do estudo. A faixa etária variou entre 56 e 80 anos, 33% dos doentes apresentavam aneurisma bilateral, e os diâmetros dos aneurismas variaram entre 2,0 e 8,5 cm. Em 83% dos casos, os pacientes encontravam-se sintomáticos no momento do tratamento. Em nenhum dos casos o aneurisma se encontrava roto. A via de acesso utilizada nos aneurismas unilaterais foi a extraperitoneal homolateral à dilatação e, nos aneurismas bilaterais, a transperitoneal, longitudinal ou transversa. Não dissecamos o segmento posterior das artérias ilíacas para clampamento, para evitar a ocorrência de lesão venosa intra-operatória. Não observamos mortalidade no período peroperatório. Em todos os casos, preservamos pelo menos uma artéria ilíaca interna.

**Conclusão:** A via de acesso para os aneurismas isolados das artérias ilíacas deve ser individualizada. A preservação de pelo menos uma artéria ilíaca interna constitui uma regra a ser observada, bem como deve-se evitar a dissecação circunferencial das artérias ilíacas no intra-operatório.

**Palavras-chave:** Aneurisma, artéria ilíaca, isolado, tratamento, cirurgia.

### Abstract

**Objective:** To discuss clinical aspects and surgical treatment of a series of cases of isolated iliac artery aneurysms.

**Methods:** Protocol data and medical charts of 12 patients with diagnosis of isolated iliac artery aneurysm were retrospectively analyzed. The patients underwent surgery at the Department of Surgery of Santa Casa de São Paulo, from November 1999 to February 2003.

**Results:** Frequency of isolated iliac artery aneurysm was 1.5% of abdominal aneurysms who underwent surgery in the period under investigation. Age group ranged between 56-80 years, 33% of patients presented bilateral aneurysm, and aneurysm diameters ranged between 2.0-8.5 cm. In 83% of cases, the patients were symptomatic during treatment. Aneurysms were not ruptured in any case. Extraperitoneal approach ipsilateral to the dilatation was used in unilateral aneurysms, and transperitoneal approach, longitudinal or transverse, in bilateral aneurysms. We did not dissect the posterior segment of the iliac arteries for clamping, in order to avoid intraoperative venous lesion. There were no deaths during the surgery. In all cases, we preserved at least one internal iliac artery.

**Conclusion:** Approach to isolated iliac artery aneurysms should be chosen on an individual basis. Preserving at least one internal iliac artery is a rule to be observed. Circumferential dissection of iliac arteries during the surgery should be avoided.

**Key words:** Aneurysm, iliac artery, isolated, treatment, surgery.

### Introdução

O aneurisma isolado das artérias ilíacas, sem comprometimento aórtico, representa uma afecção rara<sup>1-4</sup>, constando, na maioria das publicações, o relato de poucos casos.

Com prevalência significativamente maior no sexo masculino (5 masc.:1 fem.)<sup>1,2</sup>, o aneurisma isolado da artéria ilíaca tem sua incidência variando de 0,03% a

1. Pós-graduando, Disciplina de Cirurgia Vasculard, Santa Casa de São Paulo, São Paulo, SP.  
2. Professor assistente, Disciplina de Cirurgia Vasculard, Santa Casa de São Paulo, São Paulo, SP.  
3. Chefe, Disciplina de Cirurgia Vasculard, Santa Casa de São Paulo, São Paulo, SP.

Artigo submetido em 09.11.05, aceito em 02.10.06.

0,1%<sup>1,3</sup> em adultos. Representa de 2 a 7% dos aneurismas intra-abdominais<sup>3,4</sup>, ocorrendo principalmente na sétima década de vida<sup>1,2</sup>.

A principal etiologia considerada, na maioria dos casos, tem sido o processo degenerativo da parede vascular<sup>1,5</sup>. Em seguida, observam-se os aneurismas ateroscleróticos, infecciosos e micóticos<sup>1</sup>, além dos relacionados à gravidez, traumas, vasculites e doenças do colágeno<sup>2</sup>.

Apesar de geralmente permanecerem assintomáticos<sup>1,3,4</sup>, tendo seu diagnóstico durante exames rotineiros de imagem<sup>3</sup>, quando sintomáticos, os aneurismas das artérias ilíacas podem levar à dor, compressão de órgãos vizinhos, ruptura para estruturas adjacentes<sup>2</sup>, trombose e embolização<sup>4</sup>. São relatados sintomas vagos de dor abdominal e no quadril, queixas geniturinárias e claudicação<sup>1</sup>. A tríade clássica de ruptura de um aneurisma abdominal com dor, hipotensão e massa abdominal pulsátil<sup>6</sup> foi relatada em 38% dos pacientes com aneurisma de artéria ilíaca<sup>7</sup>, podendo atingir até 51% desses aneurismas<sup>5</sup>.

A abordagem cirúrgica eletiva é o tratamento de escolha<sup>2,3</sup>, sendo indicada para os doentes sintomáticos e para aqueles com aneurismas da artéria ilíaca comum maiores que 2,5 cm<sup>8</sup>. Devido ao grande tamanho desses aneurismas à época do diagnóstico e à sua topografia na pelve, a cirurgia aberta representa um desafio, com riscos de hemorragia, secundária à lesão de veias adjacentes, e lesões do trato urinário<sup>7</sup>. Atualmente, o tratamento endovascular desses aneurismas vem sendo descrito na literatura, mas ainda com poucos casos, devido à sua raridade, e resultados controversos<sup>3,4,9</sup>.

Na rotura, diversos trabalhos têm mostrado taxas de mortalidade elevadas nos pacientes submetidos a cirurgia de urgência, sendo os melhores resultados em torno de 33%, podendo variar de 50 a 70%<sup>2</sup>. McCready relatou que 58% dos indivíduos que se queixaram de dor abdominal já apresentavam rotura do aneurisma<sup>8</sup>. Os procedimentos terapêuticos eletivos, entretanto, apresentam menores taxas de mortalidade, variando de 0 a 11%, de acordo com o serviço analisado<sup>2,9</sup>.

### Objetivos

Descrever os dados clínicos, a técnica cirúrgica utilizada e os resultados pós-operatórios dos pacientes operados por aneurisma isolado das artérias ilíacas na Disciplina de Cirurgia Vascular do Departamento de Cirurgia da Santa Casa de São Paulo.

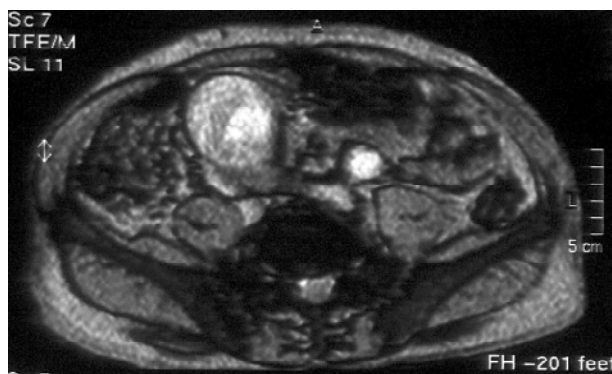
### Casuística e métodos

Foram estudados, retrospectivamente, os prontuários e protocolos cirúrgicos de 12 pacientes consecutivos, portadores de aneurisma isolado das artérias ilíacas, operados no Departamento de Cirurgia da Santa Casa de São Paulo, no período de novembro de 1999 a fevereiro de 2003.

Descrevemos os dados clínicos dos pacientes, detalhes da técnica cirúrgica empregada e a ocorrência de complicações intra e pós-operatórias nesta série de casos. Todos os casos foram operados pela mesma equipe cirúrgica, em um só hospital.

### Resultados

A idade dos pacientes variou entre 56 e 80 anos, com média de 63,25 anos. Todos os pacientes realizaram exames de imagem no pré-operatório (Figura 1), sendo que o diâmetro dos aneurismas variou entre 2,0 e 8,5 cm, com média de 4,3 cm, segundo a tomografia pré-operatória. Do total dos nossos pacientes, 75% eram do sexo masculino.



**Figura 1** - Angiorressonância mostrando volumoso aneurisma de artéria ilíaca comum direita

Quanto à presença de doenças associadas, 67% dos pacientes eram hipertensos, 50% eram tabagistas, 42% tinham doença pulmonar obstrutiva crônica, 33% eram portadores de insuficiência cardíaca congestiva, e 25% eram diabéticos.

Quanto à situação no retroperitônio, 41,7% dos aneurismas localizavam-se à direita, 33,3% eram bilate-

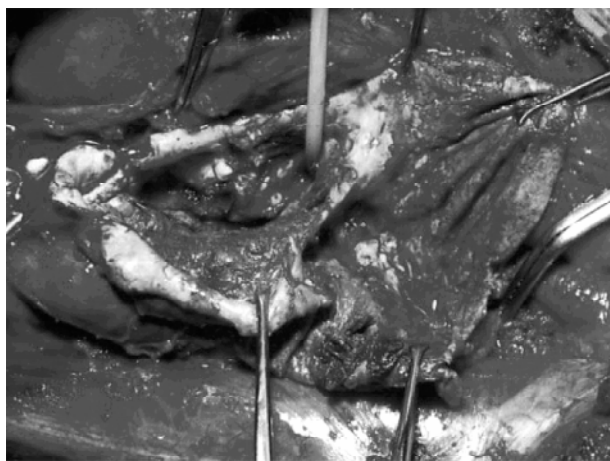
rais, e 25% localizavam-se à esquerda. Todos os pacientes tinham aneurismas da artéria ilíaca comum, e dois destes casos apresentavam também aneurismas de uma das artérias ilíacas internas associados. Do total dos pacientes, 83% referiam dor abdominal ou pélvica de intensidade leve a moderada, sem sintomas do trato geniturinário ou retais.

O tratamento cirúrgico foi sempre realizado sob anestesia geral, e a via de acesso empregada se encontra descrita na Tabela 1. Após a exposição da dilatação aneurismática e dos colos proximal e distal do aneurisma, apenas na sua face anterior, era realizado o pinçamento arterial e abertura do saco aneurismático. O sangramento da artéria ilíaca interna era controlado sem o uso de pinças vasculares, através da insuflação do balão de uma sonda de Foley de tamanho apropriado (Figura 2). Esse tipo de abordagem operatória tem o objetivo de evitar a dissecação dessa artéria na pelve, diminuindo o risco de lesões venosas inadvertidas, que, nessa região, podem ser de difícil correção e causa de sangramento volumoso.

No caso de bilateralidade dos aneurismas, sem colos nas artérias ilíacas comuns, fez-se necessário o pinçamento da aorta distal, com confecção de derivação a partir da aorta. Os tipos de reconstruções arteriais empregadas se encontram pormenorizados na Tabela 2.

Preservamos pelo menos uma artéria ilíaca interna em todos os casos, 58% de preservação bilateral e 42% de preservação de apenas uma ilíaca interna. Nos aneu-

rismas unilaterais, quando a artéria ilíaca contralateral era pérvia, essa preocupação foi desnecessária. Nos aneurismas bilaterais, a ilíaca interna foi, em geral, revascularizada diretamente através de prótese de politetrafluoroetileno (PTFE), com anastomose logo antes da bifurcação das ilíacas (Figura 3), ou, ainda, por perfusão retrógrada da anastomose distal na artéria ilíaca externa.



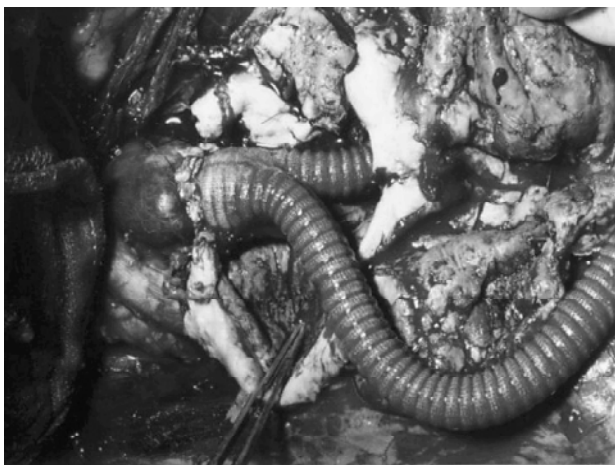**Figura 2** - Controle da artéria ilíaca interna através da introdução de sonda de Foley, evitando sua dissecação e o risco de lesão venosa iatrogênica

**Tabela 1** - Vias de acesso empregadas conforme a situação do aneurisma

Situação	Via de acesso	Número de casos
Aneurismas ilíacos unilaterais	Extraperitoneal direita	5
	Extraperitoneal esquerda	3
Aneurismas ilíacos bilaterais	Transversa infra-umbilical	2
	Extraperitoneal esquerda	1
	Laparotomia xifopúbica	1

**Tabela 2** - Tipo de restauração vascular empregada após abertura do aneurisma

Cirurgia realizada	Número de casos
Enxerto em aorto-biilíaca externa	4
Enxerto em ilíaca comum/ilíaca externa	4
Enxerto em ilíaca comum/ilíaca comum ipsolateral	4



**Figura 3** - Aspecto intra-operatório de revascularização aorto-bifemoral, em caso de aneurisma bilateral de artérias ilíacas comuns, com manutenção da perviedade da artéria ilíaca interna esquerda através de anastomose no nível da bifurcação da artéria ilíaca comum esquerda

Quanto às complicações intra-operatórias, não tivemos nenhum caso de lesão venosa iatrogênica, mas houve um caso de lesão ureteral unilateral, em um paciente com um grande aneurisma de artéria ilíaca comum, que englobava o ureter na sua parede. O ureter foi restaurado no intra-operatório, não trazendo outras complicações pós-operatórias ao paciente.

No pós-operatório precoce, dois pacientes apresentaram uma pequena placa superficial, de aspecto isquêmico, na região sacral, sem repercussões clínicas e sem aspecto sugestivo de microembolização. Esses dois pa-

cientes apresentavam lesões ateroscleróticas, associadas a doença aneurismática, nas artérias ilíacas internas. Nenhum paciente evoluiu no pós-operatório com quadro clínico sugestivo de isquemia intestinal. Um paciente apresentou infecção superficial localizada da pele na região abdominal inferior. Não houve mortalidade hospitalar na casuística descrita.

### Discussão

O aneurisma isolado das artérias ilíacas corresponde de 0,9 a 2,2% de todos os aneurismas intra-abdominais. Dois terços desses aneurismas acometem as artérias ilíacas internas, enquanto que 67% dos pacientes com aneurismas múltiplos envolvem a artéria ilíaca comum<sup>3,10</sup>. A incidência dessa afecção na Disciplina de Cirurgia Vascular do Departamento de Cirurgia da Santa Casa de São Paulo foi de 1,5% dentre os aneurismas intra-abdominais operados no período do estudo.

Quanto ao sexo, apenas 25% dos nossos pacientes eram do sexo feminino, semelhante ao trabalho de Krupski et al.<sup>9</sup>, que, em 21 pacientes operados de aneurisma de artérias ilíacas isolado, no período de 13 anos, teve apenas 19% dos pacientes do sexo feminino. A literatura confirma essa maior prevalência da doença no sexo masculino, com uma relação de cinco a 10 homens para uma mulher<sup>2,7</sup>.

A faixa etária encontrada em nossa casuística, com média de 63,5 anos, também está de acordo com outros autores. Os pacientes da série de casos de Krupski et al.<sup>9</sup> tiveram uma média de idade de 69 anos, e Nagarajan et al. relataram basicamente pacientes do sexo masculino e maiores de 60 anos<sup>2,5</sup>.

Outros autores publicaram os aneurismas das artérias ilíacas variando entre 2,5 e 12 cm no seu diâmetro, no momento do seu reparo cirúrgico, e cerca de metade dos pacientes encontrava-se assintomática<sup>5,10,11</sup>. O acometimento bilateral foi relatado em 48% dos casos, e a presença de dor abdominal em 19% dos pacientes<sup>9</sup>.

Na nossa casuística, 33% dos doentes apresentaram aneurismas bilaterais, com diâmetro variando entre 2,0 e 8,5 cm (média 4,3 cm); porém, diferimos da literatura em relação aos sintomas, pois 83% dos nossos casos encontravam-se sintomáticos no momento do tratamento, todos estes com queixa de dor abdominal inespecífica. Não observamos em nenhum caso os sintomas urinários e neurológicos descritos na literatura<sup>9</sup>. Também não tivemos nenhum caso de erosão de estruturas adjacentes ou rotura.

A via de acesso utilizada nos aneurismas unilaterais foi a extraperitoneal homolateral, conforme utilizada pela maioria dos autores. A via extraperitoneal esquerda também foi utilizada em um caso de aneurisma bilateral, com boa exposição da bifurcação da artéria ilíaca comum direita, mas, quando se deseja abordar a ilíaca externa contralateral mais distalmente, esse acesso pode oferecer dificuldades. A via transperitoneal é utilizada, na literatura, para o reparo dos casos de aneurisma de ilíaca bilateral<sup>9</sup>. Atualmente, temos preferido, nesses casos, a via de acesso transperitoneal transversa, que fornece acesso amplo às ilíacas comuns, internas e externas, bilateralmente, com baixa prevalência de complicações pulmonares e da parede abdominal no pós-operatório.

O tipo de reconstrução arterial depende da extensão do comprometimento aneurismático das artérias ilíacas e se há bilateralidade da doença. A correção cirúrgica através da interposição de enxertos sintéticos é a modalidade terapêutica mais utilizada<sup>9,12</sup>. Na nossa casuística, todos os pacientes foram submetidos a cirurgia convencional através da interposição de enxerto sintético. Conforme orientado na literatura, optamos por preservar pelo menos uma artéria ilíaca interna em todos os pacientes, com o intuito de minimizar complicações como isquemia de cólon e da musculatura do quadrado lombar e glúteo.

Nos aneurismas bilaterais da artéria ilíaca comum, a reconstrução arterial geralmente requer interposição de enxerto aorto-bifemoral. Nessa situação, o reimplante da artéria mesentérica inferior pode ser necessário, principalmente se houver necessidade de excluir as duas artérias ilíacas internas<sup>12</sup>. Na nossa casuística, reim-

plantamos a artéria mesentérica inferior em dois casos, nos quais ela se encontrava calibrosa. Não tivemos nenhum caso de isquemia de cólon diagnosticada no pós-operatório, mas, mesmo nos casos em que reimplantamos a artéria mesentérica inferior, houve a preservação de uma artéria ilíaca interna.

Outra alternativa terapêutica é o tratamento endovascular, principalmente nos pacientes com alto risco cirúrgico<sup>2</sup>. A cirurgia endovascular apresenta algumas vantagens, como o acesso por punção percutânea da artéria femoral e menor morbidade<sup>2</sup>, sendo, por esse motivo, recomendada por alguns autores<sup>11</sup>, enquanto outros não tiveram bons resultados com essa técnica<sup>9</sup>.

A mortalidade hospitalar foi nula na nossa casuística. Outros trabalhos têm mostrado ausência de mortalidade na cirurgia do aneurisma isolado da artéria ilíaca<sup>9</sup>, recomendando, como fazemos aqui, o controle da ilíaca interna após abertura do saco aneurismático, evitando lesões venosas de difícil reparo. Também é importante não tentar dissecar circunferencialmente as artérias ilíacas, pelo mesmo risco descrito acima. Observando esse detalhe, não tivemos nenhuma lesão venosa no intra-operatório.

## Conclusão

A via de acesso para os aneurismas isolados das artérias ilíacas deve ser individualizada. A preservação de pelo menos uma artéria ilíaca interna constitui uma regra a ser observada, bem como deve-se evitar a dissecação circunferencial das artérias ilíacas no intra-operatório e da artéria ilíaca interna, o que diminui a ocorrência de lesões venosas de difícil correção.

## Referências

1. Richardson JW, Greenfield LJ. Natural history and management of iliac aneurysms. *J Vasc Surg.* 1988;8:165-71.
2. Nagarajan M, Chandrasekar P, Krishnan E, Muralidharan S. Repair of iliac artery aneurysms by endoluminal grafting: the systematic approach of one institution. *Tex Heart Inst J.* 2000;27:250-2.
3. Brunkwall J, Hauksson H, Bengtsson H, Bergqvist D, Takolander R, Bergentz SE. Solitary aneurysms of the iliac arterial system: an estimate of their frequency of occurrence. *J Vasc Surg.* 1989;10:381-4.

4. Akiyama K, Takazawa A, Hirota J, Yamanishi H, Akazawa T, Maeda T. A double bifurcated graft for abdominal aorta and bilateral iliac artery reconstruction. *Surg Today*. 1999;29: 313-6.
5. Kanazawa S, Inada H, Murakami T, Tabuchi A, Ishida A, Tsunoda T. Management of isolated iliac artery aneurysms. *J Cardiovasc Surg (Torino)*. 2000;41:513-4.
6. Levi N, Schroeder TV. Isolated iliac artery aneurysms. *Eur J Vasc Endovasc Surg*. 1998;16:342-4.
7. Lowry SF, Kraft RO. Isolated aneurysms of the iliac artery. *Arch Surg*. 1978;113:1289-93.
8. Brin BJ, Busuttil RW. Isolated hypogastric artery aneurysms. *Arch Surg*. 1982;117:1329-33.
9. Krupski WC, Selzman CH, Florida R, Strecker PK, Nehler MR, Whitehill TA. Contemporary management of isolated iliac aneurysms. *J Vasc Surg*. 1998;28:1-11; discussion 11-3.
10. Best IM, Vansandani G, Bumpers HL. Complications of isolated bilateral iliac artery aneurysms. *Am Surg*. 2001;67: 767-71.
11. Centola C, Anacleto A, Anacleto JC. Tratamento endovascular dos aneurismas das artérias ilíacas. In: Bonamigo TP, Riston AV, org. *Aneurismas*. Rio de Janeiro: Dilivros; 2000. p. 258-65.
12. Tsuji K, Saito M, Mitani H. Surgical treatment of isolated iliac artery aneurysms. *Jpn J Vasc Surg*. 2002;11:575-9.

---

Correspondência:

Aquiles Tadashi Ywata de Carvalho  
Rua Oito de Dezembro, 291/601  
CEP 40150-000 – Graça, Salvador  
E-mail: aquiles\_tadashi@yahoo.com.br