

Tratamento endovascular híbrido de aneurisma da artéria subclávia associado à síndrome de Marfan: relato de caso

Hybrid endovascular treatment of subclavian artery aneurysm associated with Marfan's syndrome: case report

André de Araújo Sacchi¹, Alzumar Zacarias de Medeiros², Roberto Ribeiro Filho³

Resumo

Descreve-se o caso de uma paciente feminina de 46 anos com síndrome de Marfan que foi diagnosticada com aneurisma da artéria subclávia direita após cirurgia aberta para reparo de dissecação aórtica tipo A. A paciente foi tratada por abordagem híbrida, que combinou o implante de uma endoprótese recoberta da artéria inominada para a carótida comum direita com uma ponte carótida para a artéria axilar direita. O pós-operatório transcorreu sem complicações, com a confirmação, por ultra-som, do sucesso da exclusão do aneurisma.

Palavras-chave: Artéria subclávia, síndrome de Marfan, procedimento endovascular, endoprótese.

Introdução

Os aneurismas da artéria subclávia (AAScl) são raros (< 1%) em relação a todos os aneurismas periféricos¹. Podem ser assintomáticos, apresentando apenas massa pulsátil na região supraclavicular, ou complicados, evoluindo para embolização distal, trombose ou compressão de estruturas adjacentes. Se não tratados, podem levar a rotura ou isquemia do membro superior acometido².

A terapia convencional envolve a exclusão do aneurisma. Porém, em pacientes submetidos previamente a uma esternotomia mediana, o procedimento torna-se um desafio. O tratamento endovascular tem sido indicado nas doenças da artéria subclávia, como em casos de

Abstract

We report on a 46-year-old female patient with Marfan's syndrome and a right subclavian artery aneurysm following open repair of type A aortic dissection. The patient was treated with a hybrid approach, combining innominate to right common carotid stent grafting and carotid to right axillary artery bypass. The postoperative course was uneventful and a duplex ultrasound confirmed successful aneurysm exclusion.

Keywords: Subclavian artery, Marfan's syndrome, endovascular procedures, stent graft.

aneurismas ou lesões traumáticas, com o propósito de realizar um procedimento minimamente invasivo^{3,4}.

O caso apresentado é de uma paciente com síndrome de Marfan diagnosticada com um aneurisma assintomático da artéria subclávia direita ocorrido após cirurgia aberta de dissecação aórtica tipo A. Neste artigo, é discutida a técnica híbrida no tratamento do aneurisma da artéria subclávia direita.

Caso clínico

Paciente feminina de 46 anos com síndrome de Marfan foi diagnosticada com aneurisma assintomático da artéria subclávia direita com 3 cm de diâmetro. A paciente tem história prévia de dissecação aórtica aguda Stanford Tipo A (DeBakey Tipo I) tratada três anos

1. Mestre. Professor assistente, Departamento de Cirurgia, Universidade Federal de Campina Grande (UFCG), Campina Grande, PB. Especialista em Cirurgia Vascular e Endovascular, SBACV. Chefe, Serviço de Cirurgia Endovascular, Hospital Antonio Targino, Campina Grande, PB.
2. Professor assistente, Departamento de Cirurgia, Universidade Federal de Campina Grande (UFCG), Campina Grande, PB. Médico assistente, Serviço de Cirurgia Endovascular, Hospital Antonio Targino, Campina Grande, PB. Especialista em Cirurgia Vascular, SBACV.
3. Médico assistente, Serviço de Cirurgia Endovascular, Hospital Antonio Targino, Campina Grande, PB. Especialista em Cirurgia Vascular, SBACV.

Não foram declarados conflitos de interesse associados à publicação deste relato de caso.

Artigo submetido em 05.11.07, aceito em 16.04.08.

antes com correção cirúrgica aberta, incluindo implante de prótese biológica na posição da valva aórtica e interposição aórtica ascendente com prótese de dácron (28 mm).

Durante o seguimento, foi realizada ecografia trans-torácica, revelando valva aórtica biológica sem sinais de refluxo, presença de dissecção crônica a partir do tubo valvado na aorta ascendente até a aorta abdominal proximal com comunicação e patência entre a luz verdadeira e falsa (Figuras 1 e 2), persistência de *flap* intimal na origem da artéria subclávia e da carótida comum esquerda e ausência de identificação do tronco braquicefálico. O eco-Doppler revelou dilatação da artéria subclávia direita e diminuição da velocidade de fluxo nas artérias carótida interna e externa esquerda com velocidade sistólica de 40 e 35 cm/s e velocidade diastólica de 15 e 5 cm/s, respectivamente. À angiotomografia computadorizada, múltiplos detectores com aquisição volumétrica e reconstrução multiplanar de 2,5 mm de espessura confirmaram a dilatação fusiforme da artéria subclávia direita com extensão de 5 cm e diâmetro de 3 cm (Figuras 3 e 4). Foi realizada angiografia digital com subtração de imagem do tronco supra-aórtico e subclávio direito, revelando duas dilatações seqüenciais da artéria subclávia direita, com a primeira iniciando próximo à emergência da artéria carótida comum direita (Figura 5). As artérias vertebrais direita e esquerda foram identificadas em sua origem (Figura 6). O exame físico de pulsos foi normal, sem sinais de déficit motor ou sensibilidade. Observou-se massa impulsiva em região supraclavicular direita.

Foi indicado tratamento híbrido cirúrgico com exclusão da origem da artéria subclávia via tratamento endovascular. Realizou-se incisão transversal supraclavicular com exposição e isolamento das artérias subclávia e carótida comum direita. Os troncos costocervical e tireocervical e a artéria torácica interna foram isolados e ligados. Após a identificação de fluxo patente em ambas as artérias vertebrais através do eco-Doppler e da angiografia digital, optou-se pela ligadura da artéria vertebral direita. Realizou-se heparinização sistêmica (70 UI/kg). Obteve-se acesso percutâneo femoral direito retrógrado para angiografia do arco aórtico. Foi interposto enxerto tubular reto de 8 mm de PTFE anelado,

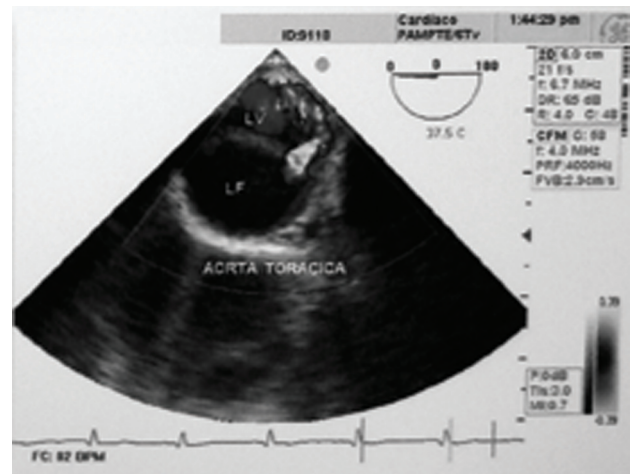


Figura 1 - Ecocardiograma: dissecção aórtica (duplo lúmen)

com anastomose proximal terminolateral na carótida comum direita. Após a confecção da anastomose, foi colocado um introdutor 12F de 30 cm de comprimento (W.L. Gore & Associates, Flagstaff, Arizona, EUA) pelo enxerto tubular e, através deste, introduziu-se um fio guia Amplatz (COOK) até o arco aórtico. Por meio do fio guia rígido, procedeu-se à colocação de endoprótese GORE Excluder – extensão Iliaca (W.L. Gore & Associates, Flagstaff, Arizona, EUA), medindo 16 mm x 10 mm e 7 cm de comprimento, estendendo-se desde a origem do tronco braquicefálico até a carótida comum, excluindo-se a origem da artéria subclávia. O segmento distal do aneurisma foi isolado, transecionando-se e ligando-se a artéria subclávia junto à clavícula. Uma segunda dissecção infraclavicular foi realizada para acesso à artéria axilar direita. A prótese de PTFE foi posicionada abaixo da clavícula para anastomose terminoterminal com a artéria axilar direita (Figura 7).

No pós-operatório imediato, a paciente apresentava pulso palpável para todo o membro superior direito e queixas leves de parestesia nesse membro e no local da cirurgia. Recebeu alta hospitalar sem anormalidades ou intercorrências, fazendo uso de antiagregante plaquetário (clopidogrel 75 mg/dia + ácido acetilsalicílico 100 mg/dia).

O eco-Doppler colorido de controle realizado 30 dias após a cirurgia não evidenciou nenhum fluxo no saco aneurismático e confirmou fluxo pèrvio sem alteração de velocidade sistodiastólica nos segmentos da carótida

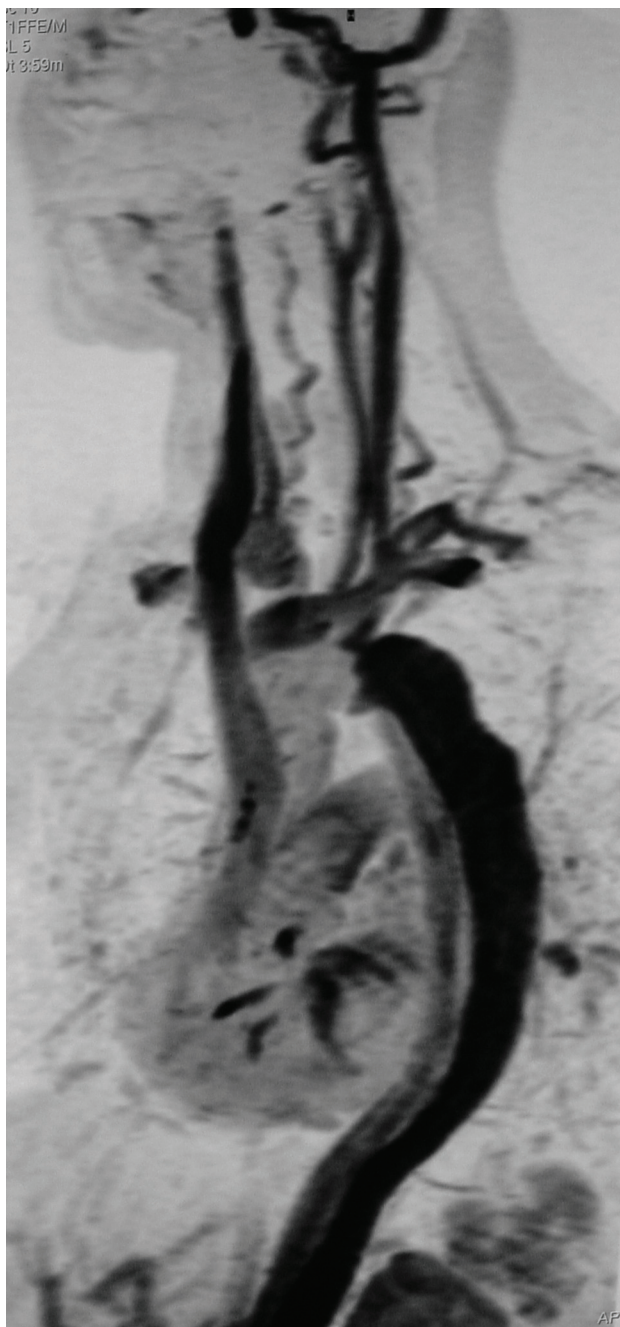


Figura 2 - Angiorressonância nuclear magnética: dissecação aórtica (duplo lúmen)

comum, interna e externa, em todo o trajeto da prótese de PTFE. A paciente relata melhora dos sintomas referidos no pré-operatório.

Discussão

A incidência atual de aneurisma da artéria subclávia é desconhecida. Dent et al. registraram somente dois

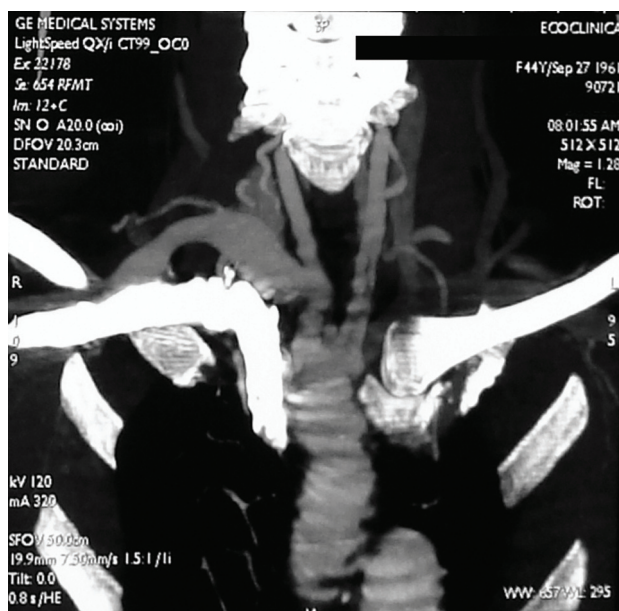


Figura 3 - Angiotomografia computadorizada: aneurisma da artéria subclávia direita

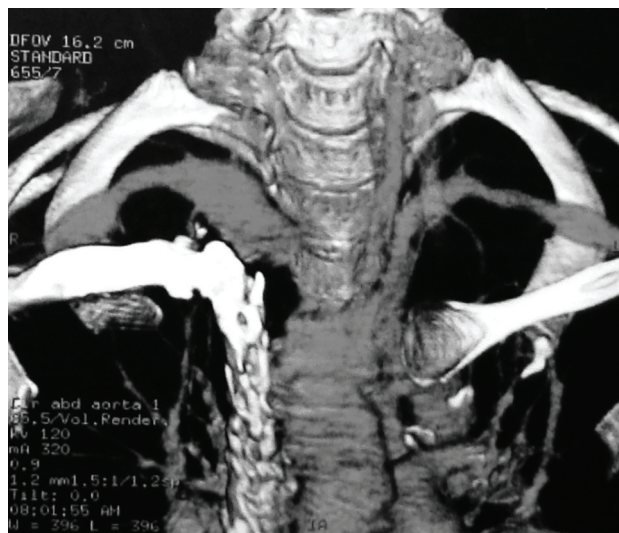


Figura 4 - Angiotomografia computadorizada: aneurisma da artéria subclávia direita

(0,13%) casos de aneurismas de artérias subclávias em uma revisão de literatura de 1.488 pacientes com aterosclerose⁵.

A etiologia é variável, sendo as causas mais comuns aterosclerose, trauma e dilatação pós-estenótica nas compressões encontradas na síndrome do desfiladeiro cervicotorácico⁶⁻⁸. Contudo, essas lesões também são

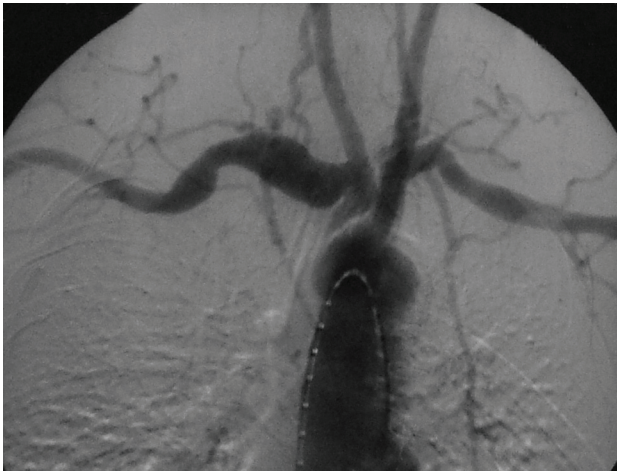


Figura 5 - Angiografia digital (pré-operatório)

associadas a desordens degenerativas do tecido conectivo, como necrose medial cística, síndrome de Marfan, síndrome de Ehlers-Danlos, síndrome de Turner, síndrome das células gigantes e arterite de Takayasu. Além disso, foram identificadas as causas genéticas, sendo descritos três casos na literatura^{9,10}.

O tratamento clássico consiste na interposição de enxerto prostético com anastomose terminoterminal através da abordagem supraclavicular simples ou trans-torácica combinada^{11,12}. O tratamento cirúrgico dos aneurismas da artéria subclávia nos pacientes portadores de doença do tecido conectivo poderá acarretar complicações sérias, como a deterioração da artéria, principalmente naqueles com procedimentos prévios¹³. Em uma série de 13 pacientes operados pela técnica aberta para correção do aneurisma da artéria subclávia, o índice de complicações pós-operatórias foi de 46%⁶.

O tratamento endovascular oferece uma opção minimamente invasiva para esse subgrupo de pacientes. MacSweeney et al. parecem ter sido os primeiros a usar um stent revestido no reparo de aneurisma verdadeiro da artéria subclávia¹⁴. De fabricação caseira, esse stent consistia em um endoesqueleto em “Z” de aço inoxidável, auto-expansível, recoberto por um enxerto de dácron. Hilfiker et al. descreveram nove pacientes tratados pela técnica endovascular devido a lesões traumáticas da artéria subclávia através da utilização de diversos tipos de materiais¹⁵. O sucesso técnico foi de 100%, e a

perviedade foi de 100% em 29 meses de seguimento¹⁶. Outros autores descrevem esses índices de perviedade entre 80 e 100%^{4,5,9-13,15-17}.

Outra aplicação do tratamento endovascular documentado na literatura foi para a exclusão de pseudo-aneurisma iatrogênico da artéria subclávia^{18,19}. Schoder et al. descreveram uma série de 12 pacientes submetidos a tratamento endovascular com o implante de stent revestido para doença aneurismática e trauma da artéria subclávia. O sucesso técnico foi de 100%⁴.

A nossa paciente apresentava aneurisma da artéria subclávia direita, englobando a artéria carótida comum próximo à bifurcação do tronco braquicefálico. Qualquer procedimento cirúrgico aberto para tratar um aneurisma nessa localização iria requerer acesso transesternal. Considerando-se a esternotomia prévia para a paciente e suas comorbidades, essa opção não seria favorável. Neste caso, optou-se pela técnica híbrida – tratamento endovascular associado a cirurgia aberta. Através da técnica endovascular, foi feita implantação de endoprótese recoberta desde o tronco braquicefálico até a carótida comum, cobrindo o óstio da artéria subclávia direita. Quanto à técnica cirúrgica, realizou-se ponte carótida-axilar direita. Essa abordagem já foi realizada com sucesso por outros autores em aneurismas isolados da artéria subclávia ou mesmo bilateral^{20,21}.

Outra opção de tratamento seria a inclusão de uma endoprótese na subclávia, excluindo-se o aneurisma desde o seu colo proximal até o colo distal. Essa opção representaria dificuldades de execução, pois, no caso em questão, o colo proximal não tinha comprimento suficiente para ancorar uma endoprótese sem a oclusão do óstio da artéria carótida comum direita.

Outra questão a se considerar é a diferença de diâmetros entre o tronco braquicefálico e a artéria subclávia distal. Não existe, no mercado, dispositivo disponível que possa ser utilizado com as medidas necessárias. Mesmo assim, teríamos que revascularizar a carótida direita, que estaria ocluída pela endoprótese.

González et al. descreveram um caso de aneurisma bilateral da artéria subclávia em que realizaram o implante da artéria vertebral esquerda previamente ao

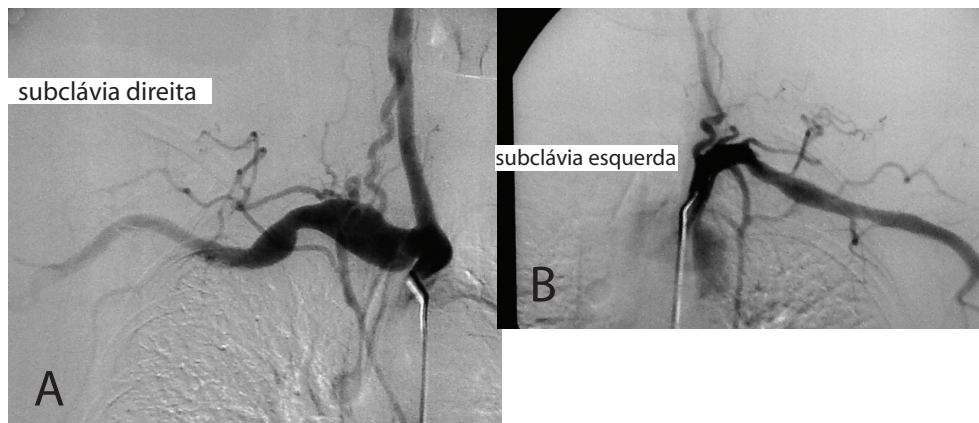


Figura 6 - A) Artéria subclávia e artéria vertebral direita; B) artéria subclávia e artéria vertebral esquerda.

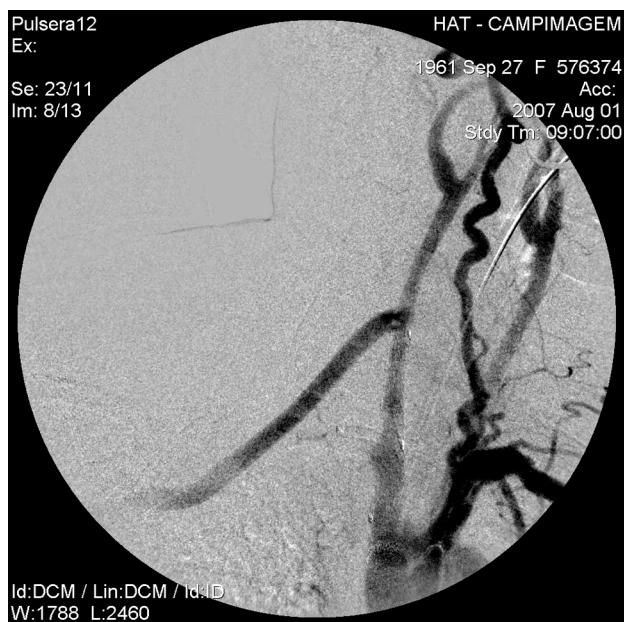


Figura 7 - Pós-operatório (*bypass* carotídeo axilar direito e endoprótese TBC para carótida comum)

implante da endoprótese e, no lado direito, após tentativa frustrada, ligaram a vertebral, sem sinais de isquemia vertebrobasilar²⁰. Nossa paciente teve a artéria vertebral direita ligada. Através de estudo angiográfico prévio, pode-se avaliar a perviedade do sistema vertebral, tanto direito quanto esquerdo, em sua origem e na sua junção para formar a artéria basilar. Em menos de 5% das angiografias, observa-se a falta de comunicação entre as duas artérias vertebrais, com a artéria vertebral terminando na artéria cerebelar pósterio-inferior em 1%

dos casos, mais frequentemente à direita. A documentação da circulação intracraniana, com atenção para o sistema vertebrobasilar, torna-se imprescindível nos procedimentos que envolvem a possibilidade de ligadura da artéria vertebral direita ou esquerda^{22,23}. O eco-Doppler confirmou o fluxo, bem como a não variação da sua direção. A angiografia digital identificou fluxo em ambas as artérias vertebrais, e, segundo o eco-Doppler, não houve alteração no sentido do fluxo, assim como nos picos de velocidade sistólica e diastólica. A paciente evoluiu sem nenhum sinal ou sintoma neurológicos após o procedimento realizado.

Kasirajan et al. descrevem dois casos de implante de endoprótese em pacientes com síndrome de Marfan e necrose medial cística¹³. Foram utilizados dois tipos diferentes de endoprótese. No primeiro caso, utilizou-se Wallgraft (Boston Scientific, Natick, MA, EUA) e, no segundo caso, Viabahn (W.L Gore & Associates, Flagstaff, AZ, EUA). Após três meses de seguimento, o paciente com o implante Wallgraft trombosou, enquanto que o paciente que utilizou o Viabahn apresentou-se pérvio. Observou-se que a rigidez do Wallgraft e seu material – Elgiloy revestido por tereftalato de polietileno – não são adequados para o uso intraluminal, trombando o segmento tratado, enquanto que o Viabahn, feito de nitinol recoberto com PTFE (politetrafluoretileno), é mais adequado para essa finalidade.

A relação entre a síndrome de Marfan e a necrose medial cística idiopática não está bem definida. As lesões

vasculares em ambos os distúrbios são microscopicamente semelhantes²⁴. Flexibilidade, adaptabilidade para vasos tortuosos e um sistema de liberação mais prático são pré-requisitos importantes na escolha do material para o tratamento endovascular do aneurisma verdadeiro da artéria subclávia.

Conclusão

A combinação de endoprótese revestida desde o tronco braquicefálico até a artéria carótida comum direita com ponte carótida-axilar direita, mesmo com ligadura da artéria vertebral direita, tornou possível a exclusão do aneurisma da artéria subclávia direita, mantendo-se preservado o fluxo arterial cerebral, com tempo mínimo de isquemia cerebral.

A endoprótese utilizada está comercialmente disponível no mercado. A técnica endovascular pode ser associada à técnica cirúrgica aberta, tornando-se um procedimento de opção para tratamento do aneurisma da artéria subclávia.

Referências

- Lawrence PF, Gazak C, Bhirangi L, et al. [The epidemiology of surgically repaired aneurysms in the United States](#). J Vasc Surg. 1999;30:632-40.
- Clagget G. Upper extremity aneurysms. In: Rutherford R, editor. Vascular surgery. 5th ed. Philadelphia: WB Saunders; 2000. p. 1356-69.
- May J, White G, Waugh R, Yu W, Harris J. [Transluminal placement of a prosthetic graft-stent device for treatment of subclavian artery aneurysm](#). J Vasc Surg. 1993;18:1056-9.
- Schoder M, Cejna M, Holzenbein T, et al. [Elective and emergent endovascular treatment of subclavian artery aneurysms and injuries](#). J Endovasc Ther. 2003;10:58-65.
- Dent TL, Lindenauer SM, Ernst CB, Fry WJ. [Multiple arteriosclerotic arterial aneurysms](#). Arch Surg. 1972;105:338-43.
- Lakhkar BN, Lakhkar BB, Ghosh MK, Shenoy PD, Patil LID. [Congenital subclavian artery aneurysm](#). Indian Pediatr. 1992;29:1165-8.
- Richard D, Stahl MD, Peter F, Lawrence MD, Kiran Bhirangi FRCS. [Left subclavian artery aneurysm: two cases of rare congenital etiology](#). J Vasc Surg. 1999;29:715-8.
- Kasirajan K, Matteson B, Marek JM, Langsfeld M. [Covered stents for true subclavian aneurysms in patients with degenerative connective tissue disorders](#). J Endovasc Ther. 2003;10:647-52.
- Davidovic L, Markovic D, Pejkić S, Kovacevic N, Colic M, Doric P. [Subclavian artery aneurysms](#). Asian J Surg. 2003;26:7-11.
- Douglas DA, Adelman MA, Esposito R, Rockman C. [Surgical repair of a left subclavian artery aneurysm causing stenosis of a left internal mammary graft—a case report](#). Vasc Endovasc Surg. 2005;39:281-5.
- Hilfiker PR, Razavi MK, Kee ST, Sze DY, Semba CP, Dake MD. [Stent-graft therapy for subclavian artery aneurysms and fistulas: single-center mid-term results](#). J Vasc Interv Radiol. 2000;11:578-84.
- May J, White G, Waugh R, Yu W, Harris J. [Transluminal placement of a prosthetic graft-stent device for treatment of subclavian artery aneurysm](#). J Vasc Surg. 1993;18:1056-9.
- Xenos ES, Freeman M, Stevens S, Cassada D, Pacanowski J, Goldman M. [Covered stents for injuries of subclavian and axillary arteries](#). J Vasc Surg. 2003;38:451-4.
- Domínguez González JM, Álvarez García B, Lebrun JM, Docampo MM. [Combined surgery for the treatment of bilateral subclavian artery aneurysm in Marfan syndrome](#). J Vasc Surg. 2007;45:180-2.
- Resch TA, Lyden SP, Gavin TJ, Clair DG. [Combined open and endovascular treatment of a right subclavian artery aneurysm: a case report](#). J Vasc Surg. 2005;42:1206-9.
- Salo JA, Ala-Kulju K, Heikkinen L, et al. [Diagnosis and treatment of subclavian artery aneurysms](#). Eur J Vasc Surg. 1990;4:271-274.
- Dougherty MJ, Calligaro KD, Savarese RP, et al. [Atherosclerotic aneurysm of the intrathoracic subclavian artery: a case report and review of literature](#). J Vasc Surg. 1995;21:521-9.
- Wong JM, Shermak MA, Tihan T, et al. [A subclavian artery aneurysm in a patient with HIV infection: a case report](#). J Vasc Surg. 2002;35:1006-9.
- MacSweeney ST, Holden A, Hartley D, et al. [Endovascular repair of subclavian artery aneurysm](#). J Vasc Surg. 1996;24:304-5.
- Becker GJ, Benenati JF, Zemel G, et al. [Percutaneous placement of a balloon-expandable intraluminal graft for life-threatening subclavian arterial hemorrhage](#). J Vasc Interv Radiol. 1991;2:225-9.
- Kasirajan K. [Salvage of failed stent-graft: expanded indication for percutaneous thrombin injection](#). Am J Surg. 2002;183:600-1.
- Fee HJ, Gewirtz HS, O'Connell TX, et al. [Bilateral subclavian artery aneurysms associated with idiopathic cystic medial necrosis](#). Ann Thorac Surg. 1978;26:387-90.
- Krayembul H, Yasargil MG. Cerebral angiography. Stuttgart: Thieme Verlag; 1982.
- Picard L, Bracard S, Roland J, Anxionnat R, Braun M, Blanchet B. [Vaisseaux cervicaux à destination encéphalique](#). In: Encyclopedie Médicale Chirurgicale. Radiodiagnostic-squelette normal. Paris: Elsevier; 1993. p. 30-860-A-10.

Correspondência

André de Araújo Sacchi
 Rua Cônego Pequeno 615, Bairro Prata
 CEP 58101-343 – Campina Grande, PB
 Tel.: (83) 3321.2442, (83) 3321.1976, (83) 9913.0509
 E-mail: aasacchi@uol.com.br