

# A importância da embolização pré-operatória no tratamento do tumor do corpo carotídeo: relato de caso e revisão da literatura

*The importance of preoperative embolization for the treatment of the carotid body tumor: case report and review of the literature*

Luciana Marins Cavalcanti<sup>1</sup>, Cristiano Barbosa Cruz<sup>1</sup>, Alexandre José de Souza Guedes<sup>2</sup>, Gustavo Andrade<sup>3</sup>, Carlos Gustavo Coutinho Abath<sup>3</sup>, Raquel Aline Fernandes<sup>2</sup>

### Resumo

Os tumores do corpo carotídeo são neoplasias raras, que se originam dos pequenos órgãos quimio e barorreceptores localizados na adventícia da bifurcação da artéria carótida comum. Constituem-se uma doença de grande interesse para o cirurgião vascular, na medida em que crescem aderidos à adventícia dos vasos que compõem essa bifurcação. Por isso, sua cirurgia requer não só o conhecimento anatômico da região, mas também perfeito reconhecimento das técnicas de reconstrução vascular. Representam um problema especial quanto a seu manejo, devido à sua rica vascularização e intimidade com estruturas nobres da região cervical, como nervos e grandes vasos. Neste caso, apresentamos um homem com um tumor de corpo carotídeo aderido à carótida direita, diagnosticado por punção biópsia e tratado em dois tempos, sendo o primeiro por tratamento endovascular, realizando embolização percutânea do tumor, e, no segundo, a ressecção cirúrgica do mesmo, o que evidencia o tratamento combinado, segundo atual literatura.

**Palavras-chave:** Tumor do corpo carotídeo, paraganglioma, quimiodectoma.

### Introdução

O tumor de corpo carotídeo é também conhecido como quimiodectoma ou paraganglioma. É derivado das células da crista neural, apresentando as mesmas características histológicas do tecido normal, estando localizado na região pósterolateral da bifurcação carotídea<sup>1</sup>.

O corpo carotídeo possui a função tanto barorreceptora como quimiorreceptora. Tecido semelhante é encontrado no bulbo jugular, no ouvido médio, no gânglio nodoso do nervo vago, na adventícia da aorta ascendente, na aorta abdominal e na superfície pulmonar<sup>1</sup>.

### Abstract

Carotid body tumors are rare neoplasms originating from the small chemo- and baroreceptors located in the adventitia of the common carotid artery bifurcation. They are a disease of great interest for vascular surgeons, given that they grow adhered to the adventitia of vessels comprising this bifurcation. For that, their surgery requires not only anatomical knowledge of the region, but also perfect familiarization with vascular repair techniques. Carotid body tumors are a particular problem as to their management, due to rich vascularization and intimacy with important structures of the cervical region, such as nerves and large vessels. We report on a male patient with carotid body tumor adhered to the right carotid artery, diagnosed by puncture biopsy and treated at two different time periods: first by endovascular treatment, with percutaneous embolization of the tumor; and later by surgical resection, which represents the combined treatment suggested in the current literature.

**Keywords:** Carotid body tumor, paraganglioma, chemodectoma.

Geralmente, a queixa principal é a presença de massa cervical consistente, não-compressível e indolor abaixo do ângulo da mandíbula. Alguns sinais clássicos podem ser observados ao exame físico, como o achado de um tumor firme à palpação, localizado entre as artérias carótida interna e externa (sinal I de Kocher); tumor móvel na horizontal e fixo na vertical (sinal de Fontaine); e tumor localizado na região tonsilar (sinal II de Kocher)<sup>1</sup>.

O diagnóstico diferencial mais comum é com nódulos linfáticos aumentados, cisto branquial, tumores mistos e aneurisma de artéria carótida<sup>2</sup>. Essa amplitude de

---

1. Residente, Cirurgia Vascular, Hospital da Restauração, Recife, PE.

2. Mestre em Cirurgia Vascular. Preceptor(a), Residência de Cirurgia Vascular, Hospital da Restauração, Recife, PE.

3. Preceptor, Residência, Angiorad, Recife, PE.

Não foram declarados conflitos de interesse associados à publicação deste relato de caso.

Artigo submetido em 16.05.07, aceito em 24.03.08.

diagnósticos diferenciais traz o enriquecimento deste caso clínico.

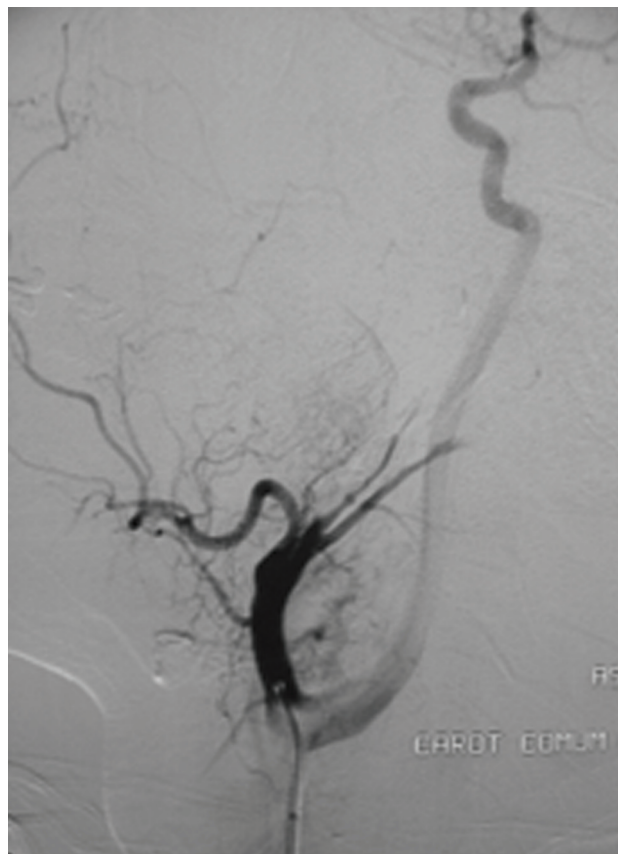
### Relato de caso

Paciente do sexo masculino, 44 anos, branco, natural e procedente de Vitória de Santo Antão (PE), motorista. Apresentava queixa de tumoração indolor em região cervical direita há 2 anos. Foi encaminhado do ambulatório de cirurgia vascular já com resultado histopatológico de uma punção-biópsia compatível com paraganglioma de corpo carotídeo.

Ao exame, apresentava bom estado geral e nutricional, consciente, corado, afebril, sem adenomegalias palpáveis e sem alterações nos exames cardiovascular, respiratório, digestório e nervoso. À palpação cervical à direita, foi detectada uma massa arredondada de aproximadamente 3 x 3 cm, pulsátil, móvel no sentido laterolateral e fixa no sentido longitudinal, indolor, sem sinais flogísticos ou flutuação.

O paciente já portava uma arteriografia compatível com o diagnóstico de tumor de corpo carotídeo. Após reunião clínica no Serviço de Cirurgia Vascular do Hospital da Restauração, foi optado pela realização de embolização percutânea pré-operatória do tumor para diminuir o tamanho do mesmo e sua vascularização, facilitando a sua ressecção e diminuindo o sangramento transoperatório.

Durante o procedimento de embolização, foi realizado microcaterismo da artéria faríngea ascendente, responsável pela nutrição da porção média e superior do tumor, sendo embolizado com partículas de álcool de polivinil (PVA). Tais partículas favorecem a embolização no fornecimento de sangue a tumores hipervasculares e malformações arteriovenosas. Foi utilizado PVA de tamanho 150  $\mu$  e que foram compatíveis com o calibre do vaso. Os terços médio e inferior eram nutridos por múltiplos finos ramos provenientes da artéria occipital e da própria artéria carótida externa. Pela impossibilidade de microcaterização de cada ramo, foi realizada oclusão temporária da artéria occipital e carótida externa com Gelfoam<sup>®</sup>, que é uma esponja hemostática de gelatina, e, em seguida, embolização da origem da artéria carótida externa com partículas. O controle angiográfico final mostrou completa desvascularização



**Figura 1** - Controle angiográfico (antes) da embolização

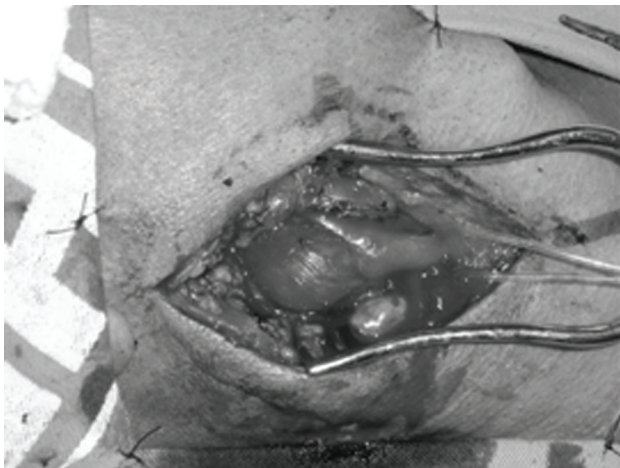
do terço médio e superior, com discreta captação de contraste no terço inferior (Figura 1).

Trinta e seis horas após a embolização, o paciente foi submetido à exérese do tumor em um procedimento de aproximadamente 2 horas de duração, no qual a incisão é feita ao longo da borda medial do músculo esternocleidomastóideo para o acesso à artéria carótida comum e bifurcação. Também foram isolados os nervos hipoglosso e vago após isolamento da carótida comum e seus ramos externo e interno, procedimento sem intercorrências (Figura 2).

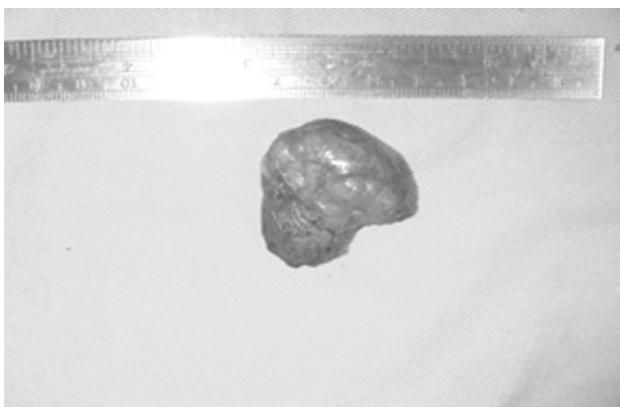
A peça cirúrgica foi encaminhada para o setor de anatomia patológica do hospital, cujo laudo foi dado como paraganglioma (Figura 3).

O paciente não apresentou déficit motor ou sensitivo no pós-operatório. Recebeu alta hospitalar no sexto dia, sem nenhuma queixa.

Após 30 dias, retornou ao ambulatório de cirurgia vascular, apresentando queixa de dormência leve em



**Figura 2** - Exposição cirúrgica do tumor carotídeo



**Figura 3** - Peça cirúrgica encaminhada ao serviço de patologia

volta da cicatriz cirúrgica. Está sendo acompanhado ambulatorialmente pelo Serviço de Cirurgia Vascular do hospital.

### Discussão

A primeira descrição do corpo carotídeo foi feita por Von Haller em 1743. Em 1880, Reigner realizou a primeira cirurgia para os tumores dessa região, com ressecção do tumor juntamente com as artérias carótidas interna e externa (o paciente faleceu). Maydl removeu um tumor glômico do corpo carotídeo com sucesso, porém o paciente ficou com afasia e hemiplegia. Schudder foi o primeiro a remover um desses tumores com preservação das artérias carótidas externa e interna<sup>2</sup>.

Os tumores do glomo carotídeo são, dentre os paragangliomas, os mais freqüentes; de acordo com Prache

et al., sua incidência é de 1:1.170.000. São tumores benignos, que se desenvolvem na adventícia do vaso, na bifurcação da artéria carótida comum, em localização pósteromedial. São ricamente vascularizados e recebem inervação do nono nervo craniano. Em cerca de 5% dos casos, a lesão é bilateral, podendo chegar a 32% se familiar (autossômica dominante)<sup>2</sup>.

Deve-se estar atento aos diagnósticos diferenciais de massas da região do pescoço. Singh et al. descreveram um caso de massa pulsátil no pescoço em que o exame clínico e a tomografia sugeriram o diagnóstico de tumor de corpo carotídeo. Durante o ato cirúrgico, foi ressecado, e reconstruída a carótida. O histopatológico reconheceu como sendo um paraganglioma vagal<sup>3</sup>.

A ultra-sonografia constitui uma modalidade diagnóstica útil no diagnóstico diferencial dos tumores cervicais, podendo ainda ser associada ao modo colorido para determinar sua associação com a bifurcação carotídea. A tomografia computadorizada e a ressonância nuclear magnética confirmam sua extensão e relações com estruturas adjacentes, e a arteriografia permite fazer um registro da anatomia arterial e serve também para a realização da embolização pré-operatória do tumor<sup>4</sup>.

A embolização arterial prévia dos grandes tumores de corpo carotídeo (> 2 cm) é uma medida útil. Tal fato tem sido proposto por vários autores como facilitador da remoção cirúrgica do tumor devido à redução de perda sangüínea, ocasionando diminuição de lesões inadvertidas de estruturas próximas, como artéria carótida e nervos regionais<sup>5</sup>.

Esse procedimento deve ser realizado no prazo máximo de 2 semanas antes da cirurgia, porque existe a possibilidade de revascularização tumoral<sup>5</sup>.

Outros autores questionam a embolização prévia, considerando a mesma ser causadora de uma resposta inflamatória loco-regional, levando a dificuldade durante a ressecção cirúrgica periadventicial dos tumores<sup>6,7</sup>.

Num estudo de 19 casos de tumor carotídeo sobre técnicas cirúrgicas, onde 11 foram submetidos à embolização, foi recomendado que esse procedimento seja utilizado por profissionais com bastante experiência e que seja feito em tumores até 3 cm de comprimento<sup>8</sup>.

Ainda precisa ser estudado o uso da radioterapia no tratamento do tumor do corpo carotídeo. Hu & Perky publicaram uma série de casos em 967 pacientes entre os anos de 1962 e 2001 e descreveram que a terapia de radiação oferece igual oportunidade de cura que a cirurgia, considerando, no entanto, doença em estado avançado, já com lesão neural e cerebral<sup>9</sup>.

O tratamento cirúrgico é o de escolha para todas as lesões, independente do tamanho da lesão, pois, se não for ressecada, continuará a crescer indefinidamente, tornando a cirurgia cada vez mais desafiadora. Atualmente, a retirada do tumor deve ser realizada com uma taxa de acidente vascular cerebral e de mortalidade inferior a 1% e costuma ser a terapia definitiva para a maioria dos casos<sup>4</sup>.

#### Referências

1. França LHG, Bredt CG, Vedolin A, Back LA, Stahlke Jr. HJ. **Tratamento cirúrgico do tumor de corpo: experiência de 30 anos do Hospital das Clínicas da UFPR.** J Vasc Bras. 2003;2:171-6.
2. Sousa AA, Fagundes-Pereyra WJ, Santos LD, Marques JAP, Carvalho GTC. **Tumores do corpo carotídeo: revisão de oito casos e abordagem cirúrgica.** Arq Neuro-Psiquiatr. 2000;58(2A):315-23.
3. Singh D, Krishna PR. **Paraganglioma of the vagus nerve mimicking as a carotid body tumor.** J Vasc Surg. 2007;46:144.
4. Haimovici H. **Cirurgia vascular.** 4 ed. São Paulo: Dilivros; 1999.
5. Maffei FHA Lastória S, Yoshida WB, Rollo HA, editores. **Doenças vasculares periféricas.** 3 ed. Rio de Janeiro: MEDSI; 2002.
6. Nettekville JL, Reilly KM, Robertson D, Reiber ME, Armstrong WB, Childs P. **Carotid body tumor: a review of 30 patients with 46 tumors.** Laryngoscope. 1995;105:115-26.
7. Maxwell JG, Jones SW, Wilson E, et al. **Carotid body tumor excisions: adverse outcomes of adding carotid endarterectomy.** J Am Coll Surg. 2004;198:36-41.
8. LaMuraglia GM, Fabian RL, Brewster DC, et al. **The current surgical management of carotid body paragangliomas.** J Vasc Surg. 1992;15:1038-44.
9. Knight TT Jr., Gonzalez JA, Rary JM, Rush DS. **Current concepts for the surgical management of carotid body tumor.** Am J Surg. 2006;191:104-10.

#### Correspondência:

Luciana Marins Cavalcanti  
Rua Guedes Pereira, 77/202, Parnamirim  
CEP 15060-150 – Recife, PE  
E-mail: lumarins@hotmail.com

## *Colega Associado da SBACV*

Você está convidado a participar do crescimento e consolidação do **J Vasc Bras** – como autor, leitor ou revisor.

Leia e divulgue; conheça as normas e submeta seus trabalhos.

**Jornal Vascular Brasileiro – Secretarial Editorial**  
Rua Maraguape, 72, loja 01  
CEP 90690-380 – Porto Alegre – RS – Fone (51) 3012-0575

