

Aneurisma da artéria carótida interna

Aneurysm of the internal carotid artery

Ludvig Hafner¹, Marcelo José de Almeida¹, José Bitu Moreno¹, Sílvio Antonio Bertachi Uvo¹,
Amauri Porto Nunes¹, Róvelton Utida¹, Patrícia Uchôa¹, Marília Frejuelo¹

Resumo

Os aneurismas de artéria carótida interna (ACI) extracraniana são raros. Há poucos relatos na literatura médica quanto à sua etiologia, relacionando-os à doença aterosclerótica, às arterites e alterações decorrentes do trauma ou após procedimento cirúrgico. A história natural da doença ainda não está bem estabelecida. Entretanto, o potencial risco de embolia originário do aneurisma ou mesmo de sua ruptura indica necessidade de intervenção. Apresentamos o relato de caso de uma mulher de 71 anos diagnosticada com aneurisma de 3 cm de diâmetro da ACI extracraniana direita com queixas de cefaleia pulsátil. Após tentativa sem sucesso de tratamento endovascular, optou-se pelo tratamento cirúrgico com aneurismectomia e anastomose primária término-terminal próximo à base do crânio.

Palavras-chave: aneurisma; artéria carótida interna; cirurgia.

Abstract

Aneurysms of the extracranial internal carotid artery are rare. There are few reports in the medical literature about the etiology of this disease, relating it to atherosclerosis, arteritis and alterations due to trauma or after a surgical procedure. The natural history of this disease has not been defined. However, the potential risk of embolism or rupture creates a need for intervention. We will present the case of a 71 year old woman with pulsatile headaches who was diagnosed a 3 cm aneurysm of the right extracranial internal carotid artery. After an unsuccessful attempt at endovascular treatment, we performed an aneurysmectomy and primary arterial anastomosis near the cranium base.

Keywords: aneurism; carotid artery, internal; surgery.

¹Faculdade de Medicina de Marília - FAMEMA, Marília, SP, Brasil.

Fonte de financiamento: Nenhuma

Conflito de interesses: Os autores declararam não haver conflitos de interesse que precisam ser informados.

Submetido em: 21.08.11. Aceito em: 03.07.12

O estudo foi realizado no Núcleo de Cirurgia da Faculdade de Medicina de Marília (FAMEMA), Marília, SP, Brasil.

■ INTRODUÇÃO

A artéria carótida interna (ACI) extracraniana tem cerca de 8 cm de extensão e prolonga-se desde sua bifurcação no bulbo carotídeo até o canal carotídeo. Os aneurismas nesse segmento da carótida são raros, correspondendo a menos de 4% dos periféricos e, devido a este fato, é difícil estabelecer uma história natural da doença^{1,2}. Clinicamente apresentam-se como massa palpável e pulsátil no pescoço junto ao ângulo da mandíbula^{3,4}. Os pacientes podem se apresentar assintomáticos ou com quadros de rouquidão, disfagia, dor por compressão nervosa e alterações neurológicas decorrentes de embolizações cerebrais⁵. Em razão do risco de acidente vascular cerebral, ruptura e compressão de estruturas adjacentes indica-se tratamento cirúrgico.

As causas relacionadas à degeneração aneurismática na carótida interna extracraniana são arteriosclerose, arterites, displasia fibromuscular, trauma e dissecções⁶. Há vários relatos de pseudoaneurismas da artéria carótida externa ou em seus ramos e da ACI extracraniana que ocorrem como complicações de cirurgia de amigdalectomia ou uvulopalatofaringoplastia (utilizada para tratamento da síndrome de apneia do sono)⁷.

Embora com poucas descrições, a opção cirúrgica aberta, quando indicada e utilizada para aneurisma da ACI, demonstrou ser eficaz. Ela apresenta variedade de técnicas, incluindo anastomose primária, derivações com a artéria carótida externa ou enxertos com artéria, veia ou próteses sintéticas^{8,9}. A técnica endovascular vem sendo considerada para pacientes de alto risco e pelo benefício de ser menos invasiva. As dificuldades técnicas devido a variações anatômicas, diâmetros dos dispositivos utilizados e curvaturas da artéria devem ser consideradas na indicação do tratamento endovascular¹⁰.

A seguir, apresentamos uma descrição de caso dessa doença rara, bem como as opções de tratamento que podem ser utilizadas.

■ RELATO DE CASO

Paciente de 71 anos, sexo feminino, branca, com quadro de dor no pescoço, com ligeira parestesia na face, próxima à região do ângulo da mandíbula, sem outras manifestações neurológicas. Apresentava hipertensão arterial sistêmica e fazia uso de Enalapril 20 mg duas vezes ao dia. Relatou também cirurgia pregressa de amigdalectomia havia 12 meses, segundo a paciente, por quadros de amigdalites de repetição. Ao exame físico, observou-se massa palpável, pulsátil, no ângulo da mandíbula e na orofaringe do lado direito, com ausência de outras alterações orofaríngeas. A tomografia computadorizada (TC) do cérebro não apresentava

alterações. Já a ultrassonografia com Doppler e a angiorressonância magnética demonstraram a presença de aneurisma sacular da ACI de 30 mm de diâmetro. Uma angiografia das artérias carótidas na região cervical e intracraniana confirmou a presença de aneurisma sacular da ACI próximo à base do crânio, na projeção da segunda e terceira vértebra cervical (C2 e C3), com grande tortuosidade arterial (Figuras 1 e 2). O exame angiográfico da artéria carótida contralateral e das artérias vertebrais não demonstraram alterações.

A primeira opção foi o implante de endoprótese revestida *Viabahn* (Gore, USA) a fim de excluir o fluxo no aneurisma. Para isso, foi colocado um cateter guia 8 F tipo *Soft Tip* (Boston, USA) na origem da ACI, entretanto não foi possível realizar a passagem do guia no segmento da ACI distal ao aneurisma devido à tortuosidade apresentada e, durante o procedimento, houve descolamento da camada íntima na região da bifurcação carotídea, sendo necessária a colocação de *stent* tipo *Wallstent* a fim de se evitar o aumento da dissecção arterial.

Após duas semanas, realizou-se o tratamento cirúrgico aberto. O procedimento teve início com anestesia geral. Em seguida, realizou-se uma incisão arciforme submandibular com a exposição da mandíbula do paciente e secção na sua porção horizontal, próximo ao terceiro molar, com movimentação lateral e superior, fornecendo exposição adequada de todo o trajeto da ACI, sendo possível expor o aneurisma com reparo da ACI proximal.

Para a identificação e reparo da porção distal da artéria carótida junto à base do crânio, foi necessário seccionar o processo estilóide. Após administração intravenosa de 5.000 UI de heparina sódica sistêmica, realizaram-se o clampeamento proximal e a abertura do aneurisma, com identificação do segmento distal da ACI, que não apresentava comprometimento, e pinçamento da artéria próximo à base do crânio. Após a retificação da ACI, observou-se ser possível uma anastomose primária com auxílio de lupas, sem necessidade de interposição de enxerto. A sutura foi realizada com fio de prolene 7-0. A hemostasia local foi obtida com compressão suave após a restauração do fluxo, e os tecidos superficiais foram fechados em camadas sobre um dreno tubular de sucção de 7 mm colocado abaixo da fáscia cervical.

A paciente foi monitorada na unidade de cuidados intensivos e não apresentou complicações. No primeiro pós-operatório (PO), ela foi acordada, sem déficit neurológico. Seu dreno foi removido após 24 horas, e houve transferência para a enfermaria. A dieta e a deambulação foram iniciadas no segundo

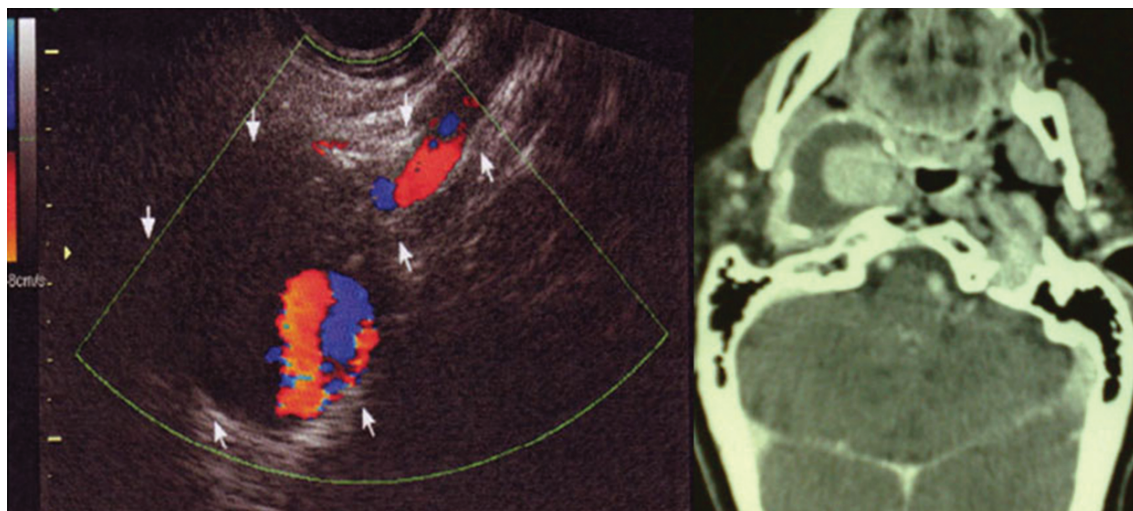


Figura 1. Ultrassonografia da região cervical mostrando grande aneurisma da artéria carótida interna, delimitada com setas. A ressonância nuclear magnética apresenta grande tumor com contraste em seu interior, compatível com o aneurisma próximo à base do crânio.

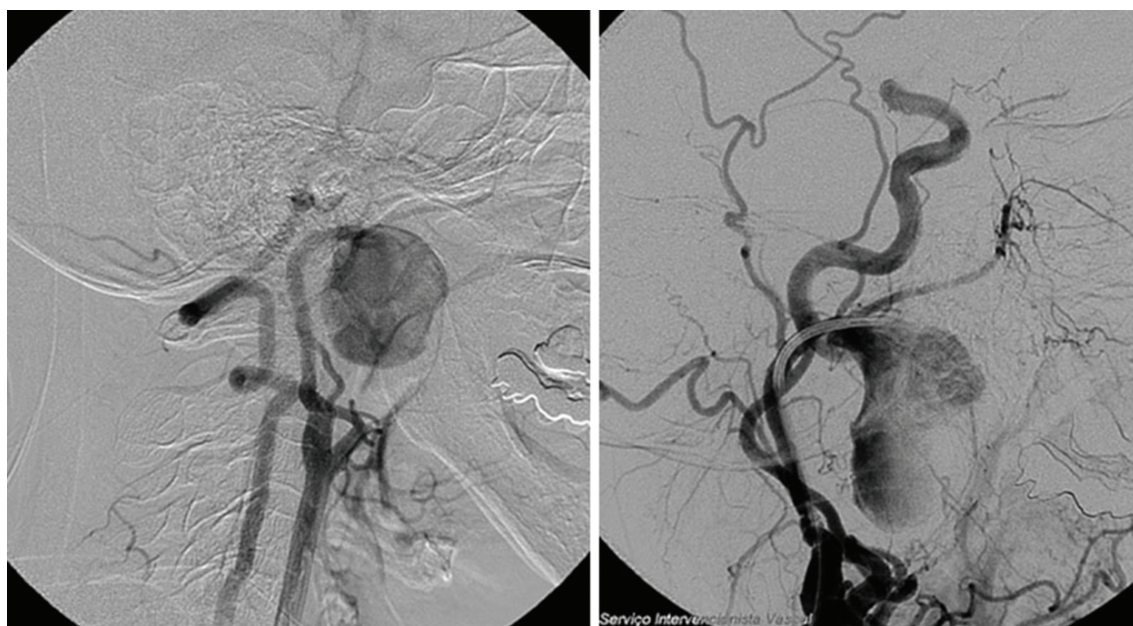

Figura 2. Arteriografia seletiva mostrando o aneurisma de artéria carótida interna, próximo à base do crânio.

dia de PO, e no quinto dia, recebeu alta. No retorno, após 15 dias, apresentava ligeiro edema facial, sem sinais de paralisia facial ou de outros nervos. O exame ultrassonográfico com Doppler de controle realizado em 30 dias e em 6 meses identificou o *Stent* bem posicionado na bifurcação carotídea e presença de fluxo em todo o trajeto da ACI com onda e velocidades diastólica e sistólica dentro dos valores de referência e simétricas, quando comparados os dois lados.

■ DISCUSSÃO

A paciente descrita foi previamente atendida por um cirurgião geral a fim de tratar o tumor cervical e de orofaringe que a incomodava, e o exame ultrassonográfico foi fundamental para o diagnóstico. Na investigação de lesões da região inframandibular, o exame de ultrassom com Doppler é necessário antes de qualquer intervenção, como biópsia, de forma a evitar iatrogenias¹¹. A angiografia, nesse caso, foi extremamente importante por determinar a sua

localização e o segmento envolvido no planejamento terapêutico.

A causa mais comum relatada para esse tipo de aneurisma é a aterosclerótica. Entretanto, vários autores relataram trauma ou cirurgias de amigdalectomia como antecedentes importantes que podem estar relacionados a alterações tanto da ACI extracraniana quanto da artéria carótida externa ou seus ramos^{2,4}. Embora seja complicação rara dessa cirurgia, deve-se levar em conta a grande quantidade de procedimentos realizados no mundo, o que poderia contribuir para uma casuística de alguma relevância. Anormalidades no trajeto das carótidas e seus ramos, e sua relação com a topografia amigdaliana poderiam contribuir para esse tipo de complicação⁷. Neste caso, a causa preliminar do aneurisma da ACI poderia ser um trauma local resultante da cirurgia prévia de tonsilectomia há 12 meses ou aneurisma aterosclerótico isolado da ACI extracraniana. A excisão cirúrgica de parte do aneurisma e a avaliação anátomo-patológica não permitiram estabelecer um diagnóstico etiológico preciso.

As opções terapêuticas incluem variedade de técnicas, como próteses endovasculares, embolizações e as diversas alternativas de abordagens cirúrgicas³. Embora haja o atrativo de se realizar uma operação menos invasiva, as intervenções endovasculares requerem anatomia favorável e dispositivos com flexibilidade e diâmetro (perfil) que tornem o tratamento bem-sucedido^{7,10}. Nos aneurismas da artéria carótida externa e seus ramos, a embolização é procedimento factível e de mais fácil realização. Nesta paciente, o tratamento endovascular apresentou obstáculos, entre os quais estão a grande tortuosidade dos vasos do tronco supra aórtico e das carótidas e as características morfológicas do aneurisma, que dificultaram o cateterismo da ACI distal, impossibilitando a passagem da endoprótese revestida.

Com relação ao tratamento cirúrgico aberto, a incisão arqueada contornando a mandíbula facilitou a exposição de todo o trajeto da ACI extracraniana. A movimentação lateral e superior da mandíbula após a secção no ramo horizontal, antes do terceiro molar, evita a luxação e abre um espaço que permite trabalhar sobre a artéria, diminuindo o risco de complicações, como paralisia facial e lesão de parótida. O tratamento cirúrgico do aneurisma da ACI inclui alternativas usando enxertos da veia

safena, enxertos sintéticos ou vaso transposição da artéria carótida externa. A retificação da ACI com anastomose término-terminal foi a técnica utilizada e demonstrou ser eficaz no tratamento. Quando as disposições anatômicas permitem, ela se torna uma opção atrativa, pois elimina a necessidade de enxertos com veia ou do uso de materiais sintéticos de forma a abreviar o tempo de oclusão e possibilitar única anastomose. A técnica microcirúrgica com auxílio de lupas permitiu incremento de qualidade para a realização de anastomose primária da ACI próxima à base do crânio.

REFERÊNCIAS

1. Brito CJ. Aneurismas periféricos e esplâncnicos. In: Maffei FHA, Lastória S, Yoshida WB, Rollo HA, Giannini M, Moura R, editors. *Doenças Vasculares Periféricas*. 4. ed. Rio de Janeiro: Guanabara Koogan; 2008. p. 1311-47.
2. Jones WT, Pratt J, Connaughton J, Nichols S, Layton B, DuBose J. Management of a nontraumatic extracranial internal carotid aneurysm with external carotid transposition. *J Vasc Surg*. 2010;51(2):465-7. <http://dx.doi.org/10.1016/j.jvs.2009.07.107>
3. Mokri B, Piepgras DG, Sundt Junior TM, Pearson BW. Extracranial Internal carotid artery aneurysms. *Mayo Clin Proc*. 1982;57(5):310-21. PMID:7043107.
4. Rittenhouse EA, Radke HM, Sumner DS. Carotid artery aneurysm. Review of the literature and report of a case with rupture into the oropharynx. *Arch Surg*. 1972;105(5):786-9. PMID:4673231.
5. Cury M, Greenberg RK, Morales JP, Mohabbat W, Hernandez AV. Supra-aortic vessels aneurysms: diagnosis and prompt intervention. *J Vasc Surg*. 2009;49(1):4-10. <http://dx.doi.org/10.1016/j.jvs.2008.08.088>
6. Rangasetty UC, Tyagi S, Mukhopadhyay S, Yusuf J, Gupta MD. Isolated extra-cranial internal carotid artery aneurysm in a young adult with Eale's disease. *J Assoc Physicians India*. 2003;51:830-2. PMID:14651154.
7. Testa JRG, Martin CN, Araújo K. Pseudo-aneurisma de artéria lingual tratado com embolização. *Rev Bras Cir Cabeça Pescoço*. 2008;37(1):60-1.
8. Galante JM, London JA, Pevec WC. External-internal carotid artery transposition for repair of multiple pseudoaneurysms from penetrating injury in a pediatric patient. *J Pediatr Surg*. 2009;44(3):e27-30. <http://dx.doi.org/10.1016/j.jpedsurg.2008.11.059>
9. Dorobisz AT, Rybak Z, Skóra J, et al. Iatrogenic injuries of the carotid arteries. *Vasa*. 2005;34(3):192-4. PMID:16184839.
10. DuBose J, Recinos G, Teixeira PG, Inaba K, Demetriades D. Endovascular stenting for the treatment of traumatic internal carotid injuries: expanding experience. *J Trauma*. 2008;65(6):1561-6. PMID:19077655.
11. Garcia MRT, Chammas MC, Caiado AHM, Juliano AG, Leite CC, Cerri GG. Aneurisma da artéria carótida interna extracraniana: relato de caso. *Radiol Bras*. 2004;37(4):295-7. <http://dx.doi.org/10.1590/S0100-39842004000400015>

Correspondência

Ludvig Hafner

Núcleo de Cirurgia, Faculdade de Medicina de Marília (FAMEMA)
Rua Monte Carmelo, 800,
CEP 17513-300 - Marília (SP), Brasil
E-mail: lhafner@terra.com.br

Informações sobre os autores

LH é professor da disciplina de Angiologia e Cirurgia Vascular da Faculdade de Medicina de Marília (FAMEMA).

MJA é professor da disciplina de Angiologia e Cirurgia Vascular da Faculdade de Medicina de Marília (FAMEMA).

JBM é professor chefe da disciplina de Angiologia e Cirurgia Vascular da Faculdade de Medicina de Marília (FAMEMA).

SABU é professor da disciplina de Cabeça e Pescoço da Faculdade de Medicina de Marília (FAMEMA).

APN é doutor em Angiologia e Cirurgia Vascular pela Faculdade de Medicina de Marília (FAMEMA).

RU é ex-residente da disciplina de Angiologia e Cirurgia Vascular da Faculdade de Medicina de Marília (FAMEMA).

PU, MF residentes da disciplina de Angiologia e Cirurgia Vascular da Faculdade de Medicina de Marília (FAMEMA).

Contribuições dos autores

Concepção e desenho do estudo: LH, MJA, JBM, SABU e APN

Análise e interpretação dos dados: LH

Coleta de dados: RU, PU e MF

Redação do Artigo: LH

Revisão crítica do texto: LH e MJA

Aprovação final do artigo*: LH, MJA, JBM, APN, SABU, RY, MF e PU

Análise estatística: MJA

Responsabilidade geral pelo estudo: LH e MJA

*Todos os autores leram e aprovaram a versão final submetida ao J Vasc Bras.