

# Aneurisma de aorta abdominal infectado por *Salmonella species*

## *Infected abdominal aneurysm due to Salmonella species*

Marina Helena Fernandes de Aguiar Alioti<sup>1</sup>, Romeu Alioti<sup>2,3</sup>, Renato Campos Soares de Faria<sup>4</sup>, Otacílio de Camargo Júnior<sup>1</sup>, Martin Andreas Geiger<sup>1,5</sup>

### Resumo

Os aneurismas de aorta abdominal infecciosos (AAAs) são raros e apresentam uma alta mortalidade devido à septicemia e ao risco de ruptura. A opção terapêutica consagrada consiste na correção aberta com ressecção do aneurisma, debridamento e reconstrução com veia autóloga. Mais recentemente, alguns grupos vêm relatando séries de casos nas quais se realizou tratamento endovascular. Em ambas as opções, a antibioticoterapia adjuvante é imperativa. Relatamos um caso ilustrativo em que o tratamento de escolha foi a cirurgia aberta com reconstrução utilizando-se veia autóloga.

**Palavras-chave:** aneurisma infectado; aneurisma aórtico; aneurisma micótico.

### Abstract

Infected abdominal aortic aneurysms are rare and have high mortality due to sepsis and the possibility of rupture. The treatment of choice is open repair with aneurysm resection, debridement and reconstruction with an autologous vein graft. More recently, case series have been described in which the endovascular approach was the first option. With both approaches adjuvant antibiotic therapy is imperative. We report an illustrative case in which the treatment was open surgery reconstruction using an autologous vein graft.

**Keywords:** infected aneurysm; aortic aneurysm; micotic aneurysm.

<sup>1</sup> Hospital da Pontifícia Universidade Católica de Campinas – PUC-Campinas, Campinas, SP, Brasil.

<sup>2</sup> Santa Casa de Ribeirão Preto, Ribeirão Preto, SP, Brasil.

<sup>3</sup> Hospital Santa Lydia, Ribeirão Preto, SP, Brasil.

<sup>4</sup> Santa Casa de Ribeirão Preto, Instituto de Diagnóstico por Imagem – IDI, Ribeirão Preto, SP, Brasil.

<sup>5</sup> Universidade Estadual de Campinas – UNICAMP, Hospital de Clínicas – HC, Campinas, SP, Brasil.

Fonte de financiamento: Nenhuma.

Conflito de interesse: Os autores declararam não haver conflitos de interesse que precisam ser informados.

Submetido em: Junho 15, 2015. Aceito em: Dezembro 09, 2015.

O estudo foi realizado no Hospital da Pontifícia Universidade Católica de Campinas (PUC-Campinas), Campinas, SP, Brasil.

## INTRODUÇÃO

Os aneurismas de aorta abdominal são os mais frequentes em nossa prática como cirurgias vasculares. Entre os mais raros (1-18%) e com alta mortalidade (20%) estão os aneurismas da aorta abdominal infecciosos (AAAI)<sup>1,2</sup>. Esses aneurismas podem se formar devido a uma infecção pré-existente ou podem ser secundariamente infectados. Os principais agentes encontrados nesses aneurismas são *Salmonella sp* (40%) *Staphylococcus aureus* e *Streptococcus sp*<sup>3,4</sup>.

Em pacientes estáveis, o diagnóstico pode ser suspeitado por clínica de dor abdominal ou lombar, perda de peso, elevação da velocidade de hemo-sedimentação (VHS), hemocultura positiva, sintomas de envolvimento ou estenose ureteral e exames de imagem, como tomografia computadorizada<sup>5</sup>.

Os AAAIs geralmente são refratários à antibioticoterapia como única terapêutica. Devido ao grande risco de ruptura e septicemia, a primeira opção é a cirurgia aberta com ressecção do aneurisma e debridamento extenso da aorta infectada. Outras opções são a ressecção do AAAI com reconstrução extra-anatômica ou a correção do aneurisma por via endovascular<sup>1,3,5</sup>. Relatamos o caso de um paciente com diagnóstico de AAAI por *Salmonella sp* tratado com enxerto venoso de veia femoral de membro inferior esquerdo com sucesso.

## RELATO DE CASO

Paciente, 65 anos, internado pela cirurgia geral com quadro de dor abdominal intensa, principalmente em região do flanco esquerdo e da fossa ilíaca esquerda.

Em termos de antecedentes pessoais, o paciente apresentava hipertensão, dislipidemia e doença diverticular sem acompanhamento. Ao exame físico, apresentava-se em regular estado geral, febril e com dor à palpação abdominal, sem sinais de peritonite.

Exames laboratoriais revelaram hemoglobina de 10,8 g/dL, leucocitose de 27.510/mm<sup>3</sup> com 18% de bastonetes, glicemia de jejum de 43,6 mg/dL, potássio 3,1, amilase 56,6 U/L, função renal sem alterações e urinálise com 18 leucócitos por campo e nitrato negativo. A hemocultura foi positiva para coco gram positivo de difícil crescimento.

Devido à dor abdominal intensa, foi realizada tomografia computadorizada, que evidenciou um aneurisma de aorta abdominal com sinais sugestivos de infecção (Figura 1). Iniciou-se antibioticoterapia (clindamicina e ceftriaxona), sendo solicitada avaliação da cirurgia vascular.

Após 8 dias de internação, o paciente foi submetido a cirurgia aberta para correção do aneurisma. Realizou-se primeiramente a ressecção e o preparo da veia femoral profunda do membro inferior esquerdo e, em seguida, a laparotomia com identificação e isolamento da aorta. Realizou-se ligadura proximal e distal seguida de ressecção do saco aneurismático, anastomose proximal da veia com a parede aórtica e distal nas ilíacas comum direita e esquerda, posto que a veia femoral profunda nativa era duplicada e se confluía em única, tornando-se um enxerto bifurcado. Enviou-se material para cultura, com crescimento de *Salmonella sp* (Figura 2).

O paciente foi encaminhado à Unidade de Terapia Intensiva (UTI), onde permaneceu por 8 dias.

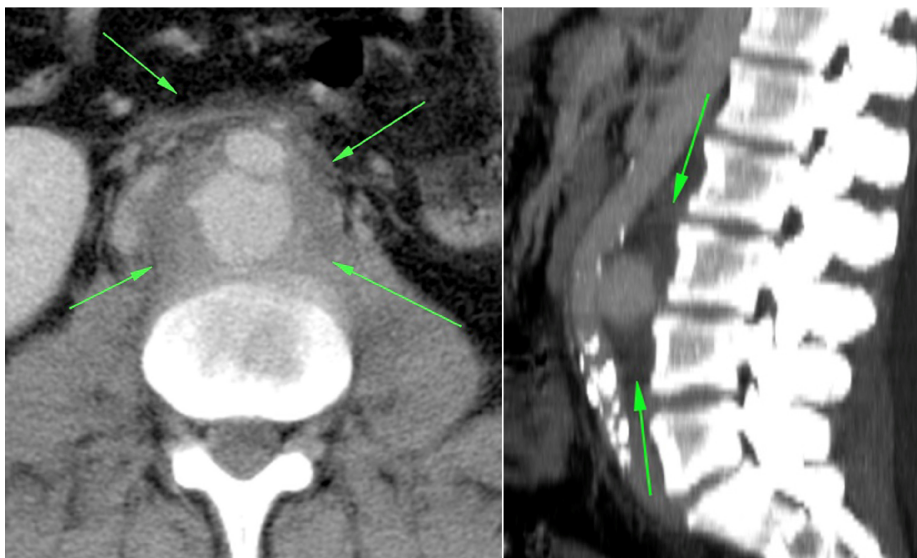

Figura 1. Tomografia computadorizada evidenciando aneurisma de aorta abdominal com sinais sugestivos de infecção.

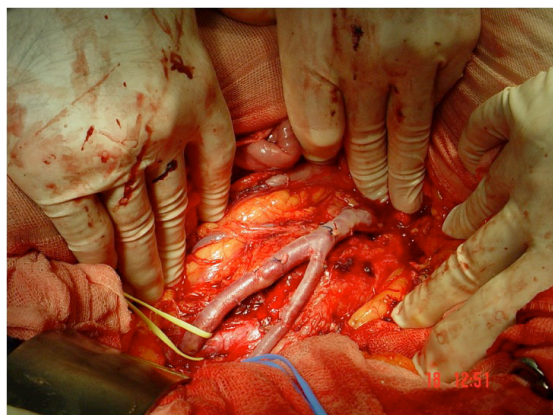


Figura 2. Anestomose proximal da veia com a parede aórtica distal nas ilíacas comum direita e esquerda.

Após 3 dias, apresentou piora clínica, com quadro de febre, peritonite e pneumonia. Discutiu-se o caso com a infectologia, que orientou a suspensão de clindamicina e a introdução de oxacilina. A alta foi dada 23 dias após a correção do aneurisma, com o paciente recebendo antibioticoterapia por 6 meses (ciprofloxacina) por via oral (Figura 3).

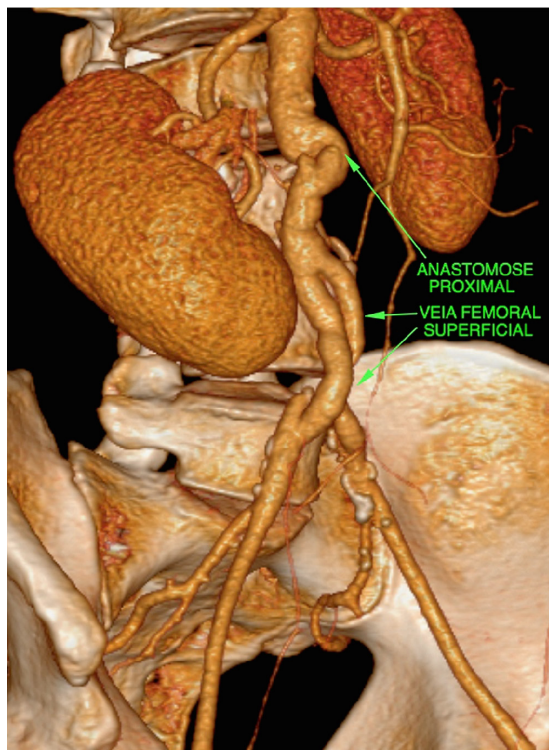


Figura 3. Tomografia computadorizada de controle com enxerto pérvio.

## DISCUSSÃO

Osler, em 1885, foi o primeiro a usar o termo aneurisma micótico para descrever um aneurisma decorrente de endocardite bacteriana. Atualmente, o nome mais adequado é aneurisma infeccioso, considerando-se aquele que ocorreu pela presença de uma infecção prévia ou aquele que, já presente, foi secundariamente infectado<sup>6</sup>.

Os AAAIs são raros, apresentando uma taxa de mortalidade em torno de 20%<sup>5</sup>. Com o passar dos anos e com a experiência de diversos grupos, o tratamento pautado apenas no uso de antibiótico demonstrou-se inconsistente quando comparado à abordagem cirúrgica associada, com taxa de mortalidade de 96% relatada na literatura<sup>7</sup>.

O tratamento preconizado consiste em, uma vez feito o diagnóstico, antibioticoterapia, extenso debridamento do tecido infectado e reconstrução com enxerto *in situ* ou extra-anatômico, dependendo da gravidade da infecção<sup>1,3,5</sup>. O enxerto pode ser feito com uso de conduto autólogo ou de próteses. As veias resistem mais à infecção, apresentando menor risco de reinfecção (1,7% em revascularizações com veia *versus* 12,3% em revascularizações com prótese)<sup>6</sup>. A escolha da veia profunda autóloga se dá pelo fato de apresentar menor degeneração, assim como maior compatibilidade de tamanho no segmento aortoilíaco. A veia safena magna apresenta-se mais susceptível

a estenoses focais e trombozes pela progressiva hiperplasia miointimal, atingindo taxas de até 24%<sup>6,8,9</sup>. Dorweiler et al. reportam uma taxa de patência de 87%, taxa de salvamento de membro de 93% e uma patência primária de 81% em 5 anos<sup>10</sup>.

Em 2010, Kan et al.<sup>11</sup> analisando 48 pacientes tratados por técnica endovascular, relataram uma mortalidade de 10% em 30 dias e 15% em acompanhamento de médio prazo. Encorajados por bons resultados de vários autores, a abordagem endovascular começou a ser mais utilizada, principalmente em pacientes com múltiplas comorbidades e baixa expectativa de vida<sup>2,12,13</sup>. Entretanto, muitos autores acreditam que os sobreviventes ainda devam passar por reparação aberta para ressecar a aorta infectada, pois o conteúdo do saco aneurismático infectado pode ser responsável por recidivas<sup>12</sup>.

A drenagem percutânea do saco aneurismático após a correção endovascular tem sido proposta com o intuito de diminuir o conteúdo infeccioso do saco<sup>14</sup>. Entretanto, o que muitos autores relatam na prática é uma dificuldade técnica na drenagem completa, com o desbridamento cirúrgico ainda sendo a melhor solução<sup>15</sup>.

A escolha e a duração da terapia com antibiótico após a ressecção cirúrgica será determinada de

acordo com os parâmetros e exames do paciente. É recomendado que seja realizado seguimento com provas inflamatórias, como proteína C-reativa (PCR) e leucograma<sup>12</sup>. Serviços em que a abordagem endovascular é a primeira escolha têm optado pela antibioticoterapia vitalícia<sup>16</sup>.

A despeito das controvérsias, o tratamento endovascular é atualmente utilizado na correção de aneurismas infecciosos, principalmente em pacientes com alto risco<sup>15,16</sup>. Existindo a possibilidade, tanto por parte da equipe cirúrgica quanto por parte do paciente, acreditamos que o reparo aberto com enxerto autólogo proporciona ao paciente a possibilidade de uma cura completa, com menores chances de recidiva após o término da antibioticoterapia.

## ■ REFERÊNCIAS

- Fukunaga N, Hashimoto T, Ozu Y, Yuzaki M, Shomura Y, Fujiwara H, et al. Successful treatment for infected aortic aneurysm using endovascular aneurysm repairs as a bridge to delayed open surgery. *Ann Vasc Surg.* 2012;26(2):280-e5-280-e8.
- Sedivy P, Spacek M, El Samman K, et al. Endovascular treatment of infected aortic aneurysms. *Eur J Vasc Endovasc Surg.* 2012;44(4):385-94. <http://dx.doi.org/10.1016/j.ejvs.2012.07.011>. PMID:22917674.
- Aerts PD, van Zitteren M, Kotsopoulos AM, van Berge Henegouwen DP, Vriens PW, Heyligers JM. Infected abdominal aneurysm due to Salmonella sepsis: report of a unique case treated using the superficial femoral vein. *Ann Vasc Surg.* 2012;26(2):279-e5-279-e7.
- Brossier J, Lesprit P, Marzelle J, Allaire E, Becquemin JP, Desgranges P. New bacteriological patterns in primary infected aorto-iliac aneurysms: a single-centre experience. *Eur J Vasc Endovasc Surg.* 2010;40(5):582-8. <http://dx.doi.org/10.1016/j.ejvs.2010.07.020>. PMID:20843713.
- Gibbons CP. What is the best treatment for primary infected aortic aneurysms? *Eur J Vasc Endovasc Surg.* 2011;42(5):625-6. <http://dx.doi.org/10.1016/j.ejvs.2011.08.002>. PMID:21855371.
- Brito CJD. Cirurgia vascular: cirurgia endovascular, angiologia. 3. ed. Rio de Janeiro: Revinter; 2014.
- Soravia-Dunand VA, Loo VG, Salit IE. Aortitis due to Salmonella: report of 10 cases and comprehensive review of the literature. *Clin Infect Dis.* 1999;29(4):862-8. <http://dx.doi.org/10.1086/520450>. PMID:10589904.
- Cardozo MA, Frankini AD, Bonamigo TP. Use of superficial femoral vein in the treatment of infected aortoiliac prosthetic grafts. *Cardiovasc Surg.* 2002;10(4):304-10. [http://dx.doi.org/10.1016/S0967-2109\(02\)00024-8](http://dx.doi.org/10.1016/S0967-2109(02)00024-8). PMID:12359398.
- Dirven M, van der Jagt MF, Barendregt WB, van der Vliet D. The Efficacy of Autologous Femoropopliteal Vein Reconstruction for Primary Aortic and Aortic Graft Infection. *Ann Vasc Surg.* 2015;29(6):1188-95. <http://dx.doi.org/10.1016/j.avsg.2015.03.043>. PMID:26009479.
- Dorweiler B, Neufang A, Chaban R, Reinstadler J, Duenschede F, Vahl CF. Use and durability of femoral vein for autologous reconstruction with infection of the aortoiliac axis. *J Vasc Surg.* 2014;59(3):675-83. <http://dx.doi.org/10.1016/j.jvs.2013.09.029>. PMID:24342063.
- Kan CD, Lee HL, Luo CY, Yang YJ. The efficacy of aortic stent grafts in the management of mycotic abdominal aortic aneurysm-institute case management with systemic literature comparison. *Ann Vasc Surg.* 2010;24(4):433-40. <http://dx.doi.org/10.1016/j.avsg.2009.08.004>. PMID:19932948.
- Yu SY, Lee CH, Hsieh HC, Chou AH, Ko PJ. Treatment of primary infected aortic aneurysm without aortic resection. *J Vasc Surg.* 2012;56(4):943-50. <http://dx.doi.org/10.1016/j.jvs.2012.03.018>. PMID:22608792.
- Setacci C, de Donato G, Setacci F. Endografts for the treatment of aortic infection. *Semin Vasc Surg.* 2011;24(4):242-9. <http://dx.doi.org/10.1053/j.semvascsurg.2011.10.009>. PMID:22230680.
- Pryluck DS, Kovacs S, Maldonado TS, et al. Percutaneous drainage of aortic aneurysm sac abscesses following endovascular aneurysm repair. *Vasc Endovascular Surg.* 2010;44(8):701-7. <http://dx.doi.org/10.1177/1538574410376451>. PMID:20675322.
- Silverberg D, Halak M, Yakubovitch D, et al. Endovascular management of mycotic aortic aneurysms. *Vasc Endovascular Surg.* 2010;44(8):693-6. <http://dx.doi.org/10.1177/1538574410377667>. PMID:20675323.
- Jia X, Dong YF, Liu XP, Xiong J, Zhang HP, Guo W. Open and endovascular repair of primary mycotic aortic aneurysms: a 10-year single-center experience. *J Endovasc Ther.* 2013;20(3):305-10. <http://dx.doi.org/10.1583/13-4222MR.1>. PMID:23731302.

### Correspondência

Marina Helena Fernandes de Aguiar Alioti  
Hospital da Pontifícia Universidade Católica de Campinas – PUC-Campinas  
Av. John Boyd Dunlop, s/n - Jd. Ipaussurama  
CEP 13060-904 - Campinas (SP), Brasil  
E-mail: ma\_alioti@yahoo.com.br

### Informações sobre os autores

MHFAA - Residente de Cirurgia Vascular do Hospital da Pontifícia Universidade Católica de Campinas (PUC-Campinas).  
RA - Cirurgião Vascular da Santa Casa de Ribeirão Preto e Hospital Santa Lydia.  
RCSF - Radiologista Chefe do Departamento de Diagnóstico em Vascular, Instituto de Diagnóstico por Imagem (IDI), Santa Casa de Ribeirão Preto.  
OCJ - Cirurgião Vascular e chefe da Cirurgia Vascular do Hospital da Hospital da Pontifícia Universidade Católica de Campinas (PUC-Campinas).  
MAG - Cirurgião Vascular do Hospital de Clínicas da Universidade Estadual de Campinas (HC-UNICAMP) e Hospital da Pontifícia Universidade Católica de Campinas (PUC-Campinas).

### Contribuições dos autores

Concepção e desenho do estudo: MHFAA, MAG  
Análise e interpretação dos dados: MHFAA, RA, RCSF, OCJ, MAG  
Coleta de dados: MHFAA, RA, RCSF  
Redação do artigo: MHFAA, MAG  
Revisão crítica do texto: MHFAA, RA, RCSF, MAG  
Aprovação final do artigo\*: MHFAA, RA, RCSF, OCJ, MAG  
Análise estatística: N/A.  
Responsabilidade geral do estudo: MHFAA, MAG

\*Todos os autores leram e aprovaram a versão final submetida ao J Vasc Bras.